

Casos clínicos



Diagnóstico de pericarditis inflamatoria idiopática en un perro. Reporte de un caso[†]

Revista
Colombiana de
Ciencias
Pecuarias

Diagnosis of idiopathic inflammatory pericarditis in a dog. A case report

Diagnose de pericardite idiopática inflamatório em um cão. Reporte de um caso

Catalina M Yepes M¹, MV; Leonardo F Gómez G^{1,2}, MV, Esp Clin; Sonia C Orozco Padilla^{1*}, MV, Esp Clin.

¹Grupo de Investigación Centauro, Escuela de Medicina Veterinaria, Facultad de Ciencias Agrarias, Universidad de Antioquia, A.A. 1226, Medellín, Colombia.

²Grupo de Investigación INCA-CES, Facultad de Medicina Veterinaria y Zootecnia, Universidad CES, Medellín, Colombia.

(Recibido: 10 julio, 2007; aceptado: 27 marzo, 2008)

Resumen

En este trabajo se presenta el caso de un perro de la raza bóxer, de nueve años de edad que presentaba intolerancia al ejercicio, sonidos cardíacos débilmente audibles y distensión abdominal debido a la ascitis. Al realizar ayudas diagnósticas como radiografía, ecocardiografía y electrocardiografía, se evidenció una acumulación severa de líquido pericárdico que generaba una tamponada cardíaca. Posterior a una evaluación citológica de este líquido y a la exclusión de otros posibles diagnósticos, se concluyó que el perro padecía de pericarditis inflamatoria idiopática (PII).

Palabras clave: *ecocardiografía en perros, líquido pericárdico, tamponada cardíaca*

Summary

This is a case of a nine years old male Bóxer, which presented exercise intolerance, weak cardiac sounds and abdominal distension caused by ascites. After performing ancillary tests like radiography, echocardiography and electrocardiography a severe accumulation of pericardial liquid which was generating a cardiac tamponade was confirmed. After the fluid was submitted to cytological evaluation and other possible diagnoses were excluded, it was determined the diagnosis of Inflammatory Idiopathic Pericarditis (IIP).

Key words: *cardiac tamponade, echocardiography, pericardial fluid*

Resumo

Este artigo apresenta o caso de um cão raça boxer, de nove anos de idade que apresentou intolerância ao exercício, sons cardíacos fracamente audíveis e inchaço devido à ascite. Na condução auxiliares de diagnóstico, tais como radiologia, ecocardiografia e eletrocardiografia, revelou um grave pericárdico acumulação de fluidos que gerou um tampão coração. Após uma avaliação do líquido citológico presente e da exclusão de outros possíveis diagnósticos, concluiu-se que o cão sofreu de pericardite inflamatória idiopática (PII).

Palavras chave: *ecocardiografia em cães, pericárdica fluido, tamponado cardíaco*

[†] Para citar este artículo: Yepes M CM, Gómez G LF, Orozco Padilla SC. Diagnóstico de pericarditis idiopática en un perro. Reporte de un caso. Rev Colomb Cienc Pecu 2008; 21:271-279.

* Autor para el envío de la correspondencia y la solicitud de separatas: Escuela de Medicina Veterinaria, Universidad de Antioquia. A.A. 1226. Medellín, Colombia. E-mail: panimesp@agronica.udea.edu.co

Introducción

El pericardio es una membrana que rodea al corazón, la cual permite la generación de un espacio entre estas dos estructuras, denominado espacio pericárdico, el cual contiene una pequeña cantidad de líquido producto de un ultrafiltrado de plasma, bajo en proteínas y células; su principal función es lubricar las superficies internas del saco pericárdico (2, 6, 10). Las enfermedades que afectan esta membrana representan aproximadamente el 1% de las patologías cardíacas en caninos y felinos. Estas pueden ser de tipo congénito como las hernias diafragmáticas peritoneopericárdicas y los quistes cardíacos. Pueden ser de tipo adquirido como la pericarditis inflamatoria idiopática (PII), pericarditis constrictiva y tumores pericárdicos (2, 10). La alteración pericárdica más común en los pequeños animales es la acumulación de líquido o efusión pericárdica (10). Las efusiones pueden llegar a inducir tamponada cardíaca, estado en el cual ocurre un incremento de la presión dentro del saco pericárdico por encima de la presión de las cavidades derechas del corazón, lo que ocasiona un trastorno hemodinámico por falla del llenado ventricular y constituye una urgencia veterinaria (2, 4).

La PII, cuyos sinónimos incluyen, efusión pericárdica benigna idiopática y hemorragia pericárdica idiopática, es la causa de efusión pericárdica más común en perros (2, 6, 10); pero a pesar de enunciarse como benigna, es una condición que puede comprometer la vida. La etiología es

desconocida, se plantea que la inflamación del pericardio es secundaria a procesos virales o inmunomediados, pero aún no hay evidencia concluyente y continúa la controversia sobre el origen (6, 10). En el presente artículo se expone el caso clínico de un perro que presentaba efusiones pericárdicas recurrentes, que se diagnosticaron mediante ecocardiografía. Después de realizar varias pericardiocentesis y evaluar la efusión pericárdica obtenida, el diagnóstico fue PII.

Evaluación del paciente

Reseña

Perro de raza bóxer, macho de nueve años de edad, que presentaba desde hacía 15 días distensión abdominal, intolerancia al ejercicio y depresión, según reporte del propietario. (véase Figura 1).

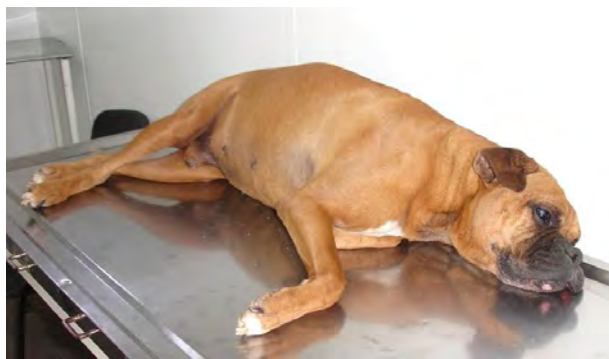

Figura 1. Paciente decaído, con distensión abdominal por ascitis y perímetro abdominal de 56 cm.

Tabla 1. Resultados de hemoleucograma, enzimas de funcionamiento renal y hepático realizados al paciente en la evaluación inicial.

Parámetro	Unidades	Resultado	Valores de referencia
Hematocrito	%	59	37 - 55
Hemoglobina	%	20	12 - 18
Eritrocitos	Eri/ μ l	7'280.000	5'500.000 - 8'500.000
Leucocitos	Leu/ μ l	16.400	8.300 - 17.500
Neutrófilos	%	71	65 - 73
Eosinófilos	%	2	1 - 8
Linfocitos	%	27	12 - 30
Plaquetas	Plt/ μ l	471.000	200.000 - 500.000
Creatinina	mg/dl	1.2	0.5 - 1.5
ALT	U/l	98	20 - 80
Proteínas totales	g/dl	7.0	5.5 - 7.0

Hallazgos al examen físico

Paciente deprimido, con condición corporal caquética y con una distensión abdominal debida a la ascitis (véase Figura 1), presentaba un perímetro abdominal de 56 cm. A la auscultación los sonidos

cardíacos fueron débilmente audibles. Al paciente se le realizó un hemoleucograma y pruebas hepáticas y renales para determinar su estado general, lo que reveló un ligero aumento del hematocrito y la hemoglobina debido a una deshidratación subclínica (véase Tabla 1).

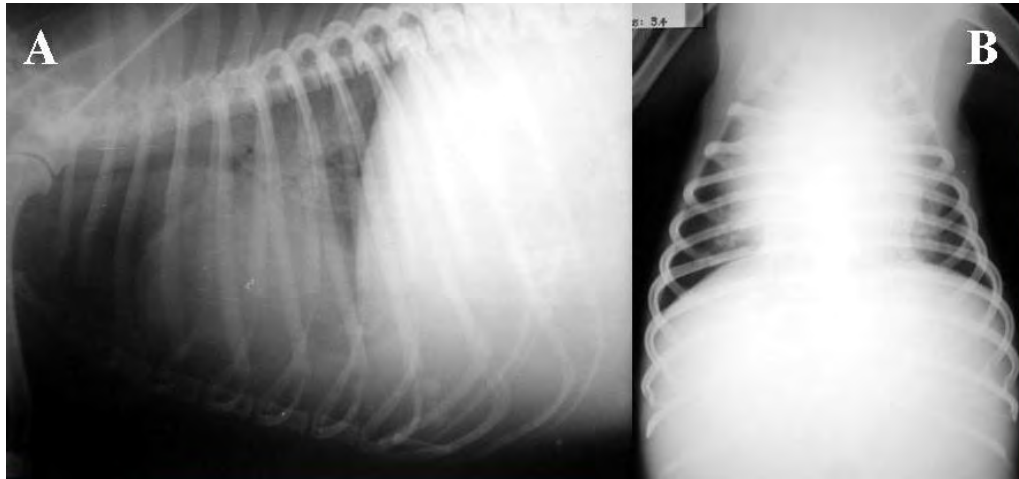


Figura 2. Radiografías LLID (A) y DV (B) de tórax, en las que se aprecia un aumento del tamaño de la silueta cardíaca.

Ayudas diagnósticas

Adicionalmente, se hizo la prueba de Knott modificada para el diagnóstico de microfilaremia, que dio resultado negativo. También se realizaron radiografías latero-lateral izquierda derecha (LLID) y dorso-ventral (DV) de tórax (véase Figura 2), en las que se observó un aumento del tamaño de la silueta cardíaca que medía 13 cuerpos vertebrales, según el método de Buchanan. Adicionalmente, se realizó una ecocardiografía desde una ventana paraesternal derecha, en la que se detectó en el eje largo una acumulación severa de líquido pericárdico con apariencia anecoica entre el ventrículo izquierdo y el saco pericárdico (véase Figura 3). En el eje corto se apreció que el diámetro del ventrículo izquierdo en sístole máxima y en diástole máxima, tuvo poca diferencia debido a la tamponada cardíaca (véase Figura 4). En el eje corto se observó el ventrículo derecho colapsado, lo cual es indicativo de tamponada cardíaca. En las proyecciones de eje largo y corto no se apreciaron masas ni trombos.

Con el uso del doppler se descartaron anomalías de flujo sanguíneo en las válvulas y las arterias aorta y pulmonar, y alguna comunicación entre cámaras cardíacas. Cuando se realizó un electrocardiograma se encontró una disminución del voltaje de los complejos QRS (véase Figura 5A).

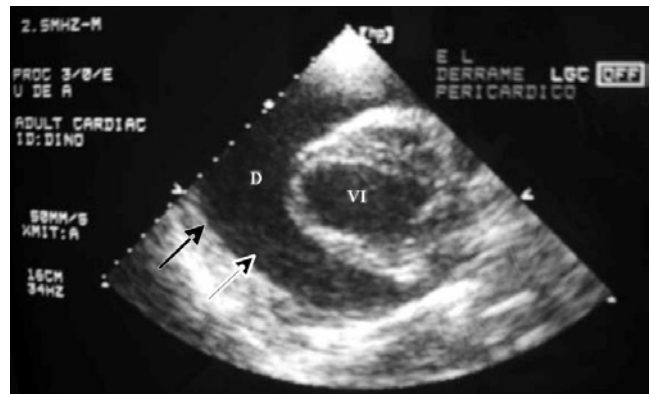


Figura 3. Ecocardiografía del eje largo. Una acumulación severa de líquido pericárdico (letra D) se aprecia como un espacio anecoico entre el ventrículo izquierdo (VI) y el saco pericárdico (flecha negra).

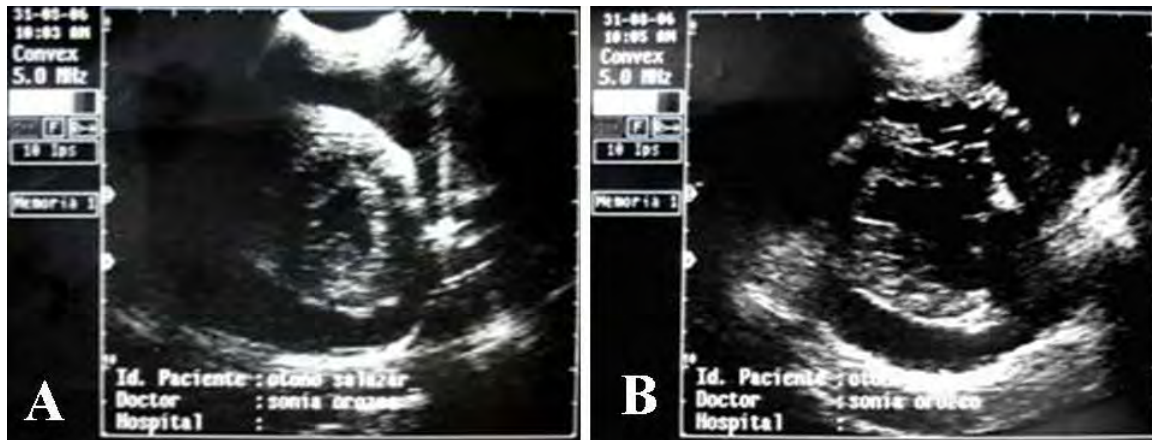


Figura 4. Ecocardiografía del eje corto en donde se aprecia un espacio anecoico alrededor del corazón entre el saco pericárdico y la pared ventricular. A: ventrículo izquierdo en sístole máxima y B: en diástole máxima, donde se nota poca diferencia entre el diámetro de cada una de las fases cardíacas como consecuencia a la tamponada cardíaca.

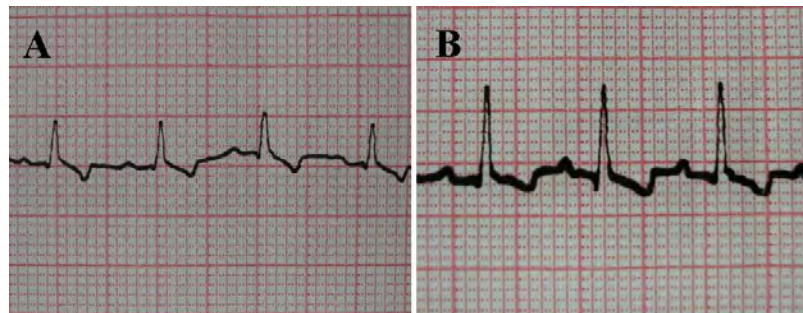


Figura 5. A: electrocardiograma realizado durante la tamponada cardíaca, donde se observa disminución del voltaje en los complejos QRS (0.5 mv); B: electrocardiograma realizado luego de la pericardiocentesis, con complejos QRS de tamaño normal (0.9 mv).

Enfoque de tratamiento

Al paciente se le practicó una pericardiocentesis eco-guiada, poniendo al paciente en recumbencia lateral izquierda y puncionando en la unión costocostal del quinto espacio intercostal (4, 6) (véase Figura 6A); se obtuvieron 256 ml de líquido serosanguinolento que no coaguló después de 15 min; este líquido fue enviado para evaluación citológica (véanse Figura 6B y Tabla 2). Después de la pericardiocentesis se repitió el electrocardiograma, en el que se observaron los complejos QRS de tamaño normal (véase Figura 5B). En la ecocardiografía posterior a la pericardiocentesis se apreció el tamaño de las cámaras, válvulas y

funcionamiento sistólico normal; no se observaron masas ni trombos (véase Figura 7).

Evaluación citológica

Los resultados de las citologías demostraron la presencia de una efusión hemorrágica con la presencia de células inflamatorias y un valor de pH de 7.0, medido con tirillas.

De acuerdo con los resultados de las ayudas diagnósticas empleadas, se determinó el diagnóstico de PII. Al paciente se le instauró un tratamiento médico con prednisolona (véase Tabla 3); diez días después fue evaluado, se encontró estable y respondía satisfactoriamente al tratamiento.

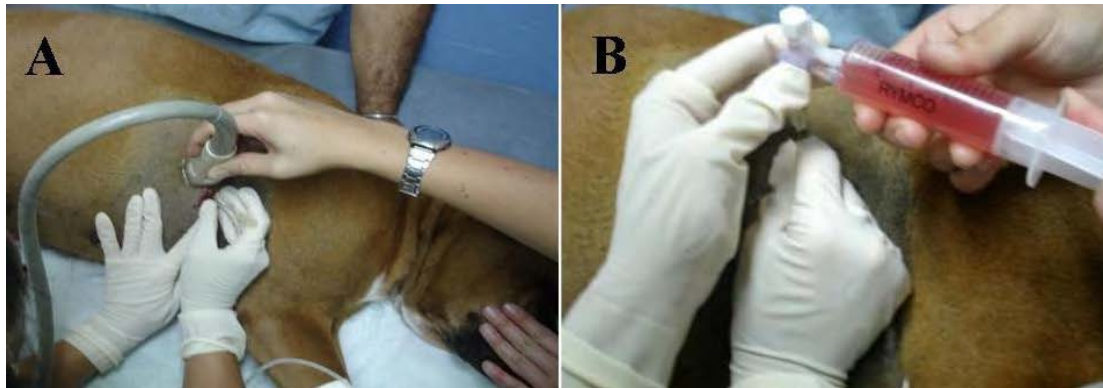

Figura 6. A: paciente en decúbito lateral izquierdo, al cual se le realiza una pericardiocentesis guiada por ecocardiografía; B: líquido sero-sanguinolento que fue extraído durante la pericardiocentesis, cuya citología reveló características de origen inflamatorio.

Tabla 2. Resultados de las citologías realizadas al líquido pericárdico y abdominal.

Muestra	Hallazgos	pH	Diagnóstico
Citología 1. Líquido pericárdico	Eritrocitos: abundantes Linfocitos maduros: 62% Neutrófilos: 21% Macrófagos: 16% Células mesoteliales: 1%	7.0	Efusión hemorrágica
Citología 2. Líquido pericárdico	Eritrocitos: abundantes Linfocitos: pocos	7.0	Efusión hemorrágica
Citología 2. Líquido abdominal	Eritrocitos: abundantes Linfocitos: 49% Neutrófilos: 46% Monocitos: 3% Eosinófilos: 1% Plasmocitos: 1%		Efusión hemorrágica

Tabla 3. Medicación utilizada después de la primera consulta.

Medicamento	Dosis	Dosis total	Frecuencia	Duración
Prednisolona	0.5 mg/kg	15 mg	Cada 12 horas	15 días
Prednisolona	0.5 mg/kg	15 mg	Cada 24 horas	4 meses

Cinco meses después, el paciente fue llevado nuevamente a consulta, el propietario reportó que estaba reteniendo líquido en el abdomen desde hacía una semana, tomaba mucha agua, orinaba poco, y estaba decaído e inapetente. Al examen físico se encontró: pulso yugular, mucosas pálidas, extremidades frías y distensión abdominal por ascitis con un perímetro abdominal de 72 cm; y se halló muy deprimido. En la ecocardiografía se observó abundante efusión pericárdica y colapso de atrio y ventrículo derechos; de nuevo se realizó

pericardiocentesis y se retiraron 500 ml de líquido serosanguinolento no coagulable; además, se efectuó abdominocentesis. Ambos líquidos fueron enviados al laboratorio de histopatología para análisis citológico, dando como resultado efusión hemorrágica (véase Tabla 2). Antes y después de la pericardiocentesis se realizó electrocardiograma, donde se encontró nuevamente complejos QRS de voltaje disminuido durante la tamponada, y normal, posterior al procedimiento. El paciente no ha presentado alteraciones en las ecocardiografías

realizadas durante los seis meses posteriores al último procedimiento y se encuentra clínicamente sano.

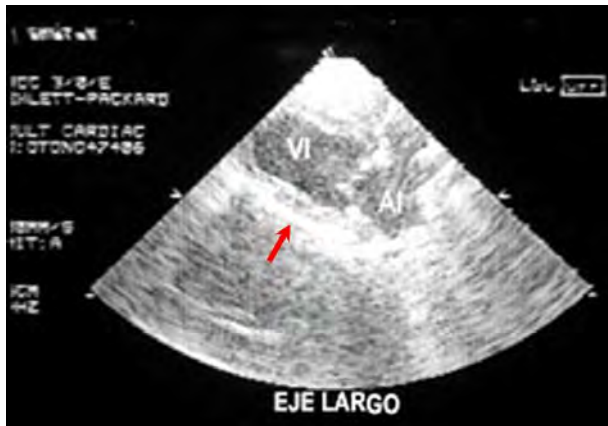

Figura 7. Ecocardiografía pospericardiocentesis en la cual se aprecia en el eje largo, el pericardio (línea hiperecoica señalada con flecha roja) en contacto directo con el corazón.

Discusión

Las efusiones pericárdicas pueden inducir cuatro estadios funcionales sobre el corazón: una producción lenta de fluido no detectada, una efusión sin causar alteraciones hemodinámicas, una efusión que se produce a un ritmo suficiente para ocasionar compresión cardíaca, pero sin alteraciones clínicas debido a la vigencia de los mecanismos compensatorios, y la tamponada cardíaca (2). En las dos ocasiones en que el paciente del presente caso fue llevado a consulta, se encontraba en el último estadio, cuando genera una falla en el llenado ventricular derecho debido al incremento de la presión del saco pericárdico, lo que pone en riesgo su vida. Los tres estadios iniciales no habían sido detectados por su propietario debido a la ausencia de signos clínicos. En este perro la producción de líquido fue lenta y progresiva, haciendo que la PII, etiología de la efusión, se comportara como una enfermedad silenciosa, hasta que se manifestaron los signos de insuficiencia cardíaca derecha: ascitis, pulso yugular, intolerancia al ejercicio y depresión (2, 6, 10).

La cantidad normal de líquido pericárdico en el perro es de 2.5 a 15 ml totales (6) o de 0.25 ml (\pm 0.15) por kilo de peso (10). De acuerdo con esto, el

volumen máximo de líquido pericárdico para este paciente de 25 kg sería de 6.25 ml. Al paciente se le retiraron 256 y 500 ml, en la primera y segunda pericardiocentesis realizadas, respectivamente, lo que corresponde a 41 y 80 veces el valor normal, en su orden. En los casos de efusión crónica, el saco pericárdico alberga un mayor volumen debido a una distensión progresiva y a los mecanismos de adaptación hemodinámica, lo que hace que los signos de PII sean manifiestos únicamente cuando se produce la tamponada (2, 9). La tamponada cardíaca también puede ocurrir de forma aguda, pero la etiología de esta es diferente. Se puede producir por sangrado agudo de hemangiosarcomas en el atrio derecho, o por ruptura del atrio izquierdo por endocardiosis valvular mitral. Los signos clínicos son: hipotensión, colapso y síncope, debido a una caída abrupta del gasto cardíaco (4, 6, 10).

Los procedimientos de pericardiocentesis se realizaron con el objetivo de reducir la presión intrapericárdica y reestablecer la hemodinámica normal del sistema cardiovascular, además de obtener fluido para su evaluación citológica. La citología determina y analiza el tipo de células presentes, sus rangos y las propiedades bioquímicas, lo que ayuda a establecer el origen del fluido (4, 6). Las dos principales etiologías de efusión pericárdica son de tipo inflamatorio, como la PII, y la neoplásia (6), en las cuales el tratamiento y pronóstico del paciente varía según el diagnóstico (3, 5), pero es importante considerar que no todas las neoplasias presentes en el pericardio o el miocardio exfolian células al líquido pericárdico (6); además, es normal encontrar alguna célula mesotelial, sin que este hallazgo sea indicativo de un mesotelioma (8), debido a que el pericardio está recubierto de mesotelio (2, 6, 8). En este paciente se observó en la primera citología un 1% de células mesoteliales, pero este tipo de células no se observó en la segunda citología; adicionalmente, en la ecocardiografía no se apreció ningún tipo de masa, lo cual nos permitió descartar la posibilidad de una neoplasia.

Las células encontradas en una efusión por PII tienen características linfoplasmocitarias y hay células inflamatorias mononucleares (6, 7, 8), población celular presente en ambas citologías

del paciente. Otra característica importante a evaluar en las efusiones es el pH: los valores de pH obtenidos con cinta para uroanálisis o para pH, que se encuentran en rangos ácidos (6.5 - 7.0) son indicativos de desórdenes inflamatorios, mientras que los valores de pH de las efusiones con origen neoplásico se encuentran en rangos alcalinos (7.1 - 7.5) (3, 6). Para el caso clínico de interés, los valores de pH de las efusiones en ambas ocasiones fueron de 7.0 (6).

Los resultados ecocardiográficos (6, 7) y la celularidad (7, 8) de las efusiones pericárdicas, permitieron establecer el diagnóstico de PII como etiología generadora del líquido intrapericárdico (6, 10), lo que también pudo ser sugerido por el valor de pH, aunque algunos autores establecen que este valor es poco predictivo (3); otros establecen la posibilidad de diagnosticar el origen de una efusión pericárdica con el valor del pH utilizando para su medición tirillas para uroanálisis o para pH (6), siendo este último el método empleado para medir el pH en este caso. La PII se presenta con mayor frecuencia en perros machos de razas medianas o grandes y en edad media adulta (5, 6). La etiología es desconocida, pero debido a la similitud de las características inmunohistoquímicas encontradas en los fluidos pericárdicos de personas con lupus eritematoso sistémico, escleroderma y pericarditis autorreactiva, se teoriza que esta condición inflamatoria es secundaria a causas inmunomediadas (6) o autoinmunes, pero aún no hay estudios que lo confirmen (7). A pesar de tener origen inflamatorio, el líquido generalmente es de tipo hemorrágico, lo que obedece a una infiltración inflamatoria mononuclear en los vasos sanguíneos y linfáticos del pericardio. En el caso reportado, en ambas ocasiones el líquido obtenido fue hemorrágico, debido al daño generado en los vasos sanguíneos. Estas efusiones son autolimitantes, con resolución espontánea después de la pericardiocentesis o con recidiva crónica (6).

El paciente fue traído a consulta con signos propios de una alteración cardíaca como intolerancia al ejercicio y ascitis. Esta sintomatología, acompañada de sonidos cardíacos poco audibles, hallazgo anormal en un paciente caquético y la presencia de un pulso

yugular, hicieron sospechar de la existencia de una alteración pericárdica. Inicialmente se realizaron radiografías LLID y DV de tórax, que mostraron una silueta cardíaca aumentada de tamaño, lo cual puede confundirse con una cardiomegalia por cardiomiopatía dilatada idiopática; sin embargo, el electrocardiograma reveló disminución del voltaje de los complejos QRS, cambio compatible con una tamponada cardíaca por efusión pericárdica, el cual fue confirmado mediante ecocardiografía. La ecocardiografía es una técnica de imagen que aporta datos de un valor incuestionable para la evaluación de la función cardíaca, la dimensión y conformación de las cámaras, válvulas y pericardio. Este método diagnóstico debe utilizarse como un complemento a la valoración clínica y no como un sustituto de esta. El juicio clínico basado en la historia, la exploración física y las pruebas analíticas e instrumentales básicas deben constituir el eslabón inicial en el tratamiento del paciente con enfermedad pericárdica (9).

Martín *et al* (7) indicaron que la ecocardiografía es un método sensible para identificar masas en las estructuras cardíacas. En la ecocardiografía se encontró una gran cantidad de líquido pericárdico, adicionalmente se evidenció el ventrículo derecho colapsado y una reducción en el llenado del ventrículo izquierdo, características descritas como signos propios del taponamiento en la ecocardiografía (6, 9, 10). Adicionalmente, puede apreciarse un movimiento pendulante del corazón en el líquido y colapso del atrio derecho (6, 10). El colapso en diástole de la vena cava caudal en humanos es un indicador sensible pero aún no se ha reportado en perros (6). Mediante el doppler se puede detectar una variación en las velocidades del flujo sanguíneo según el ciclo respiratorio, especialmente en la aorta y arteria pulmonar, por lo que la velocidad del flujo a través de la válvula tricúspide y la arteria pulmonar aumenta en inspiración y disminuye en espiración; la velocidad del flujo de las válvulas mitral y aórtica disminuye durante inspiración e incrementa en espiración (6), lo que sucede porque el taponamiento genera un llenado competitivo de ambos ventrículos dentro de un espacio pericárdico reducido (9). La contribución más importante de la ecocardiografía en los pacientes

con sospecha de taponamiento, incluyendo el de este caso, es la documentación de la presencia de un derrame pericárdico de manera sensible, no invasiva, económica y la realización de una pericardiocentesis guiada (4, 9).

La variación del milivoltaje observado en los electrocardiogramas realizados en ambas ocasiones en las que el paciente se presentó a consulta, es un indicativo sensible de taponamiento cardíaco y no de efusión pericárdica en estadios iniciales. Estudios retrospectivos realizados en humanos han comprobado que la disminución en el milivoltaje de los complejos QRS se presenta en la mayoría de pacientes con tamponada cardíaca, pero no en pacientes con efusiones pericárdicas y clínicamente estables (1). Este indicativo de tamponada cardíaca impulsó a la realización de la ecocardiografía y a la pericardiocentesis como plan terapéutico en el momento de ambas consultas. Al retirar el líquido pericárdico se realizó nuevamente un electrocardiograma en el que se observaron complejos de milivoltaje normal, confirmando su sensibilidad en tamponada y no indicativo de efusión pericárdica.

La PII es un diagnóstico al que se llegó por exclusión, en el caso clínico enunciado, al igual que en los reportados en las referencias revisadas (6, 7, 10); a este diagnóstico se llega con base en las características de la citología del líquido pericárdico, por la ausencia de células neoplásicas y el pH ácido, sumado a la ausencia de masas visibles en la ecocardiografía (6, 10).

Las efusiones pericárdicas por PII suelen ser autolimitantes, con resolución espontánea posterior a una pericardiocentesis; pero algunas pueden ser recurrentes (6). Kittelson (6) sugiere la etiología inmunomediada pero Martin (7), concluyó que no existen evidencias definitivas que relacionen la PII en perros con causas inmunomediadas, por lo que se ha discutido el uso de agentes inmunosupresores como los esteroides en su tratamiento, los cuales son ampliamente utilizados en medicina humana (7, 10); sin embargo, los esteroides usados a dosis antiinflamatorias inhiben la migración de células inflamatorias, disminuyen la producción de citocinas y bloquean la formación de leucotrienos

(1, 7), razón por la cual fueron utilizados en el presente caso.

Los tumores cardíacos más comúnmente reportados en perros son el hemangiosarcoma del atrio derecho, el quimodectoma (2, 6) o carcinoma ectópico de la tiroides, en la base del corazón, y el mesotelioma (6). Otros estudios reportan que el tiempo de supervivencia en perros con estas enfermedades neoplásicas es mucho más corto que el tiempo de sobrevivencia de aquellos perros que presentan alteraciones pericárdicas no neoplásicas, debido a la extrema agresividad natural de la mayoría de estas neoplasias intrapericárdicas (5), lo que le da a la PII, y por consiguiente a este paciente, un buen pronóstico.

Conclusiones

La ecocardiografía es una técnica de imagen que aporta datos de un valor incuestionable para la evaluación de la función cardíaca, la dimensión y conformación de las cámaras, válvulas y pericardio. Este método diagnóstico debe utilizarse como un complemento a la valoración clínica y no como un sustituto de esta. El juicio clínico basado en la historia, la exploración física y las pruebas analíticas e instrumentales básicas deben constituir el eslabón inicial en el tratamiento del paciente con enfermedad pericárdica (9).

La PII es un diagnóstico por exclusión, en el caso clínico enunciado, al igual que en los reportados en las referencias revisadas (6, 7, 10), se llega a este diagnóstico basado en las características de la citología del líquido pericárdico, por la ausencia de células neoplásicas, por el pH ácido, sumado a la ausencia de masas visibles en la ecocardiografía (6, 10).

Referencias

1. Bruch C, Schmermund A, Bagres N, Bartel T, Caspari G, et al. Changes in QRS voltage in cardiac tamponade and pericardial effusion: reversibility after pericardiocentesis and after anti-inflammatory drug treatment. *J Am Coll Cardiol* 2001; 38:219-226. [Abstract] [HTML] [Pdf]

2. Fernández MJ, Talavera J. Afecciones del pericardio y tumores cardíacos. IV Congreso de especialidades veterinarias; Zaragoza: AVEPA; 2003. p. 8-11.
3. Fine DM, Tobias AH, Jacob KA. Use of pericardial fluid pH to distinguish between idiopathic and neoplastic effusions. *J Vet Internal Med* 2003; 17:525-529. [Abstract]
4. Gidlewski J, Petrie JP. Therapeutic pericardiocentesis in the dog and cat. *Clin Tech Small Anim Pract* 2005; 20:151-155. [Abstract] [HTML] [Pdf]
5. Kerstetter KK, Krahwinkel DJ, Millis DL, Hahn K. Pericardiectomy in dogs: 22 cases (1978-1994). *J Am Vet Med Assoc* 1997; 211: 736-740. [Abstract]
6. Kittelson MD, Kienle RD. Small animal cardiovascular medicine. St. Louis (MO): Mosby; 1998.
7. Martin MW, Green MJ, Stafford MJ, Day MJ. Idiopathic pericarditis in dogs: no evidence for an immune-mediated aetiology. *J Small Anim Pract* 2006; 47:387-391. [Abstract] [HTML] [Pdf]
8. Peters M, Temhundfelt J, Dtephan I, Hewicker-Trautwein H. Embolized mesothelial cells withing mediastinal lymph nodes of three dogs with idiopathic haemorrhagic pericardial effusion. *J Comp Path* 2003; 128:107-112. [Abstract] [Pdf]
9. Sagristá J. Diagnóstico y guía terapéutica del paciente con taponamiento cardíaco o constricción pericárdica. *Rev Esp Cardiol* 2003; 56:195-205. [Abstract] [HTML] [Pdf]
10. Tobias AH. Pericardial disorders. In: **Ettinger SJ, Feldman CE** (eds). *Textbook of veterinary internal medicine*. 6ª ed. St. Louis: Saunders; 2005. p.1104-1118.