ZUBIA	5	217-225	Logroño	1987

EL CONTACTO PLAQUETAR CON LAS CELULAS MUSCULARES LISAS. MECANISMO INTIMO EN LA GENESIS ATEROMATOSA

J. Lasierra*
M.M. Aza*
E. Luño**

INTRODUCCION

Uno de los factores patogenéticos de la aterosclerosis que en los últimos años está teniendo especial interés y relacionado con los mecanismos de la hemostasia, son las plaquetas.

Ya en el siglo pasado Rokitansky[16] propuso la teoría trombogénica de la aterosclerosis, describiendo el ateroma como un excesivo depósito de productos de la sangre en la pared de los vasos. Tres años más tarde Virchow[18] lanza la hipótesis del ateroma como proceso inflamatorio como consecuencia de una proliferación reactiva de las células del tejido conectivo de la capa íntima. Ambas hipótesis en la actualidad según nuestros conocimientos podrían tener validez.

Existe una información bastante precisa acerca de la interacción de las plaquetas con la pared vascular Ross[17], Moore y col.[14], Friedman y col.[4], Harker y col.[8], Fuster y

* Servicio de Hematología. Hospital de «San Millán de la S.S. Logroño (La Rioja).
** Servicio de Hematología Virgen de Covadonga de la S.S. Oviedo.

16. ROKITANSKY, L. Handbuch der pathologischen anatomie braumuller. U. Seidel pág. 272, 4, 1852, Viena.
18. VIRCHOW, R. Phlogose und thrombose in gefassystem; gesammelte abhandlunger zur wissenschaftlichen medicin. Frankfurt-am-Main, Meidinger sohn and company, pp. 458, 1856.
17. ROSS, R., CLOMSET, J.A., KARIYA, B., HARKER, L. A platelet dependet serum factor that stimulates the proliferation of arterial smooth muscle cells in vitro. Proc. Nat. Acad. Sci. 71, 1.207, 1974.
14. MOORE, A., FRIEDMAN, R.T., SINGAL, D.P., GAULDIE, J., BLAJCHMAN, M. Inhibition of injury induced thromboatherosclerosis lesions by antiplatelet serum in rabbits. Thromb. Diath. Haemorr. 35, 70, 1976.
4. FRIEDMAN, R.J., STEMERMAN, M.B., WENS, B., MOORE, S., GAULDIE, J., GENT, M., TIELL, M.L., SPAET, T.H. The effect of thrombocytopenia on experimental arteriosclerotic lesion formation in rabbits. J. Clin. Invest. 60, 1.191, 1977.
8. HARKER, L., ROSS, R., SLICHTER, S., SCOTTH, C. Homocystine induce arteriosclerosis: the role of endothelial cell injury and platelet response in genesis. J. Clin. Invest. 58, 731, 1976.

col.[5] y Lasierra y col.[9 10 11] que ha servido en gran parte para instaurar una terapéutica antiateromatosa y antitrombótica cuyos resultados en la actualidad son discutidos. No obstante desde hace más de 10 años se está haciendo hincapié en la interacción plaqueta-pared vascular como sustrato fundamental de la génesis ateromatosa, pero existen interacciones no aclaradas de las plaquetas con los elementos celulares constitutivos de la pared vascular.

Nuestro trabajo, basado en un modelo experimental, pretende hacer un estudio con microscopía electrónica del comportamiento plaquetar en lesiones espontáneas, de la pared de cayado aórtico de conejos sometidos a una supervivencia de 18 meses y por lo tanto, con alta incidencia de lesiones aterosclerosas.

MATERIAL Y METODOS

Para nuestro estudio partimos de cayados aórticos de conejos machos albinos de 18 meses de edad. La alimentación consistió en una ración de 160 gr. de pienso comercial y agua ad Libitum. El cayado aórtico fue dividido en tres tercios: proximal, medio y distal. Del tercio medio se obtenía una muestra para microscopía electrónica y del distal contiguo se preparaba un anillo de 1,5 mm. para la determinación de 6-oxo PGF_{1a}. El resto de las muestras de cayado aórtico se fijaban para su estudio con microscopía de luz, tras el cual se hizo una valoración de las lesiones distribuyéndolas en cayados sin lesiones, con lesiones incipientes y lesiones avanzadas. Con esta distribución se eligieron al azar 10 muestras de cada uno de los grupos las cuales fueron objeto de estudio con microscopía electrónica.

Observación directa con microscopía de luz. Las muestras se fijan en formol al 10%. La inclusión se realiza en parafina y se cortan a 10 micras, tiñiéndose según las técnicas convencionales de hematoxilina-eosina, fibras elásticas y grasas.

Observación con microscopio electrónico de transmisión. Del tercio medio se obtiene un anillo de 0,5 a 1 mm. procediendo inmediatamente a su fijación en glutaraldehído al 2,5 por cien en tampón fosfato 0,1 M pH 7,2 durante una o dos horas a 4°C. Tras la fijación se hacen tres lavados en tampón fosfato y cada muestra se fracciona en dos por corte transversal.

Posteriormente se practica la segunda fijación con tetraóxido de osmio al 1 por cien en tampón fosfato 0,2 M ph 7,2 durante 30 minutos a 4° C. Se realiza nuevo lavado en tampón fosfato 0,1 M. La deshidratación se hace en concentraciones de alcohol crecientes

5. FUSTER, V., BOWIE, E.J.W., LEWIS, J.C., FASS, D.N., QWENC, A., Jur., BROWN, A.L. Resistance to atherosclerosis in pig with von Willebrand's disease. Spntaneous and high cholesterol diet-induced arteriosclerosis. J. Clin. Invest. 61, 722, 1978.

9. LASIERRA, J., DIEZ, M.J., FERNANDEZ, A., VILADES, E., GIL, M., VELAZQUEZ, E. Valoración del efecto del plafibride y del acetil salicilato de lisina en la producción de PGI_2. Sangre 28, 687, 1983.

10. LASIERRA, J., VILLADES, E., FERNANDEZ, A., DIEZ, M.M., GIL, M., VELAZQUEZ, E. Acción de la ticlopidina y del acetil salicilato de lisina en la ateromatosis experimental. Efecto en la producción de PGI_2. Arch. Farmacol. Toxicol. 11, 109, 1985.

11. LASIERRA, J., AZA, M.J., MELON, J., VELAZQUEZ, E., CASTELLARNAU, C., RUTLLANT, M. Prostacyclin level increase in spontaneous atherosclerotic lesions in rabbits treated with the association dypyridamole, lisina-acetyl-salicylate. En preparación.

y óxido de propileno. Se practica preincubación con una mezcla a igual volúmenes de óxido de propileno y Epon incubando la muestra durante 30 minutos a la temperatura de Laboratorio.

Para la incubación se utiliza Epon y en lugar de cápsulas de Been un soporte especial de forma rectangular para hacer posible la colocación exacta de la muestra arterial, de tal forma, que al corte pueda visualizarse simultáneamente la capa íntima, elástica y adventicia a partir de la luz arterial. La capa íntima está siempre en el centro de la muestra. La polimerización del Epon se realiza en estufa a 60°C. durante 24 horas. Los cortes semifinos son hechos con cuchilla de vidrio en un Reichert 0 MV_3 y teñidos con la técnica de Reicharson que utiliza el ácido peryódico, azur II, tetraborato de sodio y azul de metileno. Al microscopio óptico se comprueban los cortes semifinos, localizando la capa íntima y seleccionando la zona más adecuada para los cortes ultrafinos. Dichos cortes se practican con cuchilla diamante y se contrastan con acetato de uranilo saturado y plomo Reynolds modificado[15]. Para su visualización se utiliza un Zeiss E M 109.

Valoración de 6-Oxo-PGF$_{1\alpha}$ por radioinmunoensayo. La determinación de 6-oxo-PGF$_{1\alpha}$ se realiza del sobrenadante de la incubación de anillo de cayado aórtico siguiendo la misma técnica de bioensayo de Moncada y col.[12]. Los anillos de 1,5 mm. se incuban en 0,4 ml. de tampón tris 3 minutos a 22°C tras la incubación, el líquido sobrenadante se congela a -70° C hasta el momento del procesamiento de la muestra. Los reactivos y técnica son las recomendadas por la New England Nuclear Thromboxane B_2 6-Keto Prostaglandin F$_{1\alpha}$ (^{3}HRIA KIT). El anillo de cayado aórtico de incubación se recupera y se fija en formol al 10% para su posterior estudio histológico.

RESULTADOS

El estudio con el microscopio óptico de cortes sucesivos y continuados de los cayados aórticos nos permitió realizar una composición topográfica bastante aproximada de la extensión y grado de la lesión de la pared vascular. La mayor incidencia observada fue en el tercio medio y distal del cayado aórtico. Las lesiones iniciales se caracterizaban por un ensanchamiento de la capa íntima debido a edema reacción fibromuscular y rotura de fibras elásticas (Figura 1).

En las preparaciones sin lesiones el estudio con TEM demuestra una línea endotelial representada por elementos células contraídos (Figura 2) o relajados (Figura 3), visualizándose en la zona subendotelial elementos plaquetares en solitario de forma redondeada con escasas granulaciones sin que morfológicamente denoten actividad. En la zona elástica constituida por haces fibrilares cortados transversal o longitudinalmente se observan elementos plaquetares individualizados con morfología semejante a las halladas en la zona subendotelial (Figura 4). En el inicio de la capa muscular se observan elementos plaquetares cercanos a las células musculares lisas e incluso algunas contactanto con ellas por medio de un alargamiento protoplasmático.

15. REYNOLDS, E.S. The use of lead citrate at high pH as an electronopaque stain in electromicroscoy. J. Cell Bial 17: 208, 1963.

12. MONCADA, S., HIGGS, E.A., VANE, J.R. Human arterial and venous tissues generate prostacyclin (Prostaglandin X), a potent inhibitor of platelet aggregation. Lancet, 1, 18, 1977.

UNIVERSITARIA - MAGISTRAL LOGROÑO

En las lesiones incipientes el estudio por TEM muestra una línea endotelial conservada formada también por elementos celulares relajados o contraídos acompañado de un edema subendotelial. No es infrecuente el observar elementos plaquetares inmediatamente por dentro de la cara interna de la célula endotelial y en el espacio subendotelial. Las plaquetas se hallan en mayor proporción que en las preparaciones sin lesiones histológicas con menos contenido granular o sin él constituyendo formas en forma de globos. Cuando se profundiza hacia la capa media se hallan grupos plaquetares formando nidos de cuatro o más elementos manteniendo su contenido granular e individualidad. Al llegar al inicio de la capa muscular se observa la disposición clásica de estos elementos celulares por entre las que no es difícil hallar elementos plaquetares en contacto con ellas.

En las lesiones avanzadas el endotelio está conservado pero mostrando tumefacción e indistintamente se halla relajado o contraído. En la zona subendotelial hay un manifiesto incremento de fibras de colágeno y entre ellas células musculares lisas alteradas (celúlas miógenas). A estos niveles se observan con frecuencia elementos plaquetares individualizados con gran riqueza de granulaciones o formando aglomerados pero sin perder su morfología propia. Estos nidos plaquetares se hacen más frecuentes en la capa elástica y cuando entramos en la capa media hallamos agregados plaquetares degranulados conservando exclusivamente la membrana y dentro de algún agregado, elementos cercanos a las células musculares alteradas en fase de liberación del contenido granular (Fig. 5). No obstante, además de agregados plaquetares también observamos elementos plaquetares individualizados en contacto con las células musculares lisas alteradas.

La valoración del metabolito 6-Oxo-PGF por radioinmunoensayo se realizó en las muestras de cayado aórtico con y sin lesiones.

En las muestras con lesiones ateroscleróticas se observa un incremento del metabolito (385, 4±201.5 pg./ml./mg./3 min.) en relación al valor encontrado en muestras sin lesiones (275.1 ± 149.9); sin embargo, esta diferencia en la valoración estadística no es significativa (t = 1.02).



Fig. 1. Microscopía ordinaria. Corte transversal de cayado aórtico en su tercio medio de conejos, observándose un marcado engrosamiento de la capa íntima con edema y rotura de fibras elásticas. (aumento originario x 400)

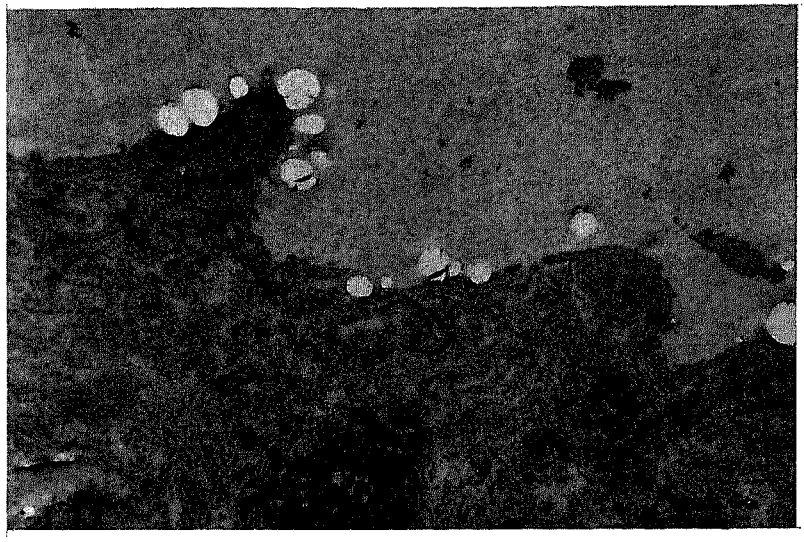

Fig. 2. T.E.M. Célula endotelial contraída (asterisco) de cayado aórtico de conejo sin lesión aterosclerótica. (aumento original × 3.000)



Fig. 3. T.E.M. Célula endotelial relajada (asteriscos) de cayado aórtico de conejo sin lesión aterosclerótica. (aumento original × 4.400)

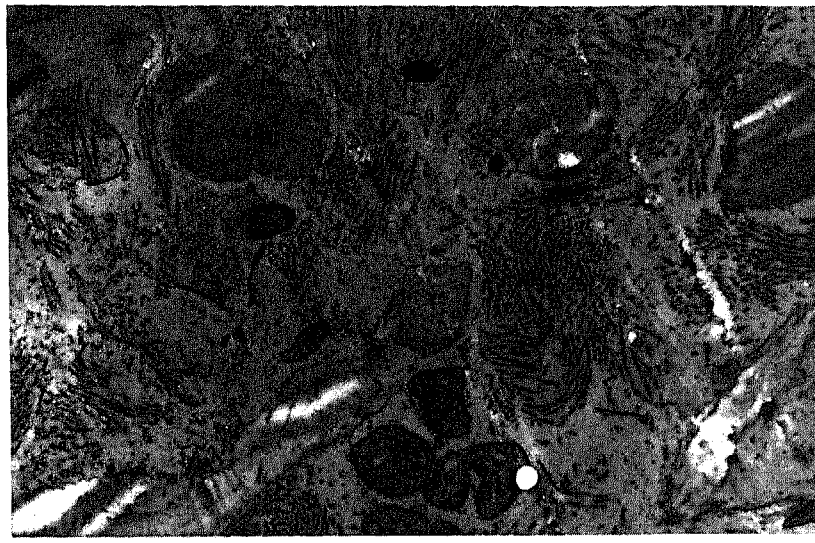

Fig. 4. T.E.M. de capa elástica de cayado aórtico sin lesión aterosclerótica en la que se observa un grupo de plaquetas (P) cuyas características morfológicas demuestran inactividad. La cabeza de flecha orienta la capa íntima. (aumento original × 7.000)

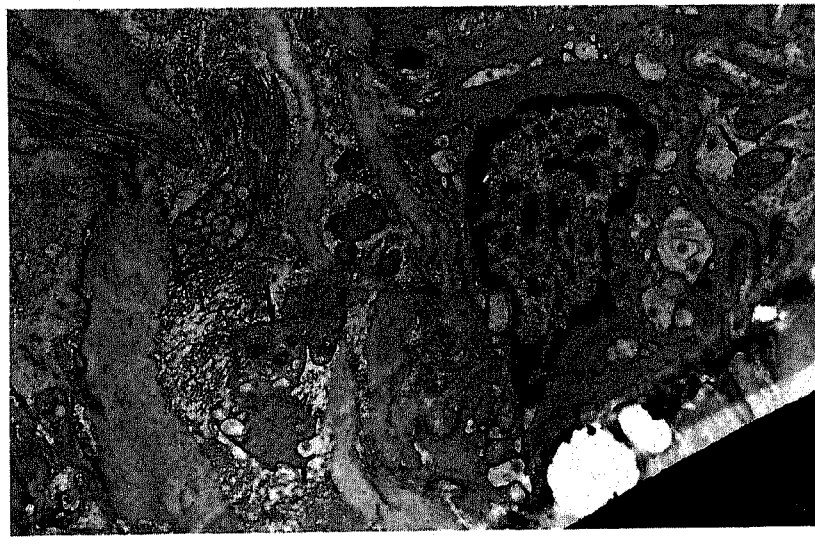

Fig. 5. T.E.M. del comienzo de capa media de cayado aórtico de conejo con lesión aterosclerótica avanzada en la que se observa una célula miógena (asterisco) y algunos elementos plaquetares en contacto con la célula miógena (flechas). La cabeza de flecha gruesa orienta a la capa elástica interna.

DISCUSION

Es bien conocido que el endotelio vascular es la principal barrera antitrombótica y antiateromatosa, siendo necesario su alteración por medio de una injuria y posterior denudación para que se desarrollen ambos procesos. También es conocido cómo la barrera endotelial se hace infranqueable en condiciones fisiológicas para los elementos celulares sanguíneos. No obstante, en ciertas condiciones fisiológicas se produce una apertura de las uniones interendoteliales facilitando la penetración y subsiguiente migración de los elementos celulares. La apertura de las uniones interendoteliales se produce como consecuencia de la propia contracción de las células endoteliales por cambios de pH o anoxia Contastinides y Robinson[2], probablemente tras la inhibición del factor relajante derivado del endotelio (EDRF). Moncada y col.[13]. El EDRF además de su acción relajante en las grandes arterias como la aorta de conejo y arteria coronaria, últimamente se ha estudiado un efecto antiagregante plaquetar Azuma[1].

La apertura de las uniones interendoteliales llevan consigo la puerta en contacto de la luz del vaso con los espacios subendoteliales, facilitando las penetraciones de los elementos celulares sanguíneos. Faggioto y col.[3] Gerrity[6]. La presencia de elementos plaquetares en el interior de la pared vascular se interpreta como parte importante en la formación y desarrollo de las lesiones avanzadas, pues en las placas fibrosas se hallan antígenos relacionados con las plaquetas y no en las estrías grasas, Wolf y Carstairs[20].

Nuestro modelo experimental nos permite obtener alta incidencia de lesiones de la capa íntima del tipo fibroso sin componente graso, que nos facilita de alguna manera el estudio del comportamiento plaquetar.

En principio podemos señalar que hay marcadas diferencias en los elementos plaquetares entre los casos que cursan con lesiones avanzadas y las de lesiones incipientes. Las diferencias de estas últimas con los que no observan lesiones no son tan llamativas.

En el estudio con TEM de las preparaciones sin lesiones microscópicas no es muy marcada la presencia de elementos plaquetares en la zona subendotelial, lo que contrasta con la zona elástica en la que las plaquetas aumentan considerablemente, e incluso se observan varios elementos constituyendo lo que denominamos un nido plaquetar. Estos nidos son abundantes enlos límites de la capa elástica con la capa media. Algunos elementos plaquetares llegan a pasar a la capa muscular poniéndose en contacto con las primeras líneas de células musculares lisas.

2. CONTASTINIDES, P., ROBINSON, M. Ultrastructural injury of arterial endothelium. I Effects of pH, osmolarity, anoxia and temperature. Arch Path 88, 99, 1969.

13. MONCADA, S., PALMER, R.M.J., HIGGS, E.A. Prostacyclin and endothelium derived relaxing factor: Biological interactions and significance. Thrombosis and Haemostasis, 1987. Edit by M. Verstraete, J. Vermylen, H.R., Lijnen y J. Arnont. International Society on Thrombosis and Haemostasis and Leuven University. Press, Leuven 1987.

1. AZUMA, H., ISHIKAWA, M., SEKIZAKI, S. Endothelium dependent inhibition of platelet aggregation. Br. J. Pharmacos 88: 411, 1986.

3. FAGGIOTO, A., ROSS, R., HARKER, L. Studies in hypercholesterolemia in the nonhuman primate. I. Changes that lead to fatty streak formation Arteriosclerosis 4, 323, 1984.

6. GERRITY, R.G. The role of the monocytes in atherogenesis. I. Transition of blood born monocytes into foan cells in fatty lesions. Am J. Path. 103, 181, 1981.

20. WOLF, N., CARSTAIRS, K.C. Infiltration and thrombosis in atherogenesis. A study using inmunofluorencent techniques. Am. J. Pathol. 51, 373, 1976.

En los casos con lesiones iniciales la presencia plaquetar es más abundante que en los que no hay lesión de tal manera que se observan además de los elementos aislados por entre los haces fibrilares otros entre la célula endotelial y el comienzo de la zona subendotelial. En la capa elástica los nidos plaquetares son frecuentes y aparecen agregados plaquetares degranulados. En el inicio de la capa muscular lisa son frecuentes los elementos plaquetares aislados estando algunos de ellos en contacto con la célula muscular lisa.

En las lesiones avanzadas, los elementos plaquetares en el subendotelio son muy abundantes y en la lámina elástica los nidos y agregados se observan con gran frecuencia. En la capa muscular hay agregados plaquetares y no es frecuente encontrar plaquetas en fase de liberación, así como plaquetas aisladas en contacto con las fibras musculares lisas.

Un hecho todavía no aclarado es el que se deriva de la presencia de las plaquetas a nivel de todas las estructuras histológicas en la génesis aterosclerosa.

Según nuestros resultados podemos pensar que existe una ordenada disposición de los elementos plaquetares en las distintas capas de la pared arterial. Tras el paso de las plaquetas a los espacios subendoteliales, favorecido por los transitorios y repetidos episodios de apertura de las uniones interendoteliales por las contracciones y relajamientos de los endotelios así como por la acción de antiadhesión plaquetar de la PGI_2, que incluso en los primeros estadíos de las lesiones ateroscleróticas se halla ligeramente aumentada, las plaquetas se van a localizar en la zona subendotelial. A partir de esta zona continuará la migración plaquetar por el efecto del propio factor PDGF contenido en su interior que desarrolla actividad quimitáctica, Grotendorst y col.[7], por el aportado por las células musculares lisas, Walker y col.[19]. De esta forma las plaquetas llegarán a la zona de la capa elástica relacionada con el inicio de la capa muscular lisa. A esta zona en donde se localizan gran cantidad de plaquetas solas o agrupadas la denominamos «zona de contacto plaquetar». De esta zona las plaquetas partirán a contactar con las células musculares lisas para que su interacción sea más efectiva, puesto que las plaquetas van a proporcionar a estas células cantidad suficiente de factor PDGF para iniciar su migración hacia la capa íntima.

Resumiendo, por los datos hallados según nuestro modelo experimental pensamos que la penetración, migración y contacto plaquetar con las células musculares lisas constituye un mecanismo de primera línea en la génesis aterosclerosa en el conejo.

RESUMEN

Nuestro modelo experimental se basa en conejos machos albinos sacrificado a los 18 meses. Su alimentación fue a base de pienso compuesto a razón de 160 gr./día. Por microscopía de luz se clasifican las muestras en normales con lesiones iniciales y avanzadas.

7. GROTENDORST, G.R., SEPPA, H.E., KLEINMAN, H.K., MARTING, R. Attachmen of smooth muscle cells to collagen and their migration toward platelet-derived growth factor. Proc. Natl Acad Sci USA 78, 3.669, 1981.

19. WALKER, L.N., BOWEN-PAPE, D.F., REIDY, M.A. Secretopm pf platelet-derived growth factor (PDGF)-like activity in arterial smooth muscle cells in induced as a response to injury. J. Cell. Biol. 99, 416a, 1984.

El estudio con microscopía electrónica de transmisión nos ofrece una distribución de elementos plaquetares por las diferentes estructuras de la pared arterial muy característica. En la zona subendotelial se observan elementos plaquetares en todos los casos siendo más abundantes en las lesiones avanzadas. En la capa elástica la localización de las plaquetas es en la frontera con la capa muscular media, observándose en forma individual o agrupadas e incluso formando agregados. A esta zona de ubicación plaquetar la denominamos «zona de contacto plaquetar». En la capa muscular lisa se hallan plaquetas aisladas en contacto con las células musculares lisas. Se discute la importancia de la relajación y contracción endotelial como puerta de entrada de los elementos plaquetares a zonas subendoteliales.

Paralelamente a estos estudios se determina el metabolito 6-Oxo-PGF en cayado aórtico el cual se halla ligeramente aumentado en los casos con lesiones, aunque dicho aumento no fue significativo.

Los datos hallados en nuestro modelo experimental nos hace pensar que la penetración, migración y contacto plaquetar con las células musculares lisas constituye un mecanismo de primera línea en la génesis aterosclerosa del conejo.

AGRADECIMIENTO

Nuestro más sincero agradecimiento a la Srta. Araceli Martínez del Servicio de Hematología de Oviedo por su colaboración en microscopía electrónica, al Dr. Velázquez, Jefe del Servicio de Anatomía Patológica del Hospital de San Millán por su estudio con el microscopio de luz, al Dr. Rutllant, Jefe del Servicio de Hematología del Hospital de la Santa Cruz y San Pablo de Barcelona por habernos determinado la 6-Oxo-PGF. A la Srta. M.ª Rosa Tomey del Servicio de Hematología del Hospital «San Millán» nuestro siempre agradecimiento por la confección del manuscrito.