PROGRESOS DE
Obstetricia y Ginecología
Revista Oficial de la Sociedad Española de Ginecología y Obstetricia

Prog Obstet Ginecol 2022;65:187-190

Práctica Clínica

Hidroadenoma papilífero de vulva, a propósito de una serie de casos

Hidroadenoma papilliferum of the vulva, report of a series of cases

Ana Redondo Villatoro[1], María Pineda Mateo[1], Marta Arnáez de la Cruz[1], Rosa Rodríguez Gómez[1] y Álvaro Gutiérrez Domingo[2]

[1]Unidad de Gestión Clínica de Obstetricia y Ginecología. Hospital Universitario Virgen Macarena. Sevilla. [2]Unidad de Gestión Clínica de Anatomía Patológica. Hospital Universitario Virgen Macarena. Sevilla

Palabras clave:

Hidroadenoma papilífero. Enfermedades de la vulva. Neoplasias vulvares. Dermatopatología. Glándula mamaria anogenital

Resumen

El hidroadenoma papilífero de vulva es una neoplasia benigna de las glándulas sudoríparas apocrinas, poco frecuente, que aparece fundamentalmente en mujeres en edad fértil. El objetivo del presente trabajo es revisar la bibliografía disponible sobre el manejo del hidroadenoma papilífero de vulva, a partir de una serie de casos. Presentamos una serie de dos casos clínicos sobre hidroadenoma papilífero de vulva. El primer caso fue una mujer de 42 años que consultó por quiste genital de un año de evolución que incrementó su tamaño con la menstruación. Se realizó biopsiapunch vulvar que fue informada como hidroadenoma papilífero. Por su parte, el segundo caso fue una paciente de 20 años que consultó por bulto genital que se volvió doloroso en las últimas horas. Presentó una lesión de aspecto verrugoso que se extirpó tras ligadura del pedículo, siendo la anatomía patológica de hidroadenoma papilífero. En conclusión, el tratamiento de elección del hidroadenoma papilífero es la excisión local ya que garantiza un excelente pronóstico con muy pocas posibilidades de recurrencia.

Key words:

Hidroadenoma Papilliferum. Vulva disease. Vulva neoplasm. Dermatopathology. Anogenital mammary-like gland.

Abstract

Hidroadenoma papilliferum of the vulva is an uncommon benign neoplasm of the apocrine sweat glands that appears mainly in women of childbearing age. The objetive of this work is to review the available bibliography on the management of hidroadenoma papilliferum of the vulva from a series of cases. We present two clinical cases of vulvar hidroadenoma papilliferum. The first case was a 42-year-old woman who consulted for a genital cyst with a one year of evolution that increased in size with menstruation. A vulvar punch biopsy was performed, wich was reported as a hidroadenoma papilliferum. For its part, the second case was a 20-year-old patient who consulted for a genital lump that became painful in the last few hours. She presented a lesion with a warty appearance that was excised after ligation of the pedicle, and the pathological anatomy was hidroadenoma papilliferum. In the conclusion, the treatment of choice for hidroadenoma papilliferum is local excision, as it guarantees an excellent prognosis with very littler chance of recurrence.

Recibido: 12/06/2022
Aceptado: 22/09/2022

Redondo Villatoro A, Pineda Mateo M, Arnáez de la Cruz M, Rodríguez Gómez R, Gutiérrez Domingo Á. Hidroadenoma papilífero de vulva, a propósito de una serie de casos. Prog Obstet Ginecol 2022;65:187-190.

Correspondencia:

Marta Arnáez de la Cruz
Unidad de Gestión Clínica de Obstetricia y Ginecología
Hospital Universitario Virgen Macarena
Av. Dr. Fedriani, 3
41009 Sevilla
e-mail: marnaezcruz@gmail.com

INTRODUCCIÓN

El hidroadenoma papilífero de vulva es una neoplasia benigna e infrecuente, que aparece fundamentalmente en mujeres en edad fértil, entre los 25 y 40 años (1). Su localización más común es el labio mayor vulvar (36%), seguido del menor (26%) (1,2). Histológicamente, se caracteriza por la presencia de una cavidad quística con papilas revestidas por un epitelio secretor apocrino (3). Clínicamente se presenta como una lesión nodular, firme, bien delimitada y de coloración similar a la piel circundante, que suele ser asintomática, pudiendo en algunos casos sangrar o ulcerarse. Asimismo, debido a la presencia de receptores de estrógenos y progesterona en las células tumorales, la clínica puede exacerbarse durante la menstruación (4).

En cuanto al diagnóstico diferencial se debe realizar fundamentalmente con quistes de las glándulas de Bartholino, angioqueratomas de Fordyce, endometriosis vulvar y melanomas malignos (4).

El objetivo del presente trabajo es exponer el diagnóstico y el manejo clínico del hidroadenoma papílifero dado lo infrecuente de esta lesión, a partir del reporte de dos casos clínicos que han tenido lugar en nuestra práctica clínica habitual.

CASOS CLÍNICOS

Caso clínico 1

Mujer de 42 años que acudió a consulta de ginecología por quiste genital de un año de evolución que incrementaba su tamaño con la menstruación. Sin antecedentes familiares de interés. Alérgica a tramadol. Obesidad grado I, sin otros antecedentes médico-quirúrgicos de interés. Fórmula obstétrica: G2P2 (dos gestaciones con dos partos eutócicos). Eumenorreica. En la exploración física presentó genitales externos con nódulo azulado de 1 cm en cara interna de tercio medio de labio menor izquierdo (Fig. 1). En especuloscopia no se observaron otras lesiones, estando vagina y cérvix bien epitelizados. El tacto bimanual resultó sin hallazgos. En ecografía transvaginal y abdominal se visualizó el útero en anteversión con endometrio de aspecto trilaminar, anejos, vejiga y riñones fueron normales, no presentó líquido libre y el signo del deslizamiento resultó positivo. Se realizó citología doble toma que resultó negativa para malignidad. Se realizó una biopsia-punch de lesión vulvar que fue informada como hidroadenoma papilífero (Fig. 2). Se realizó excisión completa de la lesión. La paciente continuó asintomática en sucesivas revisiones realizadas al mes, a los seis meses y al año del procedimiento.

Figura 1. Lesión nodular azulada de 1 cm en cara interna de tercio medio de labio menor izquierdo.

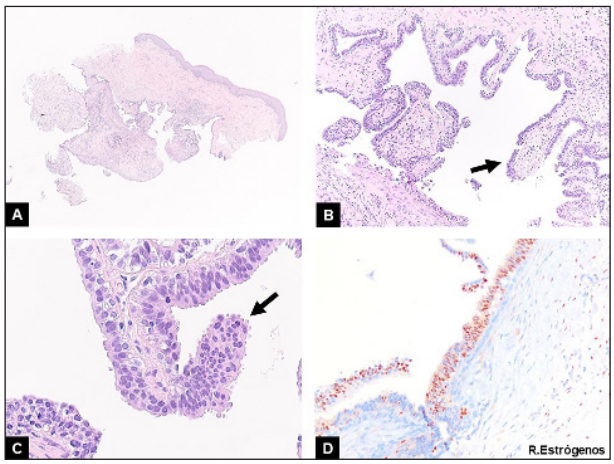

Figura 2. Hidroadenoma papilífero vulvar. A) A poco aumento vemos, a nivel dérmico, una lesión con arquitectura papilar (HE,2x). B) A mayor aumento podemos apreciar con detalle las estructuras papilares (flecha) revestidas por un epitelio con doble capa celular sin infiltrar el estroma adyacente (HE,10x). C) En esta otra imagen podemos observar con gran detalle el epitelio de revestimiento de estas estructuras papilares: capa luminal de células columnares altas; células cuboidales con citoplasma eosinofílico, secreción por decapitación y núcleos pequeños y redondos (diferenciación apocrina) (flecha) y una capa subyacente de células mioepiteliales delgadas o cuboideas. Nótese la ausencia de figuras de mitosis (HE,40x). D) Por último, la lesión presenta inmunorreacción nuclear positiva para receptores de estrógenos (HE,10x).

Caso clínico 2

Mujer de 20 años que acudió a urgencias de ginecología por un bulto en los genitales de dos meses de evolución que se había vuelto doloroso de forma brusca. No refirió supuración por la lesión, habiéndose encontrado apirética en domicilio. Sin antecedentes familiares de interés. Sin alergias a medicamentos ni a otros productos de uso sanitario. Sin antecedentes médicos de interés. Intervenida hace 2 años de fibroadenoma de mama derecha. Nuligesta. Eumenorreica. Usuaria de anticonceptivos orales (dienogest 2 mg/etinilestradiol 0,03 mg). A la exploración se observó lesión de aspecto verrugoso de 2 cm en labio menor izquierdo desinsertada y sangrando en zona de pedículo. Se realizó exéresis completa de la lesión, mediante ligadura del pedículo con Vycril 2/0. Se coagula lecho de la lesión con nitrato de plata. Se realiza comprobación cuidadosa de la hemostasia. Se envía lesión a anatomía patológica, informado los resultados de hidroadenoma papilífero (Fig. 3).

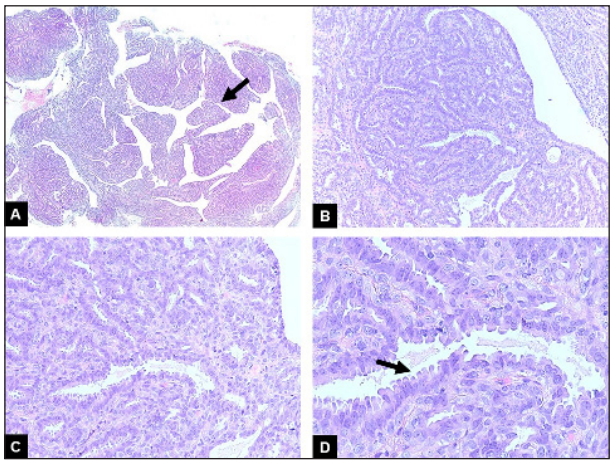

Figura 3. Hidroadenoma papilífero vulvar. A) A poco aumento podemos observar una lesión con arquitectura característicamente papilar (flecha) (HE,2x). B) A mayor aumento, vemos que se trata de una proliferación dérmica en forma de laberinto o arborescente con una combinación de arquitectura papilar, quística o glandular (HE,4x). C) En esta otra imagen podemos observar con mejor detalle el patrón glandular y papilar de esta lesión (HE,10x). D) Por último, vemos con gran detalle el epitelio de revestimiento de estas estructuras papilares: capa luminal de células columnares altas; células cuboidales con citoplasma eosinofílico, secreción por decapitación (flecha) y núcleos pequeños y redondos (diferenciación apocrina) y una capa subyacente de células mioepiteliales delgadas o cuboideas sin figuras de mitosis (HE,20x).

DISCUSIÓN

En 1991, Van der Putte realizó un estudio histopatológico de la región vulvar y encontró un grupo de glándulas que imitaban al tejido glandular mamario a las que describió como glándulas mamarias anogenitales (MLG) (5). A pesar de que las MLG muestren algunas características comunes con las glándulas ecrinas y apocrinas se diferencian claramente de estas en el tipo de epitelio, columnar alto y con hocicos en la zona apical (6). Asimismo, estas glándulas pueden presentar receptores de estrógenos, progesterona y andrógenos, no apareciendo esta posibilidad en las glándulas ecrinas y apocrinas (7). Existen distintas lesiones que pueden aparecer en la zona genital y que se consideran derivadas de las MLG, entre las que se encuentra el hidroadenoma papilífero (6,7).

El hidroadenoma papilífero aparece por lo general en mujeres en edad fértil, como ocurre en los dos casos que exponemos, y aunque clínicamente puede ser asintomático, no es raro que esté asociado con prurito, ardor, dolor o sangrado, como en la segunda paciente (7). En el caso de la primera paciente, el lento crecimiento de la lesión justifica el retardo en la consulta. Asimismo, la exacerbación clínica coincidente con la menstruación se debería, tal y como se ha comentado anteriormente, a la presencia de receptores de estrógenos y progesterona en las células glandulares.

El diagnóstico diferencial de esta entidad incluye adenoma tubular apocrino, bartolinitis, quiste de la glándula de Bartholino, siringocistoadenoma papilífero, granuloma piógeno, angioqueratoma de Fordyce, endometriosis vulvar, melanomas malignos, quiste mucoso vestibular y fibroadenoma (7,8).

El diagnóstico de certeza ante cualquier lesión vulvar es siempre anatomopatológico, por lo que toda lesión de vulva no filiada debe ser biopsiada (9). La biopsia vulvar debe alcanzar en profundidad el tejido celular subcutáneo para lo que es muy útil, como hemos utilizado en el primer caso, el sacabocados dermatológico de Keyes, tipo punch. Dicha biopsia puede ser incisional o excisional, extirpando la totalidad de la lesión (9).

El tratamiento de elección del hidroadenoma papilífero es la escisión local, ya que garantiza un excelente pronóstico con muy pocas posibilidades de recurrencia (9,10).

Finalmente, cabe destacar la importancia de una correcta inspección y exploración de la zona vulvar para el diagnóstico y tratamiento oportuno de las lesiones en esta localización. Para ello, resulta fundamental conocer las características epidemiológicas y clínicas de las enfermedades vulvares, con el fin de implementar medidas de prevención y promoción de la salud dirigidas en particular a nuestra población (10).

CONCLUSIONES

El hidroadenoma papilífero es un tipo infrecuente de lesión vulvar a tener en cuenta en el diagnóstico diferencial ante la evidencia de una tumoración vulvar.

La mayoría de ellos son asintomáticos, pero pueden ocasionar sintomatología variada o presentar complicaciones, relacionadas a veces con el ciclo hormonal.

La escisión completa es el tratamiento curativo y recomendado siempre que sea posible, las tasas de recurrencia son prácticamente nulas.

BIBLIOGRAFÍA

1. Meraz AD. Hidroadenoma papilífero vulvar. An Med (Mex) 2015;60:125-128.
2. Fischer N, Aragón M, Márquez B, Dionis EM, Torres MA. Hidroadenoma papilífero vulvar. Presentación de un caso. Prog Obstet Ginecol 2012; 55:134-136.
3. Kambil SM, Bhat RM, D'Souza DC. Hidradenoma papilliferum of the vulva. Indian Dermatol Online J 2014;5:523-524.
4. Cheong JY, Lee CS, Young CJ. Hidradenoma papilliferum: an unusual benign perianal tumour. BMJ Case Rep 2018;2018:bcr2017220354.
5. Van der Putte SC. Mammary-like glands of the vulva and their disorders. Int J Gynecol Pathol 1994;13:150-60.
6. El-Khoury J, Renald MH, Plantier F, Avril MF, Moyal-Barracco M. Vulvar hidradenoma papilliferum (HP) is located on the sites of mammary-like anogenital glands (MLAGs): Analysis of the photographs of 52 tumors. J Am Acad Dermatol 2016.75:380-384.
7. Tapic Claro I, Soriano Torres O, Montes de Oca IN. Fibroadenoma como causa de tumor en la vulva. Presentación de un caso. Rev Havan Cien Méd 2020;19:e3094.
8. Daniel F, Mahmoudi A, de Parades V, Fléjou JF, Atienza P. An uncommon perianal nodule: hidradenoma papilliferum. Gastroenterol Clin Biol 2007;31:166-168.
9. Sociedad Española de Ginecología y Obstetricia. Oncoguía SEGO: Cáncer Escamoso Invasor de Vulva. Prog Obstet Ginecol 2017;60:176-196.
10. Fernández TapiaMJ, Senarega A, Vidal J, Chessé C, Abaca MC, Innocenti C , Parra V. Patología vulvar benigna y maligna. Estudio retrospectivo de 15 años. Dermatología Argentina 2018;24:81-87.