OBERNIEDERMAYR, A.: Akute chirursgiche Bancherkrankungen beim Neugueboren und Saugling. *Riv. di Chir. Ped. 3;* 220, 1960.
MEAGHER, y col.: Apendicitis in the Child *N. Eng. Med. 250;* 895, 1954.
POTTS, W. J.: *The Surgeon and the Child.* Saunders Comp. 1960.
SWENSON, O.: *Pediatric Surgery.* Appleton Century Croofts. New York, 1958.
MARTIN, W. L.: *Pediatric Surgery. Year Book Medical.* Publ. Chicago, 1962.
BOYCE, F. F.: Fallacies in Current therapeutic trends in acute appendicitis. *New Orleans Med. and Surg. J. 103;* 411, 1951
BOYCE, F. F.: The role of atypical disease in the continuing mortality of acute appendicitis. *Ann. Inter. Med. 40;* 669, 1954.
FIELDS, I. A. y col.: Acute appendicitis in infants. *A. M. A. J. Dis. of Child 93;* 287, 1957.
BOLES, E. T., TRETON, R. J. and CLATWORTHY, H. W.: Acute appendicitis in Children. *Arch. Surg. 79;* 447, 1959.
SHAW, E. B.: Appendicitis in Children. *Pediatrics, 22;* 235, 1958.
DIETRICK, R. B., BYRD, C. W., LAWSON, J. A.: Antibiotic Therapy; Adverse effects in acute appendicitis before diagnosis. *Ann. of Sur. 148;* 985, 1958.
SALMON, M.: L'appendicite aigue "moderne" chez l'enfant. *Marseille Medical, 98;* 451, 1961.
MCLAUTHLIN, CH. y PAKARD, A. B.: Acute appendicitis in children. *Ann. J. Surg. 101;* 619, 1961.
MILLER, A. M. and BRIANT, R.: Mesenteric venous thrombosis associated with acute appendicitis in a young Child. Recorvery following resection of infarcted intestine. *J. A. M. A. 149;* 1634, 1952.
CLIFFORD, D., BENSON, JOHN, J., COURY and DONALD, R. HAGGE.: Acute Appendicitis in Infants. *A. M. A. Arch. of Sur. 64;* 561, 1952.
HINDMARSCH, F. D.: Acute appendicitis in Childhood. *Brit. M. J.* 4884; 388, 1954.
FOSTER, J. H. and EDWARDS, W. H.: Acute appendicitis in Ynfancy and Childhood. 20 year study in a general Hospital. *Ann. Surg. 146;* 70, 1957.
LONGINO, L. A., HOLDER, T. M. and GROSS, R. E.: Appendicitis in Childhood. *Pediatrics, 22;* 238, 1958.
LUSSANA, S.: Considerazione statistiche e cliniche su 911 casi di appendicitis, nell infancia. *Il lattante, XXXI;* 372, 1960.
LANZARA, G.: Appendicitis nella infancia. *Minerva Chirurg. 16;* 346, 1, 1961.
ROVIRALTA, E.: Los principales problemas apendiculares del niño en el momento actual. Arch. Argentinos de Ped. XLI; 149, 1954.

TRATAMIENTO BIOLÓGICO DEL ONFALOCELE

L. GUBERN SALISACHS, A. MARQUES GUBERN, M. ESCUDÉ CASALS

CONCEPTO. — Consideramos como tratamiento biológico todo aquel que se fundamenta en el conocimiento de las leyes de la fisiología y fisiopatología y se aprovecha de las mismas dando la mano a los mecanismos espontáneos autorreguladores que favorecen la curación pero inhibiendo aquellos que pueden perturbarla. Es indudable que nuestros mecanismos autorreguladores no son perfectos, pues si ello fuera así no existirían las enfermedades ni la muerte. Pero es en el conocimiento de dichos mecanismos autorreguladores — funciones de adaptación en el sentido de CARREL — donde reside la óptima orientación terapéutica.

Si intentamos resumir algunos puntos fundamentales de la Historia Natural de la afección que nos ocupa comprobaremos, que de un modo análogo a otros procesos, los límites entre la fisiología y fisiopatología no

son siempre fáciles de precisar, pues a veces la malformación significa simplemente la exageración, ya en los límites de lo patológico, de una disposición normal, el llamado ombligo amniótico.

ANATOMÍA DEL DESARROLLO. — Nosotros dividimos las malformaciones congénitas en tres grupos fundamentales:

1.º Las debidas a un exceso de desarrollo, *plus* de la parte, el cual puede ser en tamaño, en elementos o en modificaciones anatómicas.

2.º A una falta de desarrollo, *minus* de la parte, que también puede ser en tamaño, elementos o en modificaciones anatómicas. El fallo de estas últimas puede ser: *a*) de fusión, *b*) de emigración, *c*) de atrofia, *d*) casos no incluidos en los apartados anteriores.

3.º A una perturbación del desarrollo *per aliena* de la parte, que se traduce por la presencia de algo extraño o impropio de ella, en estructura o en posición.

La anatomía del desarrollo nos muestra que el onfalocele es una malformación por defecto, fundamentalmente un fallo de fusión en la línea media — como lo son la extrofia vesical, la espina bífida y el labio leporino, aunque en este último el fallo es en la línea paramedia.

Al principio el embrión está constituido por dos hojas primordiales: el ectodermo y el endodermo. Entre estas dos hojas aparece otra: el mesodermo, formada únicamente por el mesénquima primitivo con un aspecto idéntico a la llamada gelatina de Wharton del cordón umbilical (Fig. 1 A). Antes del tercer mes en esta hoja intermedia se forman dos láminas, una parietal o somatopleura y otra visceral o esplagno-pleura (Fig. 1 B). Los músculos, los huesos y el tejido conjuntivo, que han de formar las paredes torácicas y abdominales se originan como si partiesen de las protovértebras, formaciones mesenquimales que llegarían a converger en la línea media (Fig. 1 C).

Es sabido que el mesodermo es la varita mágica que convierte el ectodermo en piel y el endodermo en tubo digestivo. Este mesodermo gracias a la vascularización que aporta, representa la intendencia necesaria para que el ectodermo, el endodermo o ambos no se reabsorban, ya sea en la vida intrauterina o en la extrauterina (por ejemplo tapón cloacal y cordón umbilical, respectivamente).

Pero veamos el embrión en un corte sagital y entonces observaremos que en los primeros estadios no existe cara ventral, pues si de él se separase la vesícula umbilical quedaría una pérdida de sustancia que se extendería de flanco a flanco y desde la boca a la membrana anal (Fig. 2). En un embrión de 5 mm, 3 mm corresponden a la inserción de la vesícula umbilical. Este hecho nos explica que en el divertículo de Meckel pueda existir mucosa de otras porciones digestivas — más frecuentemente gástricas — e incluso tejido pancreático.

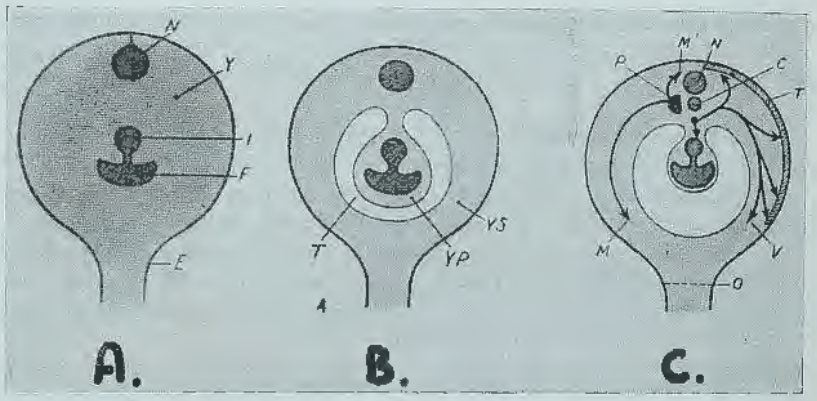

FIG. 1. — Desarrollo de la regiéa umbilical. A. Antes del tercer mes: E. ectodermo; I. tubo digestivo; F. glándula hepática; N. médula; Y. mesénquima. B. YS. somatopleura; YP. esplacnopleura; T. cavidad celómica. C. MM. musculatura estriada; V. sistema vascular; O. punto de origen del cordón umbilical; P. protovértebras; N. médula; C. cuerda dorsal; T. piel. (OMBREDANNE).

Un fenómeno de especial complejidad y de gran importancia en relación con la anatomía del desarrollo normal y patológico, es la permanencia en la base del cordón umbilical de la sexta a la décima semana, de gran parte de lo que después será el contenido del abdomen (Fig. 3). Este hecho es indudablemente debido a que hasta las siete semanas y media, el intestino medio crece más rápidamente que la cavidad abdominal. Luego el ritmo de crecimiento de la cavidad abdominal es mayor que el del intestino medio, con lo que esto se introduce en la mencionada cavidad. Ello nos permitiría considerar al onfalocele no sólo como un fallo de fusión en la linia media o disgrafía, sino también como un fallo en la emigración del intestino medio que no retorna al abdomen "congelado", si se nos



FIG. 2. — A y B. Dos estados sucesivos de las paredes ventrales del embrión (según TESTUT, ligeramente modificado). 1. Ombligo anatómico. 2. Ombligo intestinal. 3. Intestino. 4. Cuerda dorsal. 5. Membrana anal. 7. Pared torácica primitiva.

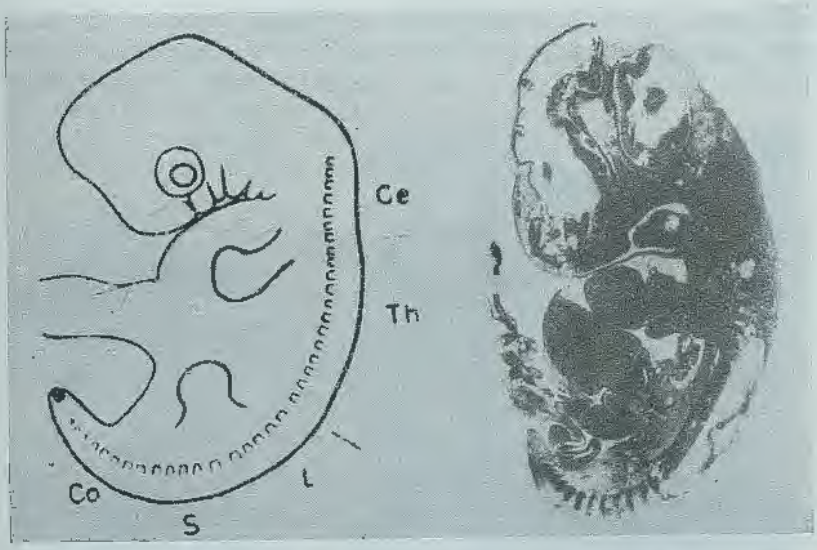

FIG. 3. — Obsérvese asas intestinales dentro del cordón umbilical (microfotografía del Prof. TAURE).

permite la expresión, en una posición que corresponde a la propia de la sexta a la décima semanas de la vida embrionaria. Sin embargo, en el onfalocele además del intestino medio pueden encontrarse porciones del intestino anterior, del posterior y del hígado y de los riñones.

Si no hay ninguna perturbación en la anatomía del desarrollo, la piel llega hasta los bordes del cordón umbilical. Si la recubre en parte, se trata de un ombligo cutáneo. Si hay una zona amniótica no cubierta de piel el ombligo se califica como amniótico. Si la zona amniótica sobrepasa un determinado dintel, se trata de un onfalocele, proceso que en realidad sólo representa la exageración de una disposición normal calificada, ya lo hemos dicho, como ombligo amniótico. Tanto si se trata de un ombligo estrictamente normal, o de uno cutáneo o amniótico, la cubierta amniótica y la gelatina de Wharton sufren una necrósis fisiológica.

Normalmente el cordón se deseca y elimina por separación en la unión de la piel con el amnios, entre el sexto y décimo día. Cuando ello ocurre las capas profundas de la pared del abdomen han dado lugar a una cicatriz que cierra el orificio por donde pasaba el cordón umbilical.

PATOCRONÍA Y NOMENCLATURA. — Ya es sobradamente conocida la clasificación de WARKANY de las enfermedades prenatales, según el momento en que se originan en genopatías, blastopatías, embriopatías y cyemopa-

tías (creemos que es más fácil recordar el vocablo fetopatías) (2). En algunos casos excepcionales y en fetos nacidos monstruosos probablemente es lícito calificar la afección como blastopatía (Fig. 4). Pero habitual-

Fig. 4. — Obsérvese que la cabeza, tórax extremidades superiores y vísceras abdominales miran hacia adelante y las extremidades inferiores miran hacia atrás.

mente se trata de embriopatías o de fetopatías y es muy posible que en algunos casos durante la vida fetal se complete un desarrollo que iba retrasado, lo que permitiría calificar el proceso como cronopatía indemostrable.

Si antes de los tres meses la pared ventral sufre una detención en su desarrollo, persiste en el estado de membrana primitiva de Ratke, friable y avascular, revestida exteriormente de amnios; entre ambas membranas se encuentra una capa de gelatina de Wharton, generalmente muy delgada, lo que explica su transparencia. La membrana superficial, se continúa con la piel, en la parte externa, y la cubierta amniótica del cordón, por su parte interna. En realidad no existe en estos casos (que han sido denominados erróneamente hernias embrionarias pero que es lícito calificar como embriopatías) una hernia, ya que las vísceras no han estado nunca contenidas en el vientre y, además falta el saco peritoneal. Como quiera que la detención de desarrollo ha tenido lugar antes de la formación de la cavidad peritoneal, la membrana superficial está íntimamente adherida, por su cara

profunda, a los órganos intraabdominales: el hígado por su parte superior, y el intestino en la inferior. En estos casos no es infrecuente que persistan permeables los conductos onfalomesentéricos y el uraco.

En algunos casos (Figs. 4-5) la pared abdominal falta casi por completo. Se trata de monstruosidades por encima de los recursos quirúrgicos.

FIG. 5. — A y B. Da la impresión como si, además de existir una aplasia completa de las paredes laterales y anterior del abdomen con procidencia de las vísceras abdominales, el feto se hubiera dividido en dos segmentos, uno superior formado por la cabeza, tórax y extremidades superiores, y otro, el inferior, por el abdomen y extremidades inferiores, y que dichos segmentos se hubieran unido previo giro de 45°, cada uno de ellos, en sentido opuesto. C. Acentuada lordosis angular en la unión dorso lumbar; se observa la ausencia de la cavidad abdominal.

Si la detención del desarrollo de la pared ventral ha ocurrido a partir del tercer mes, ya existe entonces un verdadero *saco peritoneal herniario*, recubierto de gelatina de Wharton y la membrana amniótica. El hígado y el intestino no están adheridos a la pared. Son las denominadas *hernias fetales* — denominación inadecuada para estas fetopatías.

Es muy difícil decidir si la detención del desarrollo puede considerarse

embrionaria o fetal. Según Ugo Tringi (3), es imposible distinguir, aun con la más minuciosa disección, si el involucro más interno es peritoneo, como en la hernia fetal, o una simple membrana interna avascular que se continúa con el peritoneo. Además, cuando el sujeto es llevado al cirujano va con alteraciones del involucro, lo cual hace aún más imposible establecer tal distinción.

Con frecuencia se trata en realidad de formas mixtas, en las cuales sólo el hígado está adherido a la pared. En estos casos puede, a veces, separarse dicha víscera de la capa ectodérmica superficial; también pueden persistir permeables, en ellos, el uraco y el conducto onfalomesentérico.

Ombredane (4) distingue una forma incompleta, tipo intermedio entre las grandes aplasias y las hernias umbilicales de los niños. En estos casos el revestimiento cutáneo es completo, así como la vascularización del mesodermo; la detención del desarrollo afecta a las formaciones musculoaponeuróticas que no han convergido en la línea media. Por esto, en tales casos, debajo de la piel sana persiste un anillo umbilical cubierto de peritoneo, pero de exagerado diámetro, lo cual facilita la existencia de un enterocele.

Duhamel (5) cree, y nos parece que con razón, que la mayoría de onfaloceles no corresponden exactamente ni al tipo embrionario ni al fetal clásico sino a detenciones de desarrollo escalonados en el tiempo para los diferentes elementos de la zona malconformada. En efecto, se pueden encontrar grandes onfaloceles sin adherencia de las vísceras a la cara profunda de la bolsa y en cambio en pequeñas hernias tipo fetal se pueden encontrar adherencias, un conducto vitelino o un uraco permeable o un defecto de rotación (defectos de rotación por otra parte muy frecuentes en los onfaloceles de cierto tamaño).

Se comprende que de un modo análogo a lo que ocurre en el cráneo el desarrollo del continente y del contenido se influyen mutúamente.

Se ha discutido mucho si era la falta de unión de los músculos de la pared o la ausencia del desarrollo de la cavidad abdominal la causa fundamental de la afección que nos ocupa. Todo parece indicar que hay un fallo de sincronización entre el desarrollo de la cavidad abdominal y la penetración en ella de las vísceras en tal forma que parte de éstas queden en el interior del cordón umbilical. En este fallo la falta de unión de los diferentes elementos de la pared en la línea media debe desempeñar, al menos en ciertas ocasiones, un papel secundario en relación con el desarrollo de la cavidad abdominal, como lo demuestran algunos casos en los cuales el anillo umbilical está casi cerrado pero existe un onfalocele de regular tamaño (Fig. 6).

Esta falta de desarrollo es provocada o mejor dicho condicionada por factores mecánicos nocivos, los cuales indudablemente pueden ser múl-

tiples: *A)* tracción del intestino hacia fuera, provocada por persistencia del conducto onfalomesentérico. *B)* Cortedad del cordón umbilical. *C)* Propulsión de las vísceras abdominales a consecuencia de un exceso de pre-

Fig. 6. — Onfalocele de regular tamaño con cavidad abdominal casi cerrada.

sión abdominal, originada en algunos casos por una hiperlordosis (Fig. 5) (L. Gubern Salisachs) (6).

Meszaros (7), que prefiere la denominación de "celoma funiculi umbilicalis persistans" para esta malformación, opina que es debida a la desproporción de la pelvis materna, con un aumento consiguiente en la curvatura del dorso del feto, que impide el desarrollo de la cavidad abdominal, en la dirección sagital. Este aumento de la curvatura del dorso del feto la hemos comprobado, al parecer como compensación de una acentuada lordosis y en fetos afectos de ascitis que forzosamente tienen amplia la cavidad abdominal (8).

Malformaciones que coexisten más frecuentemente. — Un hecho de gran interés es la importancia que se da en el momento actual al anillo umbilical en la génesis de las atresias intestinales. Accidentes mecánicos ocurridos al entrar en la cavidad abdominal el intestino medio, pueden dar lugar, en plena vida fetal, a una necrósis y atresia consecutiva. Nixon (9) (Fig. 7) y Grob (10) han observado casos de doble ileostomía a nivel

del onfalocele. En el caso de la fig. 8 si la eversión del conducto onfalomesentérico se hubiera producido más frecuentemente y con estrangulación del mismo, durante la vida fetal, al nacer hubiera existido una doble ileostomía igual que en los casos ya mencionados de NIXON y GROB o una atresia si las lesiones hubieran cicatrizado.

FIG. 7. — Recién nacido con doble ileostomía umbilical, con restos intestinales y peritonitis meconial en el saco de un onfalocele (NIXON).

La anatomía del desarrollo explica la coexistencia de atresia intestinal en algunos casos, así como los defectos de coalescencia y rotación de los mesos situados en una posición análoga a la propia de la sexta a la décima semana y en algunos casos cuarta semana (fig. 9), y defectos de desarrollo del diafragma (Fig. 11) que es en realidad la pared superior del abdomen. La consecuencia práctica de ello es que debe explorarse cuidadosamente el intestino, los mesos y las cúpulas diafragmáticas en la intervención (si se emplea el método incruento de GROB o el de GROSS que conserva intacta la cubierta amniótica) *mediante los rayos X*. Estos, sin medio de contraste artificial, permitirán fácilmente eliminar todo obstáculo al tránsito digestivo y constatar la normalidad del diafragma. (Sin embargo las hernias hiatales que no sean de gran tamaño pasarán fácilmente inadvertidas sin medios de contraste.)

Copiamos de DUHAMEL (5): "En cinco años, 21 onfaloceles han sido

operados en la Clinique Chirurgicale des Enfants Malades; solamente sobrevivieron ocho niños.

"Dentro de estas 21 operaciones hay que destacar: dos intervenciones con ruptura del onfalocele (con una curación); un onfalocele asociado a una atresia ileal; dos onfaloceles asociados a hernias de las cúpulas dia-

FIG. 8. — Onfalocele con bolsa rota en su parte infero-lateral. Además, acentuada eversión del conducto onfalomesentérico. La gravedad del estado del recién nacido impidió efectuar la intervención.

fragmáticas; cuatro onfaloceles asociados a un mesenterio común típico. En nueve casos, pues, la operación de Gross resultaba contraindicada, y peligrosa, por ser ciega."

Gross (11) comprobó en un 28 % de sus casos anomalías de la rotación del intestino que se trató al reparar el onfalocele o posteriormente.

Schaffer (12) opina que la posibilidad de que con la técnica de Gross pasen inadvertidas malformaciones concomitantes, es un argumento válido en contra de dicha técnica. Menciona que recientemente había perdido un recién nacido, cuyo onfalocele fue satisfactoriamente reducido, a

FIG. 9. — Fotografía practicada a los 8 días de la intervención y un día antes de su muerte de un caso con ruptura de la bolsa con el asa media colocada en la posición inicial sagital propia de la 4.ª semana fetal. La muerte fue provocada, fundamentalmente, por una infección por monilias (Caso de la Residencia Francisco Franco. Servicio de Pediatría Dr. CARLOS BARDAJI).

consecuencia de una oclusión intestinal provocada por bridas, no detectada en la intervención.

ONFALOCELE Y EVOLUCIÓN BIOLÓGICA. — Es curioso que los animales al perecer no tienen ni onfalocele ni hernia umbilical a lo que podría dársele la explicación de que si bien es cierto de que el hombre tiene su región abdominal en la parte anterior, y por lo tanto está menos protegida que en el animal, no debe en cambio sufrir inmediatamente la acción del peso de las vísceras y el esfuerzo que representa la deambulación precoz.

En las experiencias de laboratorio es raro la aparición de alteraciones más o menos análogas al onfalocele, aunque se han observado administrando exceso de vitamina A, por ejemplo (MILLEN) (13).

Es muy interesante recordar la forma como los animales y el hombre primitivo actúan sobre el cordón umbilical. Los animales con la boca producen pequeñas presiones sobre el cordón umbilical en tal forma que ésta queda prácticamente como si hubiera sufrido un pinzamiento. Entonces lo córtan con los dientes y el cordón ya no sangra. La mujer primitiva se encontró con la dificultad de que difícilmente podía llegar hasta la vulva para efectuar las mencionadas maniobras. El hombre primitivo, y en la actualidad el salvaje, golpea con una piedra el cordón remedando lo que hacen los animales y luego lo secciona. Los gitanos lo cortan con una

caña en la siguiente forma: la seccionan longitudinalmente y el borde interno del sitio de la sección es el que sirve de instrumento de corte. Ello representa emplear un instrumento de por sí no contaminado, debiendo atribuirse las infecciones observadas en los gitanos a una contaminación ulterior.

MÉTODOS DE TRATAMIENTO. — Todo el mundo conoce las diferencias entre cicatrización por primera y por segunda intención. En aquélla la fibrina se dispone en haces que son sustituidos directamente por fibras colágenas y prácticamente no existe cicatriz y en ésta se forma un tejido de granulación que da lugar a una cicatriz más o menos gruesa (18). El método ideal sería aquel que consiguiera la reparación quirúrgica inme-

FIG. 10. — Onfalocele de tamaño más que regular pero con gran cantidad de piel en su base. Intervención hace veinte años con el método clásico de resección del saco amniótico y sutura sólo de la piel y del peritoneo. Incisiones de liberación. Fotografías del momento de la intervención y a los 10 meses. Hemos vuelto a ver este operado en la actualidad y sólo presenta una pequeña eventración.

diata, con cicatrización por primera intención, o en su defecto la resorción de las paredes de la bolsa — formada por tres capas que son, de fuera a dentro, la membrana amniótica, el tejido mucoso o gelatina de Wharton y la cubierta interna que representa la somato-pleura más o menos diferenciada — y su miovascularización de un modo lo más semejante posible a como ocurre en la vida intrauterina. En los casos en los cuales el tamaño del onfalocele hace desaconsejable o incluso prohibitiva la cura radical definitiva, en un tiempo, existen tres métodos fundamentales de tratamiento.

1.º El clásico de abertura del onfalocele y sutura sólo de la piel, pre-

vio despegamiento (con o sin incisiones de relajación o aplicación de un colgajo pediculado cutáneo). Si la sutura se efectúa a tensión excesiva — hecho inevitable en los casos de gran tamaño — se provoca un aumento de la presión abdominal y el ascenso del diafragma. El obstáculo al reflujo venoso en la cava inferior y en la porta da lugar a cianosis, disnea y a un shock irreversible.

2.º El método de GROB (14) de cicatrización por segunda intención. Hay que advertir que antes de las publicaciones de este autor se conocían varios casos de curación espontánea (el de DEBONETES, citado por OMBREDANNE (4); el de TRAVAN (15); los tres de UGO TRINGI (3) etc.), hecho que se consideraba, sin embargo, excepcional. Este método puede hasta cierto punto considerarse como un tratamiento biológico en los casos de pequeño tamaño, pues entonces en realidad la curación se obtiene de un modo análogo a lo que ocurre normalmente a la caída del cordón umbilical, con la diferencia de que la curación del proceso y la extensión de la cicatriz son algo mayores.

3.º El método de GROSS, quien a partir de 1948 resucitó, como dice DUHAMEL, el antiguo método de OLSHAUSEN, que consiste en suturar la piel despegada por encima de la cubierta amniótica. Se comprende el interés de este método, en una época en la cual se temía, justificadamente, la presentación de una peritonitis después de toda intervención abdominal. Sin embargo, aun en el momento actual, consideramos el método de GROSS (susceptible de mejorarse como luego veremos) como el mejor de los tres. La operación extraordinariamente simplificada, puede y debe efectuarse con anestesia local. No se tocan para nada las vísceras, hecho que tiene gran importancia porque el manoseo de éstas, inevitable con la técnica clásica (Fig. 10), aunque favorece poco al shock al que es relativamente inmune un recién nacido que no presente manifestaciones patológicas de "stress", a consecuencia del parto, predispone a la parálisis intestinal postoperatoria la cual aumenta el peligro de aparición de síntomas de compresión.

El método de GROSS, con el cual nosotros hemos cometido errores (L. GUBERN SALISACHS (16) presenta, sin embargo, tres inconvenientes:

1.º Si existe otra malformación quirúrgica abdominal o diafragmática pasa inadvertida ya que no se abre la cubierta amniótica. Este inconveniente se evita, en casi todos los casos, mediante una exploración radiológica previa recomendada por nosotros desde hace algunos años (17) (Figs. 11 y 12). En el caso de que deba intervenirse por no haber efectuado la exploración radiológica o por fallo en la información de la misma; las condiciones son sin embargo mucho más favorables con el método de GROSS que con el de GROB, en cuyo caso debemos hacer una incisión lo más apartada posible del foco séptico (más o menos atenuado por el mercurocromo y los antibióticos) que representa la zona de la cubierta amniótica

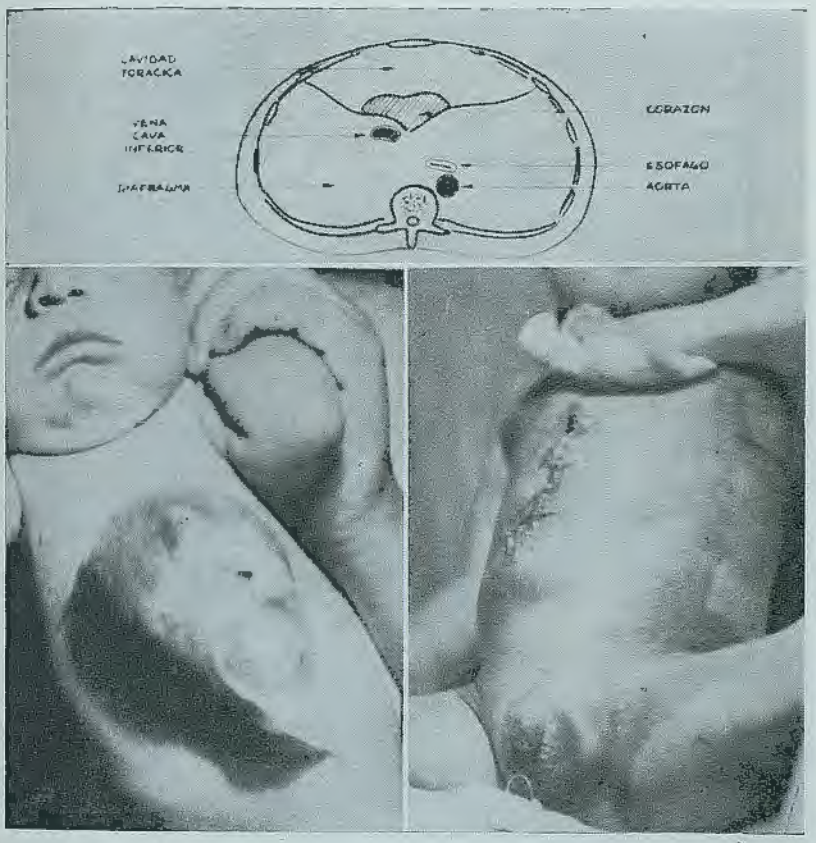

FIG. 11. — Fotografías antes y después de la intervención efectuada con el método de GROSS. Muerte por bronconeumonía. La necropsia demostró una agenesia de la porción retroesternal del diafragma que no hubiera pasado si se hubiera efectuado la exploración radiológica antes de la intervención.

en vías de sustitución por un tejido de granulación procedente de sus bordes.

2.º Algunos autores citan haber observado *síntomas mortales de compresión* en el postoperatorio inmediato. FEVRE (18): 4 casos, SOAVE (19): 3 casos, etc... (Lógicamente estos síntomas se presentarán más fácilmente con el método clásico, más traumático.)

Nunca hemos observado síntomas de compresión en nuestros casos, lo que suponemos que es debido a que efectuamos un despegamiento muy amplio. En algún caso se ha producido una pequeña necrósis central, sin trascendencia alguna, pero que nos muestra el camino a seguir cuando

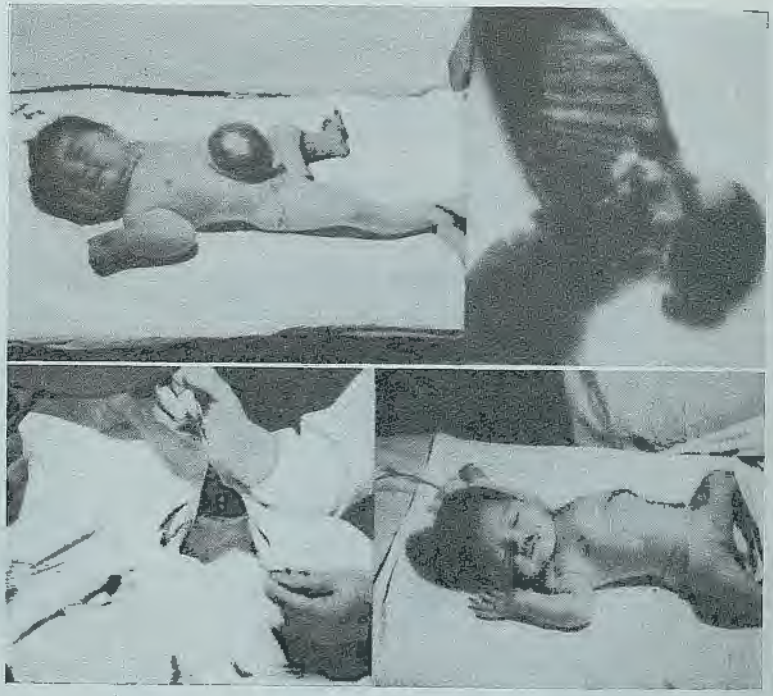

FIG. 12. — Obsérvese cómo el hígado está situado completamente fuera de la cavidad abdominal. A las 3 horas del nacimiento el aire ingerido no había llegado aún al intestino grueso, pero la colocación de una sonda rectal dio salida a abundante cantidad de meconio. Para la reparación secundaria de la pared, que se hizo dos años más tarde, tuvo que emplearse rejilla de nylon (en colaboración con el Dr. JULIA DAURELLA). (Caso de la Maternidad Provincial. Servicio de Puericultura, Dr. CARBONELL JUANICO).

aparezcan síntomas de compresión, más o menos precozmente después de la intervención. Entonces debe retirarse algún punto de la pared central y tratar ésta por el método incruento.

3.° Si se diseca la piel del tórax con cierta extensión — disección que quizá sea inevitable en ciertos casos — (fig. 13), el hígado queda, de por vida delante de la pared torácica (GROSS ya dice que esta disección no debe llevarse a cabo más de lo necesario).

No hay duda de que, como ya hemos apuntado, el método mejor y que podamos calificar como ideal en los casos en los que no se pueda hacer la reparación en un tiempo, sería aquel que consiguiera la resorción de la cubierta amniótica (con más exactitud membrana reunien de Ratkee recubierta de una fina capa de gelatina de Wharton y de amnios) con una miovascularización que remedara lo que debe ocurrir normalmente en la

vida intrauterina. Con el método de GROB sólo conseguimos la formación de tejido cicatricial después de una larga cicatrización por segunda intención. Con el método de GROSS la resorción de la cubierta amniótica es más fisiológica pero la muscular no tiene por qué aproximarse. Con el método de GROSS, modificado por nosotros mediante una sutura secundaria progresiva, creemos que se podrá conseguir que las líneas de fuerza

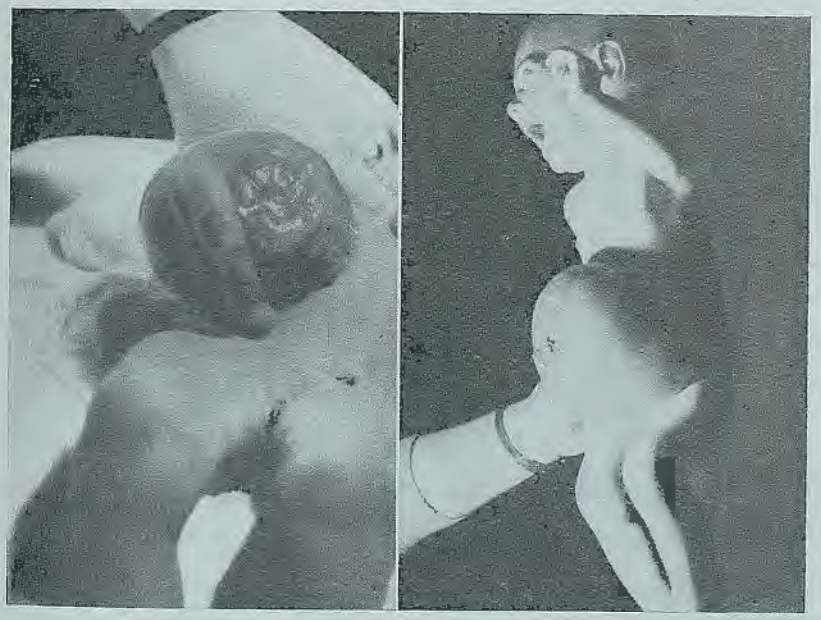

FIG. 13. — Fotografía de un onfalocele gigante en una niña prematura (peso 1.800 grs.) efectuada antes y a los dos meses de la intervención con el método de GROSS. En ningún momento se presentaron síntomas de compresión. Obsérvese que no se ha epitelizado completamente la pequeña zona de necrosis central que cicatrizó por 2.ª intención.

favorezcan la aproximación de los rectos y por ende su sutura en un segundo tiempo. Por esto lo denominamos método biológico del tratamiento de los onfaloceles. Como que el onfalocele es una afección poco frecuente — un caso cada seis mil nacimiento — exponemos la técnica propuesta, a pesar de haber sólo empleado en un caso la sutura muscular secundaria progresiva (de la que teníamos experiencia en cirugía de guerra) (20).

¿Por qué dejar una superficie tan amplia para que cicatrice por segunda intención, como hace GROB, cuando fácilmente podemos reducirla de un modo manifiesto sin presión nociva sobre las vísceras? ¿Por qué no imitar lo que nos ha mostrado la naturaleza en onfaloceles muy extensos trata-

dos con el método de Gross, en los cuales se ha provocado una pequeña necrósis en la parte central, necrósis que ha cicatrizado por segunda intención? ¿Por qué no dejar, pues, en ciertos casos la porción central sin suturar, con lo que el onfalocele sería tratado por un método mixto, de Grob en la porción mencionada y de Gross en el resto? ¿Por qué tener dificultades para la sutura en el segundo tiempo si podemos conseguir que los rectos reciban unos estímulos biomecánicos favorables para su desarrollo y ulterior sutura? (Figs. 13, 14 y 15).

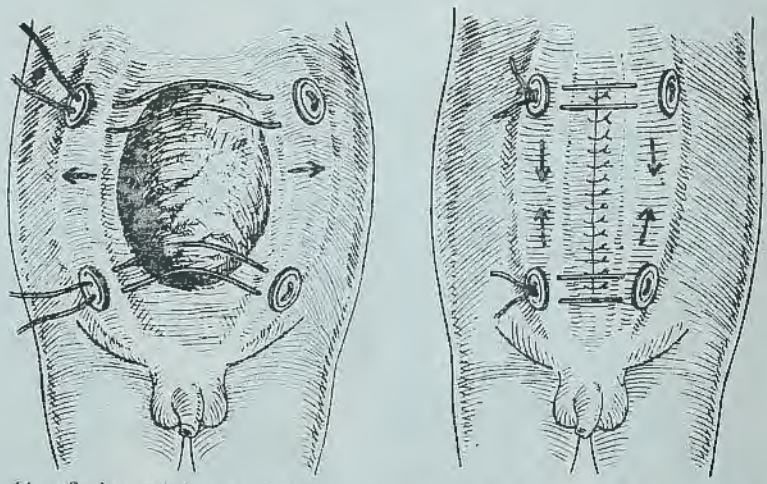

Fig. 14. — Se han pasado unos puntos de nylon por la parte más proximal y distal de los rectos. Ello puede permitir excepcionalmente una sutura primaria — no peligrosa puesto que se puede retirar si provoca compresión — y con más frecuencia una sutura secundaria progresiva. Con ello modificamos la dirección de las líneas de fuerza que actúan sobre los músculos, lo que favorecería su alargamiento. Si al suturar la piel quedara éste con excesiva tensión — contingencia que no se nos ha presentado nunca con el método de GROSS — puede dejarse una parte abierta y tratarla con el método de GROB. La línea de incisión de la piel en la periferia del saco no se ha representado en la figura.

Momento operatorio. — Las estadísticas muestran de un modo indudable las ventajas de la operación precoz Finsterer (21) en 45 casos tuvo diez defunciones, con un 5 % de mortalidad en los operados antes de las 12 horas, y en 14 % en los intervenidos de las 12 a las 24 horas. Watson (22) aporta una revisión de 72 casos; de los operados dentro de las 24 horas, murieron el 12 %, mientras que en los operados después de las 28 horas la mortalidad alcanzó un 66 %.

Gross ha escrito: "En la actualidad, se acepta generalmente que la operación radical inmediata ofrece al niño la única probabilidad de supervivencia duradera. La reparación quirúrgica se practicará durante el primer día y preferentemente en las primeras horas. Se dice con mucha razón

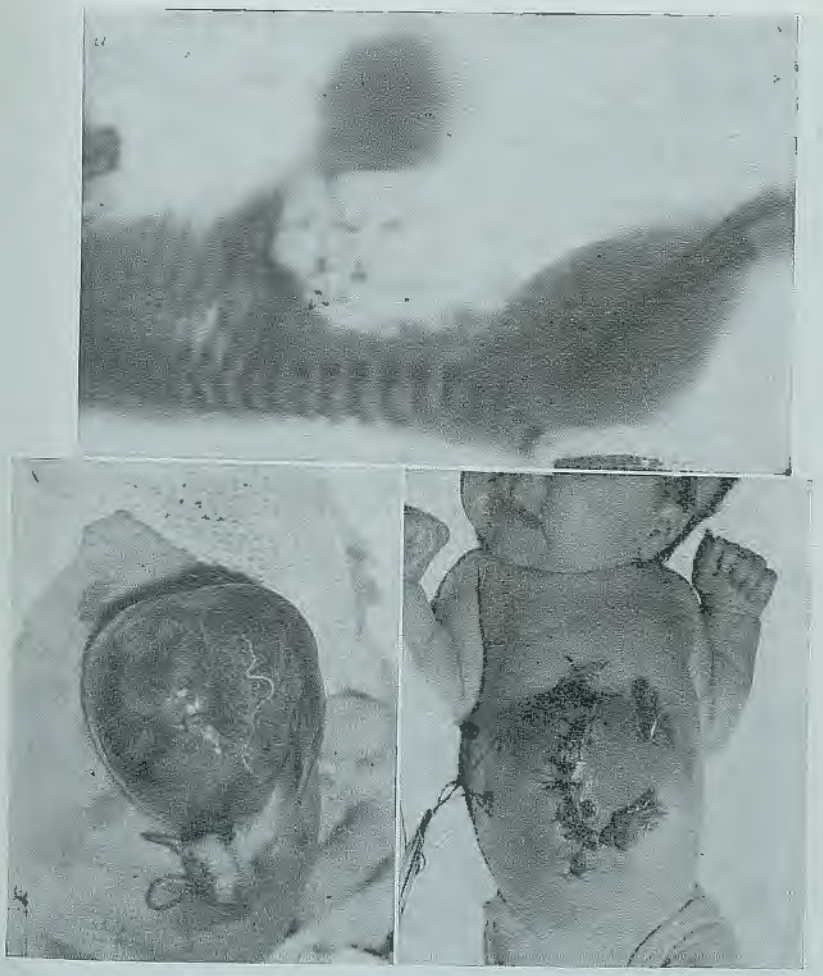

FIG. 15. — Radiografía y fotografía antes de la intervención y a los 6 días cuando aún no se había iniciado la sutura secundaria progresiva (los hilos para efectuar la misma están sujetos con una pinza). Obsérvese en la radiografía cómo todo el intestino está lleno de aire y el hígado es totalmente extraabdominal. Curación. A los 3 meses continúa realizándose la sutura secundaria progresiva.

que el niño debe pasar de las manos del tocólogo a la mesa de operaciones. La operación inmediata presenta la ventaja de que el estómago y los intestinos todavía no están distendidos por gas y alimentos, siendo por ello más fácil la reparación de la pared abdominal".

Hace algunos años escribimos: "el exultante y satisfactorio desarrollo

actual de la cirugía abdominal es debido a que el cirujano se apoya en un trípode formado por: *a*) la terapéutica hemática que impide la hipovolemia, causa del shock; *b*) la antibioterapia, que inhibe la virulencia de los gérmenes; *c*) la aspiración intestinal, que evita la nociva distensión de las asas intestinales. Pero estas medidas terapéuticas no conseguirán una *resistencia al shock superior a la que ha hecho posible que el acto del parto, si éste es fisiológico, sea completamente atraumático* para el feto y por más que actúe sobre los *gérmenes y gas del intestino*, difícilmente alcanzarán a suprimirlos totalmente".

Nosotros creemos que el momento óptimo es de las cuatro a seis horas, tiempo suficiente, por lo general, para que el aire ingerido llegue al intestino grueso y comprobar radiológicamente la permeabilidad del tubo digestivo. Si el recién nacido no ha hecho meconio en abundancia o el gas no llega a la porción terminal del colon, puede practicarse un enema (L. Gubern Salisachs) (2).

Si existen manifestaciones de stress, debido al traumatismo del parto, debe aplazarse algunas horas la intervención como lo hicimos nosotros en un prematuro a pesar de la estrangulación de su onfalocele.

Si se efectúa el método de Grob — el cual sólo aplicamos a los casos vistos tardíamente— deben iniciarse la antisepsia local y la antibioterapia, lo más precozmente posible.

Dificultades en el tratamiento en los casos de gran tamaño. — Ya hace años que nos preocupa en los onfaloceles gigantes, la imposibilidad de cubrir la brecha y la muerte por compresión observada después del método clásico de sutura sólo cutánea. Habíamos efectuado incisiones de relajación y amplio despegamiento suturando la piel, que quedaba formando una prominencia antiestética (Fig. 16) o bien cubriendo con celofana la parte que nos resultaba imposible cubrir con la piel (Fig. 17). En ambos casos el resultado fue fatal. Más recientemente el método incruento (que habíamos ya empleado, en casos vistos tardíamente) (Fig. 18) y el de Gross que nunca nos ha dado lugar a síntomas de compresión, nos permitieron mirar con más optimismo los difíciles problemas que plantean los onfaloceles de gran tamaño. Sin embargo la rotura de la bolsa en algún caso (Fig. 19), la coexistencia de otras grandes malformaciones (Fig. 20), la estrangulación —en un caso provocado por la comadrona al ligar el cordón— la prematuridad y la coexistencia en un mismo caso de varios de los factores mencionados, hacen que nuestra estadística desde 1941 hasta el momento actual muestre una mortalidad relativamente elevada, lo que no hubiera ocurrido de haber efectuado una selección rigurosa de los casos para decidir su operabilidad (Fig. 21).

Sería muy útil utilizar un dispositivo como el que muestra la figura 14, para efectuar una sutura secundaria progresiva cuyas ventajas ya hemos

FIG. 16. — Se ha practicado una sutura de piel con secciones liberadoras con resultado extraordinariamente antiestético. Obsérvese la mano zamba derecha.

apuntado. Colocando gasa o mejor goma de calibre cada vez mayor por fuera del botón y por dentro del nudo, se acercarían los músculos por sus extremos. Entonces la presión de las vísceras modificaría las líneas de fuer-

FIG. 17. — Amplias incisiones liberadoras que se cubrieron con celofana estéril. Exitus.

za que actúan sobre los mencionados músculos, favoreciendo su alargamiento, lo que facilitaría la reconstrucción ulterior de la pared, algunas veces, según nuestra experiencia, por encima de los recursos de la cirugía. En forma análoga se expresa POTTS (23) cuando dice "hemos visto cuatro niños mayores cuyos intestinos literalmente colgaban en el saco. Dos tentativas

FIG. 18. — Onfalocele tratado incruentamente. Fotografía efectuada a los 12 días, cuando fue visto por primera vez.

hechas en un niño y tres en otro, para colocar aunque fuese parte de los músculos sobre las vísceras, fracasaron". En casos de estas características hemos empleado nosotros regilla de nylon.

Posiblemente hay casos que están por encima de nuestros recursos (Fig. 22). ¿Cicatrizaría por segunda intención una superficie de tan gran tamaño? ¿No se provocaría una ruptura antes de que la cubierta amniótica desecada presentara una protección temporal eficaz? En estos casos el método que lógicamente ha de tener más probabilidades de éxito es el mixto que preconizamos: sutura parcial de la piel, sólo en los extremos, con lo que reduciríamos a algo el tamaño del onfalocele gigante, sin producir síntomas de compresión, y acortaríamos la distancia que ha de recorrer el tejido de granulación, procedente de los bordes, para llegar a la línea media.

PRONÓSTICO. — "Es curioso constatar al leer las estadísticas que las resultados operatorios no han mejorado mucho: en 1933 nosotros tenía-

mos 4 supervivencias sobre diez casos, en el Servicio del Profesor OMBREDANNE; en 1953 B. DUHAMEL da cifras idénticas: "diez casos en 5 años con cuatro supervivencias. Durante estos últimos años en el Servicio, en 19 casos hemos tenido diez muertos y nueve supervivencias. Todos los niños

FIG. 19. — Ruptura de la bolsa. Malformaciones múltiples y necrosis intestinal. Prematuridad.

han sido operados sin tener en cuenta el peso y la prematuridad. Algunos pesaban 1.550, 1.700 y 1.900 g. Hemos empleado cuatro veces el procedimiento de LADD y GROSS que no ha dado supervivencias pero fue aplicado siempre en las hernias voluminosas.

GROSS da sobre 88 casos una mortalidad del 38 %, agravado por el hecho de que se trata solamente de operados y que 10 niños no operados fallecieron (FEVRE) (18). Sin embargo en la serie de 1940 a 1950 la mortalidad fue algo menor (34 %).

A pesar de los notables progresos en el tratamiento de esta afección los resultados obtenidos no son halagüeños y las grandes hernias que incluyen el hígado tienen muy mal pronóstico. También en muchos casos otras malformaciones concomitantes son las que conducen al niño a la muerte. Sólo en algo más de la mitad de los casos se consigue obtener resultados (GROB) (14).

SOAVE y colaboradores (19) tienen una casuística de 23 casos con 11

vivos y 12 muertos. Hay que tener en cuenta que en 5 casos no se hizo tratamiento alguno y que en 4 se hizo una terapéutica conservadora.

El pronóstico va íntimamente ligado al tamaño del onfalocele que habitualmente —aunque no siempre— es inversamente proporcional al tamaño de la cavidad abdominal. Según GROSS, autor que tiene la mejor estadística de las consultadas por nosotros, las probabilidades de supervivencia son de un 75,30 % y 15 % cuando el saco es de 7,7 a 9 y de 9 cm, respectivamente. Siempre que hay en el saco una parte considerable del hígado el

FIG. 20. — Caso con agenesia ocular, labio leporino con ausencia de intermaxilar y onfalocele estrangulado. Se intervienen ambas malformaciones el primer día de la vida. La necropsia comprueba la existencia de una oliva pilórica y de un riñón único en herradura poliquístico.

pronóstico es muy grave. Sin embargo nosotros tenemos dos casos con todo el hígado extra abdominal, curados.

Recapitulación. — Valoración de los métodos que pueden emplearse cuando el tamaño del onfalocele impide la reparación quirúrgica en un tiempo.

Las ventajas e inconvenientes de los tres métodos de tratamiento aplicables en los casos en que no puede hacerse la cura quirúrgica en un tiempo son:

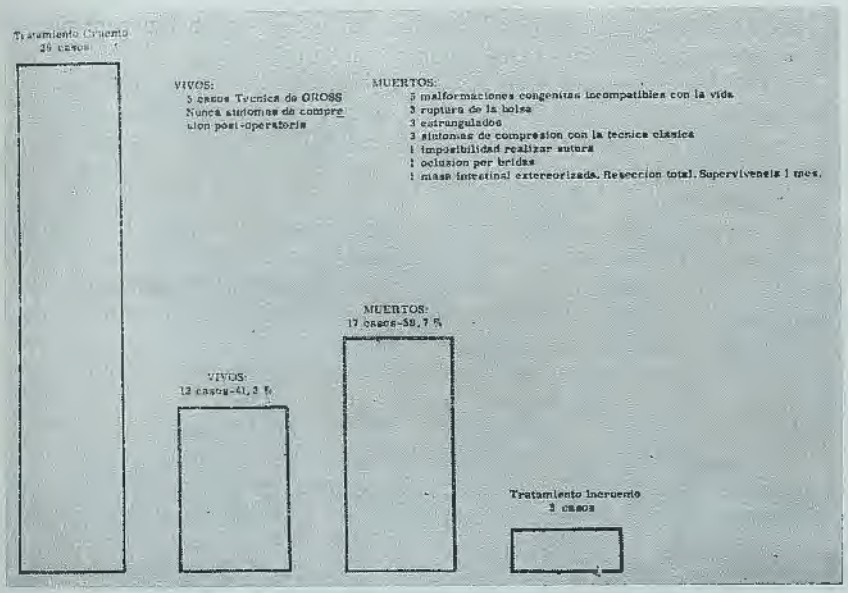

MÉTODO CLÁSICO. — Sutura sólo cutánea con o sin el empleo de incisiones de relajación o plastia pediculada.

Inconvenientes: a) Manoseo de las vísceras y mayor dificultad técnica que con el método de GROSS. b) Síntomas de comprensión más frecuentes que con el método de GROSS. c) Adherencias entre la superficie profunda de la piel y el intestino, comprobadas al efectuar el segundo tiempo (POTTS).

Ventajas: No pasará desapercibido un proceso quirúrgico-hernia diafragmática, oclusión congénita que requiera ser intervenida — si la exploración quirúrgica es completa, lo que no es factible sin exteriorizar completamente el paquete intestinal.

MÉTODO INCRUENTO DE GROB. — Cicatrización por segunda intención bajo la protección de antisepsia local —mercurocromo— y antibióticos. Este método sólo lo creemos indicado en los casos vistos tardíamente, o cuando, sea por la causa que fuere (por ejemplo cardiopatía grave) (SWENSON) (24), la intervención representa un grave riesgo.

Lo habíamos empleado en casos vistos en la segunda o tercera semana sin antisepsia local, dejando simplemente la zona amniótica al descubierto (Fig. 18). WOLLENWELLER y col. (25) limpian diariamente el saco, con "Zephiran" y lo protegen con una lámina de polietileno.

Inconvenientes: A) Lentitud de curación y hospitalización prolongada (de unos tres meses en los casos de gran tamaño).

B) Si existe algún otro proceso que requiera tratamiento quirúrgico (hernia diafragmática, oclusión por atresia o anomalía del proceso de rotación) hay que efectuar una incisión separada del foco séptico, más o menos atenuada por el mercurocromo y los antibióticos, que existe en la zona correspondiente al onfalocele.

Ventajas: A) Epitelización cutánea sin intervención. Aparte de que ello evita, como es obvio, el peligro de compresión provocado por la sutura, sólo puede considerarse como una ventaja auténtica si existen manifestaciones patológicas de "stress", a consecuencia del parto o algún otro proceso que incremente extraordinariamente al riesgo operatorio.

B) La retracción cicatricial aproxima los rectos y facilita en un segundo tiempo la sutura de los mismos.

Método de Gross. — Sutura de la piel, ampliamente despegada, por encima del saco amniótico desinfectado con tintura de yodo diluida.

Inconvenientes: A) Pasará desapercibida una malformación que requiere tratamiento quirúrgico, error que evita la exploración radiológica previa.

B) Si se despega excesivamente la piel de la parte inferior del tórax, el hígado queda, de por vida, delante del arco costal.

C) Pueden presentarse síntomas graves de compresión, aunque con menos frecuencia que con el método clásico (nunca lo hemos observado).

D) Probablemente el segundo tiempo de aproximación muscular debe ser menos facilitado que con el método de Grob, a pesar de la presión continua que hace la piel suturada (la sutura aproxima piel despegada del plano muscular, cosa que no sucede con la aproximación de la piel de los bordes del onfalocele que provoca la retracción cicatricial).

Ventajas. — La intervención es extraordinariamente simplificada y puede hacerse perfectamente con anestesia local.

Método de Gross modificado por nosotrós: 1.º Exploración radiológica previa.

2.º Si no existe nada anormal en diafragma ni en la luz intestinal, se efectúa un despegamiento cutáneo amplio, dejando la parte central sin suturar si se teme una compresión abdominal excesiva —o retirando los puntos en la misma, si aparecen síntomas de la mencionada compresión— efectuando una sutura muscular secundaria progresiva.

Esquema de la conducta a seguir ante un onfalocele. — 1.º Traslado lo más rápido posible al centro neonatal, si el nacimiento se ha efectuado en la Maternidad en la cual no pueda efectuarse la asistencia com-

pleta del recién nacido. El traslado debe efectuarse en la posición recomendada en la reanimación: trendelemburg de 15-20 grados con la cara vuelta hacia un lado y protegiendo con gasas calientes y húmedas la zona amniótica si existe ruptura de la misma o ésta parece inminente. Esta posición facilita la salida de las mucosidades y evita la aspiración de los líquidos vomitados, pero si tiene cierta duración puede ser nociva: a) Si existe una hemorragia intracraneana. b) Si existe una hernia diafragmática —que con cierta frecuencia coexiste con el onfalocele—, en cuyo caso la mencionada posición favorece habitualmente el desplazamiento hacia el tórax de las vísceras abdominales. c) Aunque no exista anormalidad alguna aparte del onfalocele, la presión continuada de las vísceras abdominales sobre el diafragma puede dificultar la respiración en los casos en que se ha necesitado reanimación (aunque esta presión resulte atenuada por el onfalocele).

Si el recién nacido ha de tardar cierto tiempo en recibir la asistencia especializada es mejor pintar con mercurocromo la zona amniótica y poner gasa en lugar de humedecer ésta con suero caliente; excepto, por supuesto si se ha perforado el saco, en cuyo caso resulta muy nociva la acción desecante del aire sobre las vísceras abdominales.

2.º Si la intervención ha de retardarse es muy beneficioso evitar la distensión del intestino —aspiración gástrica y colocación de sonda rectal.

3.º Ya estamos ante el onfalocele: a) es de tamaño medio o pequeño —no mayor de 4 cm a 8 cm de diámetro—. Intervención en un tiempo (damos la cifra de 4 a 8 cm como término medio, teniendo en cuenta que el tamaño de la brecha es relativamente mayor o menor según sea el tamaño del recién nacido y la capacidad de su cavidad abdominal). DUHAMEL (5) considera que si la base de implantación no sobrepasa los 8 cm, debe hacerse siempre la cura radical completa. SOAVE (19) descarta todo tratamiento quirúrgico si el tamaño del onfalocele sobrepasa los cuatro centímetros.

b) Es de regular o de extraordinario tamaño. Preferimos el método de GROSS al incruento. Si se efectúa aquél, es necesaria una exploración radiológica previa que demuestra la permeabilidad del tubo digestivo y las posibles malformaciones torácicas asociadas. Sería muy beneficiosa una técnica que permitiera la aproximación secundaria de los músculos (Fig. 14). También puede ser útil, en ciertos casos gigantes, dejar una pequeña porción sin suturar o retirar los puntos de dicha parte central si aparecen síntomas de compresión. Con ello resulta esta parte central tratada con el método incruento.

No creemos aconsejable, en principio, las incisiones de relajación, las cuales son casi siempre imprescindibles en los casos de gran tamaño, con la técnica clásica de abertura del onfalocele.

Si aparecen síntomas de compresión se retira algún punto de la parte

central y se aplica en ésta mercurocromo y en la parte suturada piel plástica tipo Nobecután, con lo que se evita que la eventual infección en la zona al descubierto se propague a la parte suturada.

No debe olvidarse que los síntomas de compresión graves se producen habitualmente antes de terminado el segundo día, por lo que hasta este momento se ha de efectuar una vigilancia cuidadosa que permita decidir si debe o no retirarse algún punto de la parte central.

Una vez cicatrizada la herida —por primera intención en toda ella o sólo en una parte— *tratamiento postural para corregir la lordosis lumbar* y aumentar la capacidad abdominal.

En el tratamiento postoperatorio hay que evitar la distensión abdominal con la aspiración gástrica, sonda rectal y no alimentando al operado hasta pasadas las primeras cuarenta y ocho horas y por supuesto más tarde si el líquido de aspiración sale teñido en bilis.

RESUMEN. — Después de comentar la anatomía del desarrollo, la patocronía y nomenclatura, las malformaciones concomitantes y la evolución biológica, hacen un breve estudio comparativo de los tres métodos a emplear en los onfaloceles de gran tamaño: el clásico, el de GROB y el de GROSS. Consideran este último —susceptible de mejorarse dejando la porción central sin suturar, en ciertos casos, y efectuando una sutura muscular secundaria— como el óptimo.

BIBLIOGRAFÍA

1. GUBERN SALISACHS, L.: Cómo y cuándo debe operarse un recién nacido. Relato Oficial al IX Congreso Nacional de Ped. Reimpresión ampliada. Librería Atheneum. Barcelona-Madrid, 1957.
2. GUBERN SALISACHS, L. y MARQUES GUBERN, A.: Diagnóstico y tratamiento de las malformaciones congénitas en el recién nacido. Ed. Atheneum. Barcelona, 1958.
3. UGO TRINCI.: Rev. de Clinic. Pediátrica. Bd. 25, H 5, 338-347, 1927.
4. OMBREDANE, L.: Precis Clinic. et Operatoire de Chirurgie Infantile. Ed. Masson et Cie. Paris, 1944.
5. DUHAMEL, B.: Chirurgie du nourrison et du nouveau-né. Masson et Cie. Paris, 1953. Tecnique Chirurgicale Infantile. Masson et Cie. Paris, 1957.
6. GUBERN SALISACHS, L.: Las aplasias congénitas de la región umbilical. Anales de la Academia Ciencias Médicas, págs. 1-16, 1946. Rev. Esp. de Ped. T 11, N.º 1, 61-77, 1946.
7. MESZAROS, K. Citado por FIEDRICH, H.: Ref. Munch, Med. Wochenschrift pág. 675, mayo 1934.
8. GUBERN SALISACHS, L.: La cifosis congénita. Rev. Esp. de Ped. T V, 6, 831-839, 1949.
9. NIXON: Intestinal Obstruction in the newborn. Arch. of Dis. Childhood. Vol. 30, pág. 13-23, 1955.
10. GROB, M.: Intestinal Obstruction in the newborn infant. Arch. of Dis. in Childhood. Vol. 35, 179, pág. 40, 1960.
11. GROSS, R. E.; La Cirugía Infantil. Editorial Salvat.
12. SCHAFFER, A. J.: Diseases of the Newborn. W. B. Saunders Company. Philadelphia and London, 1960.
13. MILLEN, J. W.: Thalidomide and limb deformities. The Lancest. Vol. II, p. 599. Sept. 1962.
14. GROB, M.: Patología Quirúrgica Infantil. Ed. Científico Médico, 1958.
15. TRAVAN.: Chir. Obstetr. 33, 666, 1931.

16. GUBERN SALISACHS, L.: Errore cometidos por nosotros en tres onfaloceles tratados con el método de GROSS. Archivos de Ped. 73, pág. 35-46. Agosto 1962.
17. GUBERN SALISACHS, L.: La exploración sistemática radiológica del aparato digestivo del recién nacido. Rev. Esp. de Ped. T XII, 73, 363-365, 1957.
18. FEVRE, M.: Chirurgie Infantile d'Urgence. Masson et Cie. París, 1958.
19. SOAVE, FRANCO y colaboradores: La terapia conservativa dell'onfalocele gigante. Rivista di Chirurgia Pediatrica. Vol. II, n.º 1, p. 17-27, 1961.
20. GUBERN SALISACHS, L.: Biología y tratamiento de las heridas. Ed. Salvat. Barcelona, 1941.
21. FINSTERER: Wiener Klin. Wochenschrift, 19, 795, 1906.
22. Citado por MEUSBURGER, A.: Zentratblatt fur Chir. Nr. 36, 1685-86, 1941.
23. POTTS, W, L.: La Cirugía en el niño. Ed. Bernades, S. R. L. 1960.
24. SWENSON, O.: Cirugía Pediátrica. Ed. Interamericana, S. A. 1960.
25. WOLLENWELLER and COE, H. E.: Conservative management of eventration in the newborn, with survival. Am. J. Surg. 97, 769, 1959, citados en Pediatric Surgery. BENSON, C. D. y colaboradores.: Year Book Medical Publishers. Chicago, 1962.

Instituto Corachán. Servicio de Traumatología, Ortopedia y Cirugía Infantil. Hospital de Niños Pobres. Servicio de malformaciones congénitas y Ortopedia. (Director: Dr. L. GUBERN SALISACHS.)