— Tendencia a gibosidad muy angular.
— Tendencia a desequilibrarse por tratarse de curvas únicas.

2) Pelvis oblicua de origen alto.

No se corrige modificando la posición de las extremidades inferiores. En este caso la deformidad es debida a la incorporación de la pelvis a la escoliosis, lo que implica una afectación del tronco.

3) Pelvis oblicua compleja del gran parapléjico.

Es una mezcla de las dos anteriores.
— Incorporación de la pelvis a la curva.
— Alteraciones de las caderas o de los miembros inferiores.

La evolución suele ser severa, dado el número de estructuras afectadas.

En toda poliomielitis debe esperarse una escoliosis si existe afectación de la musculatura del tronco.

La evolución puede modificarse, dependiendo de la carga del raquis (intensidad y precocidad).

La evolución de la escoliosis polio puede seguir aun después de haber acabado el crecimiento del raquis (osificación completa de las crestas).

INDICACIONES DE LA OPERACIÓN DE GRUCA

J. Xicoy Forgas

La escoliosis idiopática ha sufrido en el transcurso del tiempo oscilaciones cíclicas, tanto desde el punto de vista patogénico como desde el de su tratamiento.

En el terreno de la patogenia privaron al principio las teorías de Steindler sobre el sistema disco-ligamentario para dar paso después a las que concedían un papel más preponderante a la debilidad de la musculatura y volver de nuevo últimamente sobre las primeras con los trabajos de Lindal sobre los ligamentos intertransversos, Olov sobre el núcleo pulposo y Langenskiöld sobre el ligamento costo-transverso o costo-laminar.

Paralelamente a ello, los métodos de tratamiento han sufrido también sus vicisitudes.

Hace 34 años, cita Moe, se inició en América un programa de corrección de las escoliosis a base de enderezamiento y fusión de las columnas de los niños afectos de escoliosis, técnica que tuvo que abandonarse, en aquel entonces, a causa de la mortalidad operatoria. Hace más de 10 años empezaron a ensayar otros métodos de corrección a base de distractores metálicos (Zucco en Italia entre ellos), o de muelles tensores como los de Gruca, motivo de nuestra comunicación, los cuales, fijados en los extremos

de la curva luchan en contra de la tendencia progresiva realizando un verdadero tratamiento profiláctico de la deformidad. Posteriormente entra en boga de nuevo la atrodesis vertebral previa corrección con yesos o corsés especiales tipo Risser, Milwaukee, etc. Últimamente es HARRINGTON quien vuelve a usar vástagos metálicos en su método de corrección, el cual complementa con una fijación ósea.

Todo ello demuestra que, en materia de escoliosis idiopática, la verdadera causa productora no ha sido hallada, y en cuanto a su tratamiento, desgraciadamente tampoco se han puesto de acuerdo los autores sobre la terapéutica a seguir.

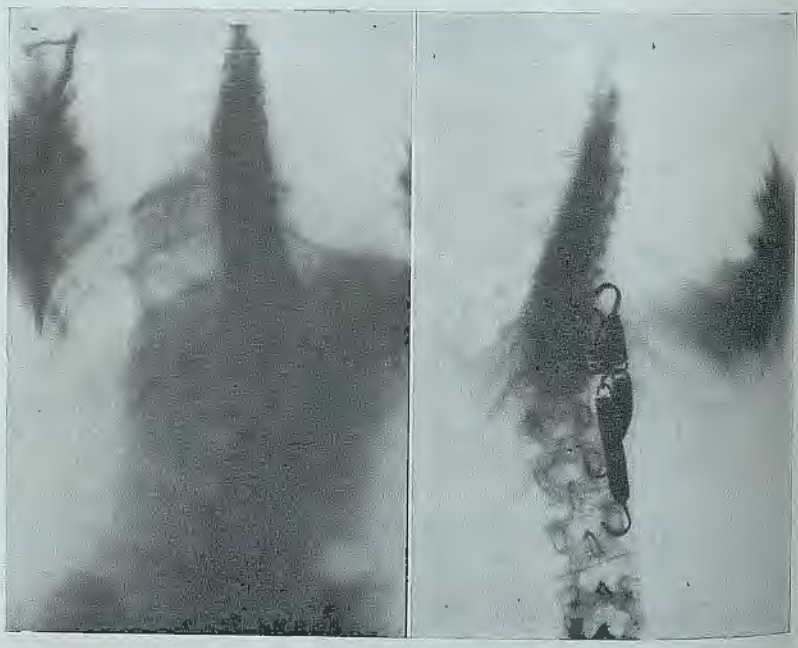

FIG. 1 a FIG. 1 b

En un solo punto parecen converger las últimas tendencias terapéuticas, las cuales, corroborando la afirmación de COBB, coinciden en que el tratamiento de la escoliosis idiopática progresiva es siempre quirúrgico.

Nosotros, abundando en esta afirmación, añadimos "que, si, además, este tratamiento se instaura precozmente, se puede llegar a la detención de la tendencia progresiva realizando un verdadera tratamiento profiláctico de la enfermedad".

Siguiendo estas normas utilizamos desde hace siete años el método de

alloplastia metálica de GRUCA para el tratamiento de la escoliosis idiopática evolutiva, fundamentándonos en hechos comprobados clínica y experimentalmente.

Aceptamos la siguiente hipótesis de trabajo: la escoliosis idiopática es una desviación lateral y rotatoria del raquis provocada por una causa primera todavía desconocida. Esta causa primaria, probablemente de origen endocrino, como afirman los trabajos de PONSETI, o con una base metabólica, como se desprende de los experimentos sobre los trastornos proteicos llevados a cabo por GLAUBER, daría lugar a una alteración del sistema ligamentoso de soporte vertebral.

Estudiando este terreno, LANGENSKIOLD ha encontrado experimentalmente una insuficiencia del ligamento costotransverso del lado convexo y una retracción secundaria del ligamento del lado cóncavo.

FIG. 2 a

FIG. 2 b

Ante esta situación, la musculatura del lado cóncavo, al acercarse sus inserciones se retraería, mientras que la del lado convexo lucharía, oponiéndose a esta desviación para llegar finalmente a ceder por fatiga, como ha demostrado electromiográficamente ELDREN. Este mismo autor ha comprobado que, si se corrige la desviación ayudando al trabajo de la musculatura fatigada, ésta recupera su potencial eléctrico. De lo que se deduce

que hay que ayudar a la musculatura para evitar que la desviación sea mantenida indefinidamente, ya que esto favorece la deformación cuneiforme de las vértebras, según las leyes de la transformación ósea, y nos conduce a una fase de irreversibilidad prácticamente incorregible.

Conocemos, pues, una concausa concreta directamente responsable: la fatiga muscular del lado convexo. Es lógico que nuestro objetivo terapéu-

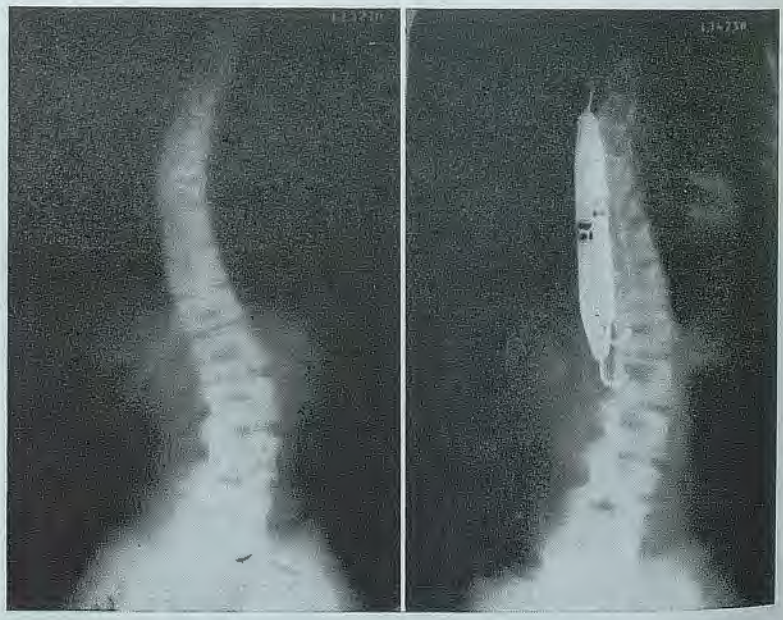

Fig. 3 a Fig. 3 b

tico sea la evitación de la misma mediante la ayuda a la musculatura debilitada, antes de la aparición de los estados irreversibles.

Para ello creemos indicado el método de Gruca, con el cual se consigue el enderezamiento de la curva por la tracción aplicada en sus dos extremos, un efecto corrector sobre la rotación al empujar al cuerpo vertebral hacia la concavidad, y un efecto estético sobre la gibosidad al desplazar las costillas hacia adelante.

Técnica operatoria. — Vean primero las clases de muelles que se han usado para este fin. El que ustedes ven arriba es el que usaba primitivamente Gruca, cuya colocación a tensión era dificultosísima. En segundo lugar, el modificado por el mismo autor un año después, mucho más manejable y que está formado por dos muelles que se colocan por separado y luego previa corrección del enfermo se unen a gran tensión. En tercer

término, la modificación introducida por nosotros, que aún facilita más la colocación de los mismos. Consta de dos ganchos sueltos y dos muelles independientes. El gancho en forma de S y separado del muelle hace menos laboriosa la operación de engarce en el agujero de conjugación. Además, se ha aumentado considerablemente la potencia del muelle. Últimamente, GRUCA ha llegado a colocar muelles de 40 kr de tensión.

La técnica operatoria es la que sigue. Incisión longitudinal paramediana. Disección de los músculos dorsal ancho y trapecio hacia afuera. Retracción de los paravertebrales hacia adentro. Delimitación de las apófisis transversas. Con ayuda de una sonda especial labramos camino por encima de la apófisis transversa y colocamos un gancho en la misma. Repetimos la misma maniobra en la vértebra inferior.

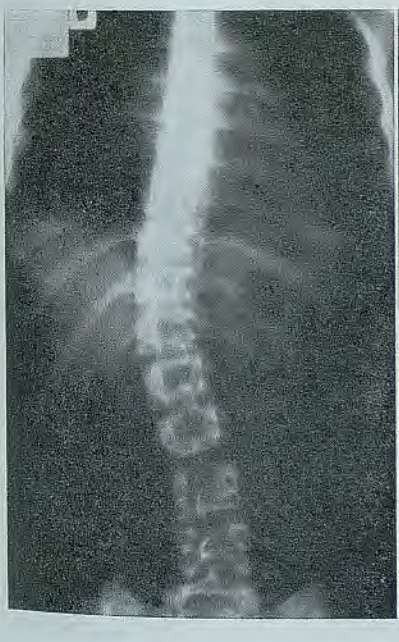

FIG. 4 a

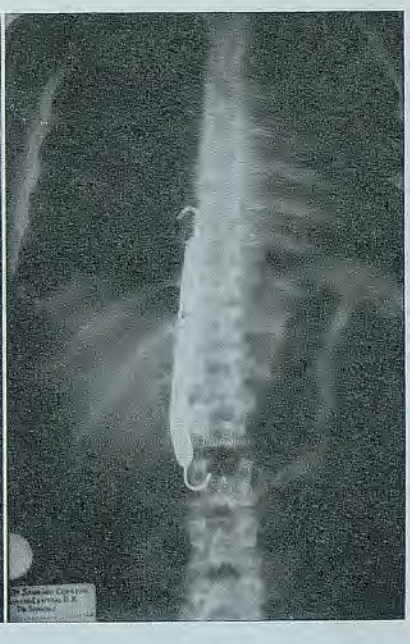

FIG. 4 b

Para colocar un muelle en el agujero de conjugación resecamos la transversa y osteotomizamos la costilla y, avanzando un poco hacia adelante y hacia abajo, caemos sobre el sitio buscado. Con la sonda especial bordeamos el pedículo y a continuación engarzamos el gancho. Como pauta diremos que por encima de la vértebra Dx se colocan los muelles en las transversas, y por debajo de ella siempre en el agujero de conju-

gación, ya que a partir de este nivel hacia abajo la debilidad de las transversas nos hace desconfiar de un punto de apoyo seguro.

Indicaciones: Consideramos el tratamiento de elección en todas las escoliosis evolutivas inferiores a 40 grados como máximo. Si la curva es superior a 40 grados asociamos en muchos casos la sección del ligamento costotransverso a lo Langenskiold.

Con ello hemos logrado la corrección de curvas importantes e incluso la inversión de las mismas, lo que prueba la eficacia del método (fig. 1). Otra ventaja es la técnica sencilla de colocación y el postoperatorio breve. No precisa inmovilización alguna. Al quinto día, el enfermo puede deambular. El crecimiento del raquis contribuye a la corrección de la curva escoliótica.

Entre los inconvenientes cabe citar la colocación indebida del muelle o por error de altura o por falta de potencia. La rotura del mismo, cosa que sucede con frecuencia a los dos años, no constituye un inconveniente, ya que alrededor y dentro del muelle aparece un cordón fibroso que mantiene la corrección.

Así como la luxación congénita de la cadera dejó de ser un problema grande con el tratamiento precoz, del mismo modo creemos que éste es un buen método para la prevención de la progresión de la deformidad. No representa la solución ideal, bien lo sabemos, pero hoy por hoy no existe en su categoría (sencillez de técnica, poco riesgo operatorio) otro que nos dé una solución profiláctica al problema de la escoliosis idiopática.

Se presentan tres casos de diversas curvas:

Escoliosis dorsal media (fig 2 *a* y *b*).

Escoliosis dorsal baja (fig. 3 *a* y *b*).

Escoliosis dorsolumbar (fig. 4 *a* y *b*).

en los que se puede apreciar el grado satisfactorio de corrección logrado.

BIBLIOGRAFIA

COTREL y MOREL: "La tecnique de l'E. D. F. dans la correction des scolioses". Rev. Chir. Orth. T 50, n. 1, 1964.

GLAUBER, A.: "Procin metabolism in idiopathic scoliosis". J.B.J.S. 44 A, n. 8, dec. 1962.

GRUCA, A.: "Les resultats à 3 ans de distance et la tecnique de l'alloplastia des muscles dans la scoliose". Rev. Chir. Orth. T 48, n. 3.

GRUCA, A.: "Unsere Erfahrungen mit der Muskelalloplastik bei Skolioses". Deutschen Orthopaedischen Gesellschaft, september 1962.

JAMES: "Infantile structural scoliosis". J.B.J.S., 41 B n. 4, nov. 1959.

KNUTSON: "A contribution to the discusion of the biological cause of idiopathic scoliosis". Acta Ort. Scand. Vol. XXXIII, fas. 2.

LANGESKIOLD, Michelson: "The pathogenesis of experimental progressive scoliosis". Acta Ort. Scand. Vol. XXXIII, fas. 4.

MOE: "Changing concepts ofthe scoliosis problem". J.B.J.S., vol. 43 A. n. 4, june 1961.

OLOV: "Idiopathic scoliosis. A preliminary report". Acta Ort. Scand. XXXII, fas. 1.

SCOTT: "Resolving scoliosis". J.B.J.S. 41 B. n. 1, february 1959.

Hospital del Sagrado Corazón. Servicio de Cirugía Ortopédica. Dr. A. S. PALAZZI.