16. SEALY, W. C., YOUNG, W. G., Jr., y DURHAN, N. C.: Schatzki's ring of lower esophageal web. A sementic and surgical enigma. J. Thorac. Cariov. Surg., 1964, 47, 143-149.
17. SHAMMA'A y BENEDICT, E. B.: Esophageals webs: A report of fiftyeight cases and an atiempt et classification. New England J. Med., 1958, 259, 378-384.
18. SMITH, L. C., y BRADSHAW, H. H.: Esophageal hiatal hernia. Surg. Gyn. and Obs., 1959, 109, 230-234.
19. STIENNON, O. A.: The anatomic basis for the lower esophageal contraction ring. Plication theory and its applications. Amer. J. Roentgenol., 1963, 90, 811-822.
20. WILKINS, E. W., y BARTLETT, M. K.: Surgical treatement of the lower esophageal ring. New England J. Med., 1963, 268, 461-464.

Hospital de Ntra. Sra. del Sgdo. Corazón.

REVISIÓN DE UNA SERIE DE 28 CASOS DE CÁNCER DE TIROIDES

V. ARTIGAS, J. PIERA, J. SOLDEVILA, F. J. FARRERONS

Hemos examinado una serie de cánceres de tiroides observados en los Servicios de Endocrinología y Cirugía, que han sido operados por nosotros. A ellos hemos añadido los casos vistos en el Servicio de Oncología y tratados por medios físicos.

En total se han podido recoger 28 casos de neoplasias tiroideas, que corresponden a un período de ocho años.

La finalidad de esta comunicación es aportar una serie de consideraciones derivadas del estudio de los enfermos portadores de un cáncer de tiroides y de su follow-up, que en el mejor de los casos se eleva a siete años.

La clasificación anatomopatológica se fundamenta en el examen histológico de las 22 piezas extirpadas y en la biopsia de seis casos inoperables desde el punto de vista clínico y en fase de evolución avanzada.

La clasificación histológica de los tumores hallados en este trabajo es el siguiente (tabla I):

En las 28 neoplasias tiroideas recogidas existe un predominio del sexo femenino (22) sobre el sexo masculino (6), lo que representa una relación de 3,6/1. Las edades de los enfermos estudiados comprenden desde los 22 años el más joven a los 74 el más anciano, y una edad promedio de 51,4 años. Estos datos concuerdan con la opinión de la mayoría de los autores. En esta serie no existe ningún caso de cáncer tiroideo infantil.

Casi la totalidad de los enfermos presentaban en su historia un antecedente de tumoración tiroidea de más o menos duración. En tres casos se les había practicado una tiroidectomía unos años antes y en otro caso se le

TABLA I

CLASIFICACIÓN DE UNA SERIE DE 28 TUMORES DE LA GLÁNDULA TIROIDEA

Tipo de tumor	*Número*	*Con metástasis*
1. Adenoma pap. maligno con inclusiones venosas	1	gang. cerv.
2. Adenocarcinomas		
Tipo papilar	8	1 gang. cerv. 1 recidiva
Tipo folicular	5	1 gang. cerv. 1 metást. pulm. 1 metást. pulm. y col. v. dorsal
Tipo mixto: papilar-folicular	1	1 gang. cerv.
Folicular-trabec.	1	—
Tipo trabecular	5	1 gang. cerv. D. 1 recidiva 1 metást. ósea col. v. dorsal y lumbar
3. Carcinomas anaplásicos de cél. pequeñas	1	—
Células pequeñas y gigantes	5	1 recidiva 2 metást. gang. cerv. y laringe
4. Tumores		
Células de Hürtle	1	
	28	

había irradiado una tumoración tiroidea de origen ignorado. Los cuatro casos de evolución más lenta (15 a 20 años) corresponden a tumores papilíferos considerados como más benignos precisamente por su lento crecimiento.

Las pruebas diagnósticas practicadas son el PBI, el test de captación de I-131 y la gammagrafía. Los resultados de estas pruebas en los tumores tiroideos son de gran ayuda para confirmar el diagnóstico de malignidad preoperatoriamente; la prueba de I-131 constituye un excelente método diagnóstico para descartar una neoplasia. En los nódulos fríos el porcentaje de posible neoplasia alcanza un 40 % y obliga a una terapéutica intervencionista.

El I-131 es un gran colaborador en los enfermos tiroidectomizados pues su posible fijación en metástasis o restos de parénquima, puede ser el único punto de partida para valorar la evolución postoperatoria (figs. 1 y 2).



FIG. 1. — Gammagrafía de enfermo con un nódulo frío en lóbulo superior izquierdo del tiroides. Pertenece a un adenocarcinoma papilífero.



FIG. 2. — Gammagrafía que demuestra un nódulo que comprende todo el hemitiroides izquierdo totalmente frío. Corresponde a un adenocarcinoma papilífero.

La objetividad de esta prueba queda reflejada en la gammagrafía que es de un gran valor no sólo en el preoperatorio sino también en el postoperatorio. Es de destacar su importancia evidente en este punto de enfermos, y especialmente en aquellos en que el I-131 se fijó selectivamente en las metástasis pulmonares u óseas, con lo que permitió un tratamiento selectivo de aquellas lesiones.

Todo enfermo con un nódulo único tiroideo tibio o caliente requiere un tratamiento de prueba de 1-2 meses de duración, si pasado este tiempo persiste, aún cuando haya disminuido su tamaño, hay que sospechar el cáncer; sólo así es posible practicar una terapéutica curativa en una fase útil para la cirugía radical con un riesgo prácticamente nulo.

El abordaje quirúrgico dependerá del examen histológico peroperatorio del tumor, en todo enfermo en el que se sospecha, teniendo en cuenta que la negatividad de la biopsia practicada no excluye la posibilidad de cáncer.

En principio y sin querer abordar particularmente cada tipo de tumor, creemos que una neoplasia tiroidea es tributaria de una tiroidectomía prácticamente total, dejando de 3 a 5 g de parénquima tiroideo en el lado opuesto del tumor siempre que sea posible para evitar el hipotiroidismo y sus consecuencias y de una linfadenectomía que abarque todo el espacio comprendido entre las dos venas yugulares, comprendiendo los grupos ganglionares tiroideos. Debe explorarse asimismo la región cervical y constatar si existen adenopatías.

Si en el examen se observa invasión ganglionar cervical, o si existen recidivas detectadas clínicamente por el I-131 se procederá al vaciaje cervical uni o bilateral según la extensión del proceso, la histología del tumor y los datos de exploración de la cadena cervical.

En el postoperatorio se procederá al uso del I-131 como método complementario de la cirugía en aquellos restos funcionantes que puedan haber quedado de tiroides o metástasis funcionantes que captan el I tal como ocurre en el cáncer trabecular y folicular y en contra de lo que ocurre en el anaplásico, en el papilífero y en el de células de Hürtle en los que la escasa apetencia de I hace ineficaz su empleo terapéutico. La dosis administrada es de 100 mg cada tres meses hasta obtener la desaparición de las metástasis fijadoras de I-131. La administración de tiroides desecado evita el posible crecimiento del resto del tiroides conservado u olvidado o de las metástasis funcionantes no fijadoras de I en cantidad útil desde el punto de vista terapéutico.

La radioterapia y la cobaltoterapia las hemos usado sólo como complemento terapéutico, paliativo en los cánceres anaplásicos.

En las tablas II, III, IV y V se enumeran sucintamente las intervenciones practicadas y la evolución de los enfermos en el momento actual. Las cifras colocadas entre paréntesis representan el año en que se visitó al enfermo por primera vez.

TABLA II

OPERACIÓN Y EVOLUCIÓN DE 9 CASOS DE TUMORES PAPILÍFEROS MALIGNOS DE LA GLÁNDULA TIROIDEA

Tipo de tumor	*Operación*	*Trat. post.*	*Evolución*
Ad. pap. mal. incl. venosas A.S. h. 55 a.	T-T Vac. y-y		Bien desde 1963
Ac. pap. baja anaplasia A.A. v. 45 a.	T-parcial		Bien desde 1965
Ac. pap. G.P. h. 49 a.	T-T vac. y-y Vac. cerv.		Bien desde 1964
Ac. pap. M.R. h. 64 a.	Ht-D Linf. y-y		Bien desde 1966
Ac. pap. I.B. h. 49 a.	Ht.		Bien desde 1967
Ac. pap. C.Z. h. 62 a.	T-subtotal		Radiot. Bien 1965
Ac. pap. H.F. h. 41 a.	T-T linf. y-y		Bien desde 1965
Ac. pap. con metást. gang. cervicales R.P. h. 71 a.	T-T linf. y-y Vac., cerv. y musc.		Bien desde 1964
Ac. pap. con metást. gang. cerv. musc. N.B. h. 39 a.	T-T Linf. y-y vac. cerv.		Bien desde 1963

Ac.: Adenocarcinoma
T: Tiroidectomía, D: derecha, I: izquierda
T-T: Tiroidectomía total
linf. y-y: Linfadectomía de yugular a yugular
Vad. cerv.: Vaciaje cervical

Es importantísimo practicar no solamente el examen anatomopatológico peroperatorio como hemos señalado, sino que en el postoperatorio, ante un nódulo tiroideo sospechoso, practicamos cortes radiados del tumor, en número suficiente para considerar examinado todo el nódulo. Este método adop-

tado, al no sernos posible practicar el examen histológico de la totalidad del nódulo, se nos ha demostrado como muy útil en el diagnóstico de cánceres de escaso tamaño no diagnosticados en el acto operatorio. En tres casos de biopsia peroperatoria negativa no dudamos en reintervenir cuando el examen postoperatorio descubrió un pequeño tumor maligno practicando una operación radical con linfadenectomía.

TABLA III

OPERACIÓN, TRATAMIENTO POSTOPERATORIO Y EVOLUCIÓN DE 5 CASOS DE ADENOCARCINOMA FOLICULAR DE LA GLÁNDULA TIROIDEA

Tipo de tumor	*Operación*	*Trat. post.*	*Evolución*
Ac. fol. con paraplegia por metást. J.E. v. 32 a. (1961)	Inop.	I-131	Bien. Desapareció la paraplejía.
Ac. fol. A.P. h. 45 a. (1965)	T-subt.	I-131	Bien.
Ac. fol. con gang. cerv. D.R. h. 58 a. (1964)	T-T linf. y-y vac. cerv. derecho		Bien con metást. pulm. latente des- 1967.
Ac. fol. J.E. h. 50 a. (1966)	Inop.		muerte al mes de ingreso infarto mioc.
Ac. fol. M.P. h. 58 a. (1963)	Inop.		muerte metást. pulm. a los 3 años.

El concepto de benignidad histológica frente a una tumoración adenomatosa puede ser falso, si existe invasión de los vasos venosos por grupos de elementos celulares del nódulo bociógeno lo que debe considerarse como signo de malignidad (fig. 3).

El follow-up de los enfermos estudiados es el siguiente:

Tumores papilíferos malignos (8) (fig. 4). — Los ocho enfermos viven en buen estado general y ninguno presenta por el momento, metástasis ganglionares.

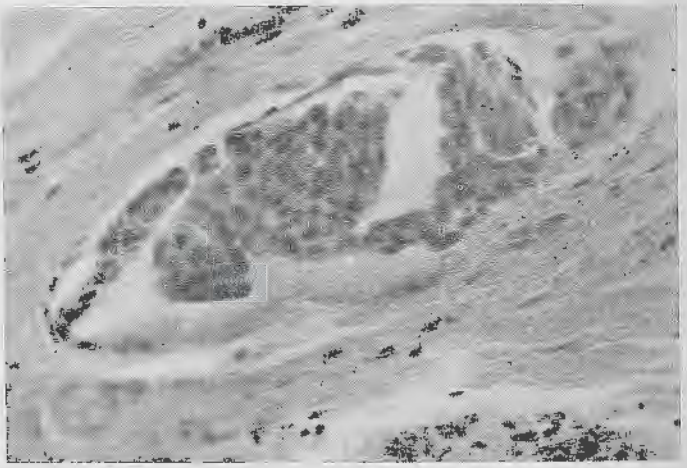

FIG. 3. — Cistoadenoma papilífero del tiroides. A pesar del aspecto benigno del tumor existen inclusiones venosas de grupos celulares neoplásicos que le infunden el carácter de malignidad (micro Dr. NOGUERAS).

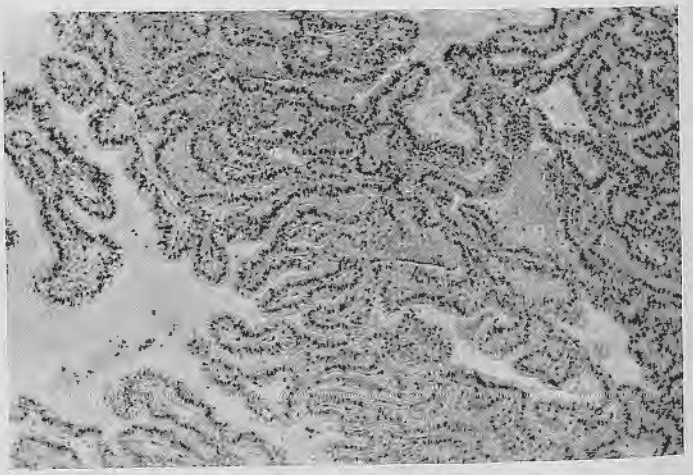

FIG. 4. — Adenocarcinoma papilífero del tiroides. Las formaciones papilíferas se infiltran en las fibras conjuntivas de sostén e invaden múltiples vesículas tiroideas (micro Dr. NOGUERAS)

Tumores foliculares (5) (figs. 5 y 6). — Un enfermo tratado solamente con I-131 y cobaltoterapia sobrevive a los siete años; otro a los tres años de haber sido operado; un tercero operado en fase de tumor extracapsular, sigue bien con metástasis pulmonares latente desde 1967 y es tratado con polvo

de tiroides desecado a dosis de 50 mg al día y los otros dos han fallecido sin haber sido operados y tan sólo tratados en su fase final con I-131 y Co. La muerte sobrevino al cabo de uno y tres años, respectivamente.

FIG. 5. — Neoplasia tiroidea, correspondiente a un carcinoma folicular, con ganglios cervicales neoplásicos extirpados.

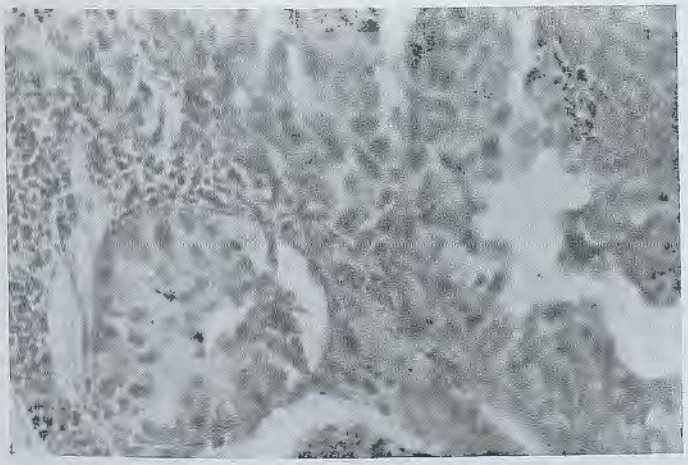

FIG. 6. — Zona de adenocarcinoma folicular típica en la estructura polimorfa del tumor (micro Dr. NOGUERAS).

TABLA IV

OPERACIÓN, TRATAMIENTO POSTOPERATORIO Y EVOLUCIÓN DE 5 CASOS DE ADENOCARCINOMA TRABECULAR, 2 CASOS DE CARCINOMA MIXTO RU Y 1 CASO DE TUMOR DE HÜRTLE

Tipo de tumor	*Operación*	*Trat. post.*	*Evolución*
Ac. trab. J.S. v. 40 a. (1961)	T-D linf. y-y T-I vac. cerv. bil.	4.000 r	Bien.
Ac. trab. C.D. h. 61 a. (1966)	T-parcial	I-131	Muerte año 1968 insufic. resp.
Ac. trab. C.G. h. 74 a. (1965)	Inop.	I-131	Muerte al año. Estenosis lar.
Ac. trab. R.L. h. 58 a. (1966)	Inop.		Muerte 1967 metást. ósea colum. ver. lumbar paraplejía.
Ac. trab. R.Ch. h. 49 a. (1966)	Radiot. T-T vac. y-y Op. Retti		Bien.
Ac. mixto pap-fol. metást. gang. cervical T.M. h. 62 a.	T-T Vac. y-y Vac. cerv.		Bien desde 1965.
Ac. mixto fol-trab. J.C. h. 22 a.	T-T linf. y-y		Bien desde 1965.
Hürtle J.E. h. 50 a.	T-D	I-131	Bien desde 1966.

Tumores trabeculares (5) (fig. 7). — Los enfermos están bien sin existencia clínica de tumor a los dos y cuatro años, respectivamente, de operados; tres han fallecido por recidivas, habiendo sido operado sólo uno de ellos. Los tres enfermos eran tratados en el Servicio de Oncología, habiendo sido catalogados como inoperables.

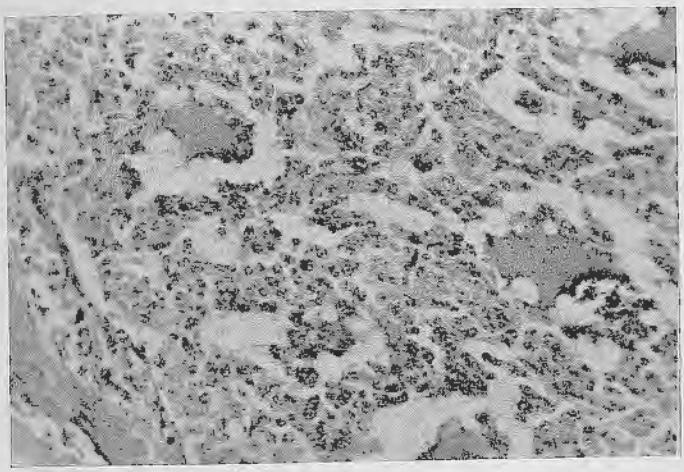

FIG. 7. — Carcinoma sólido trabecular que ha perdido casi por completo las características glandulares (micro Dr. RUBIO).

Los *tumores mixtos papilo-folicular* y *folículo-trabecular* y el *cistoadenoma maligno* (fig. 3), siguen hasta el momento actual bien a los tres años los dos primeros y a los dos años de su operación, el tercero.

El enfermo con *tumor de Hürtle* (fig. 8), murió el año 1967. La autop-

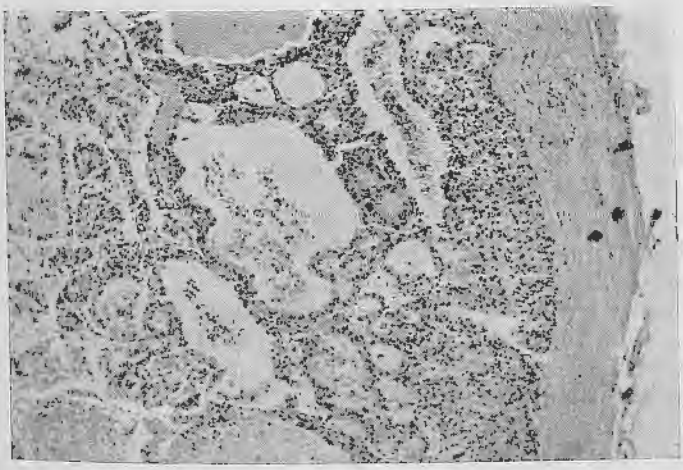

FIG. 8. — Tumor de Hürtle en el que se pueden observar las células poliédricas y claras con el citoplasma eosinófilo (micro Dr. RUBIO).

TABLA V

OPERACIÓN, TRATAMIENTO POSTOPERATORIO Y EVOLUCIÓN DE 6 CASOS DE TUMORES ANAPLÁSICOS DE LA GLÁNDULA TIROIDEA: 1 DE PEQUEÑAS CÉLULAS Y 5 POLIMORFOS

Tipo de tumor	*Operación*	*Trat. post.*	*Evolución*
C. cél. peq. P.A. h. 52 a. (1965)	T-D T.I. total	I-131	
C. anapl. M.A. h. 48 a. (1966)	T-T Vac. bil. cerv.		Bien.
C. anapl. E.G. h. 57 a. (1967)	Inop.	I-131	Bien.
C. anapl. S.B. v. 68 a. (1967)	T-T linf. y-y		Muerte por recidiva.
C. anapl. con invasión larin. y gang. cerv. bilaterales A.M. v. 70 a. (1963)	T-T linf. y-y traqueot. laringec. vaciaje cerv. bil.		Muerte a 6 meses metást.
C. anapl. con invasión de laringe y gang. cerv. bilat. R.T. v. 60 a. (1964)	T-T linf. y-y traqueot. laringec. vac. cerv. bilateral		Muerte al año y medio por metást.

sia no demostró metástasis ni recidivas *in situ*. La muerte fue debido a infartos pulmonares mútiples.

Es de destacar la supervivencias, actualmente de tres años, del *tumor de células pequeñas* (fig. 9), considerado por todos los patólogos como de gran malignidad. Fue intervenido en una fase inicial donde sólo se encontró un pequeño nódulo frío en la gammagrafía.

Por último, de los *tumores anaplásicos* (5) (fig. 10), uno falleció al año de ser intervenido, otro sobrevive al año y se desconoce el estado del tercer enfermo.

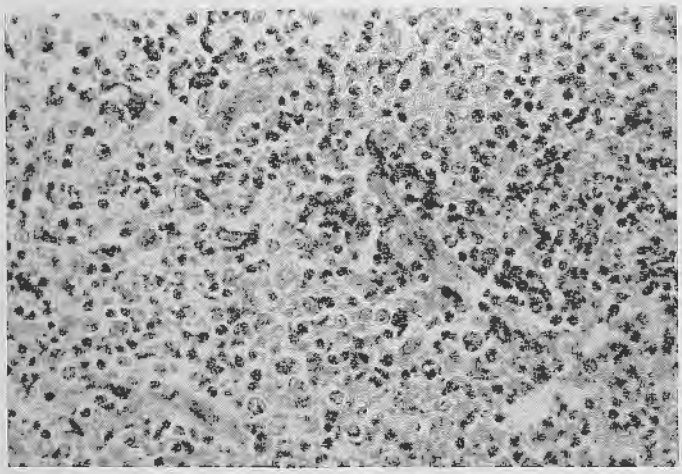

Fig. 9. — Tumor de células pequeñas operado en una fase inicial (micro Dr. Nogueras).

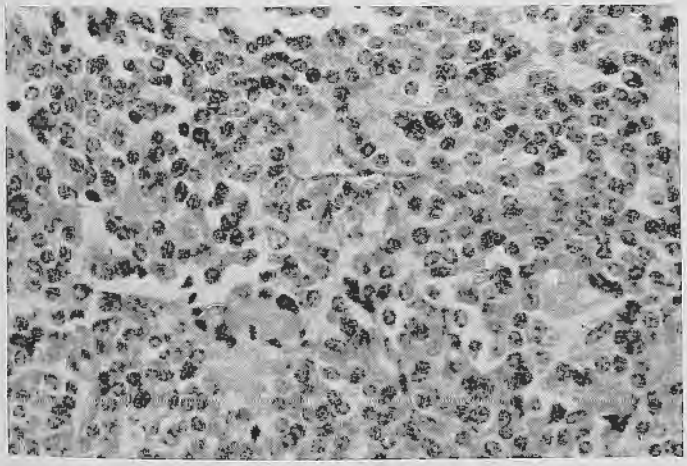

Fig. 10. — Típica estructura de un tumor anaplásico tiroideo (micro Dr. Nogueras).

El cuarto y quinto enfermos fueron dos hombres procedentes del Servicio de Otorrinolaringología con tumoraciones enormes de tiroides e invasión de cadenas cervicales y de los tejidos circundantes, incluidos tráquea y laringe y que por presentar síntomas de asfixia por compresión directa, fue-

ron sometidos a intervención quirúrgica, resecándose tiroides, músculos tiroideos, tráquea, laringe y practicándose vaciamiento ganglionar cervical bilateral. Un enfermo sobrevivió medio año y otro un año y medio.

Es prematura detallar la supervivencia de los diferentes tipos de tumores, pues el estudio data sólo de hace ocho años y para los cánceres tiroideos creemos que las estadísticas hay que basarlas en un período de tiempo superior a los 10 años y en los papilíferos a los 20 años. De todas maneras y como resumen podemos concluir diciendo que los tumores papilíferos son los más benignos, los foliculares a pesar de las metástasis óseas sobreviven mucho tiempo con I-131, lo trabeculares aunque evolucionan lentamente y metastatizan a distancia, nos han proporcionado buenos resultados con una operación radical, y que los carcinomas anaplásicos tienen una gran mortalidad siendo la supervivencia a los cinco años prácticamente nula, pero aún en casos extremos como en los dos últimos citados, se obtienen mejorías temporales aceptables.

GAMMAGRAFÍA PANCREÁTICA

J. Puig La Calle

El diagnóstico de las enfermedades pancreáticas ha sido y sigue siendo un capítulo difícil y oscuro de la patología digestiva. La dificultad se acentúa en las afecciones pancreáticas de tipo crónico.

Hasta ahora se ha podido explorar clínicamente, preoperatoriamente, el páncreas de una manera casi siempre indirecta. La papilla baritada en duodeno puede demostrar un marco duodenal ensanchado, pero ni siempre ello representa una patología pancreática evidente ni, en gran número de casos, ésta se traduce por alteraciones morfológicas duodenales. El estudio del colédoco intrapancreático o terminal por biligrafía, proporciona datos aun más aleatorios y en la mayoría de casos sin relación de causa a efecto con la patología pancreática subyacente. La arteriografía selectiva sólo permite presunciones diagnósticas en un corto número de afecciones pancreáticas; por otra parte, no es una exploración banal y hemos de convenir que resulta molesta para el paciente. Finalmente el estudio de la función pancreática mediante el sondeo duodenal proporciona datos clínicos muy aceptables; la orientación diagnóstica que se obtiene es acertada en un elevado porcentaje de casos; pero el sondeo duodenal no se prodiga por lo complicado de su