SOCIEDAD CATALANA DE CIRUGIA
ORTOPEDICA Y TRAUMATOLOGIA

28

Sesión del día 18 de mayo de 1972

CONSIDERACIONES SOBRE EL TRATAMIENTO QUIRÚRGICO DEL PIE ZAMBO

R. VILADOT P., J. M.ª SALÓ

INTRODUCCIÓN. — Consideramos que en el pie zambo de la primera infancia, los factores que impiden la corrección, son la retracción ligamentosa, y, la retracción muscular y tendinosa; en este grupo incluimos fundamentalmente los tendones retromaleolares y el sistema aquileo-calcáneo-plantar.

En esta comunicación queremos destacar la importancia del papel que juega el sistema aquileo-calcáneo-plantar, en la patología del pie zambo y las conclusiones terapéuticas a que ello da lugar.

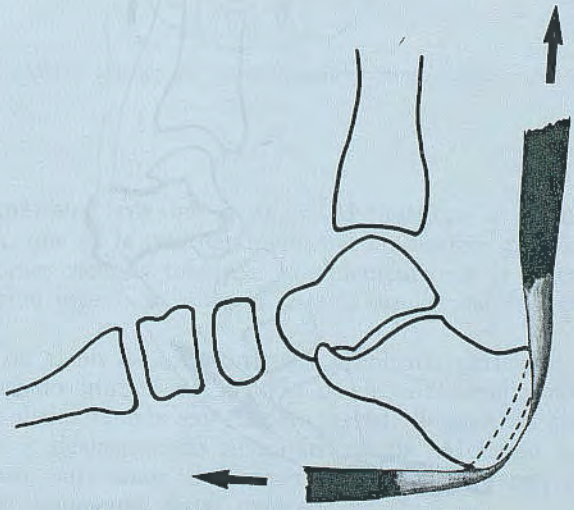

FIG. 1. — Sistema aquileo-calcáneo-plantar.

SISTEMA AQUILEO-CALCÁNEO-PLANTAR. — Se entiende por sistema aquileo-calcáneo-plantar (ARANDES, R y VILADOT, A.) a la reunión del tendón de Aquiles, porción posteroinferior del calcáneo, concretamente la constituida por el sistema trabecular aquileo y la aponeurosis y musculatura corta plantar (fig. 1). La inervación del triceps sural y de la musculatura plantar es idéntica a partir del ciático popliteo interno, de las fibras procedentes de la segunda raíz sacra.

Dicho sistema actúa, pues, en el pie como una unidad funcional, siendo el encargado de mantener la posición en equino, necesaria para la carrera y el salto.

En el pie zambo dicho sistema se halla modificado, siendo por una parte la inserción del tendón de Aquiles en el calcáneo fundamentalmente interna (fig. 2), y actuando la musculatura corta plantar, especialmente el adductor, a nivel de la parte interna del pie como la cuerda de un arco que fija la deformidad (fig. 3).

El tendón de Aquiles por su anómala inserción y por estar retraido produce el equinismo, favorece la supinación del retropié, y desplazando hacia dentro el núcleo epifisario posterior del calcáneo deforma este hueso colocándolo en varus (fig. 4). La musculatura corta plantar en especial el adductor del dedo gordo, son los responsables del hallux y del metatarsus varus (fig. 5).

FIG. 2. — Visión lateral del sistema aquileo-calcáneo-plantar en el pie zambo.

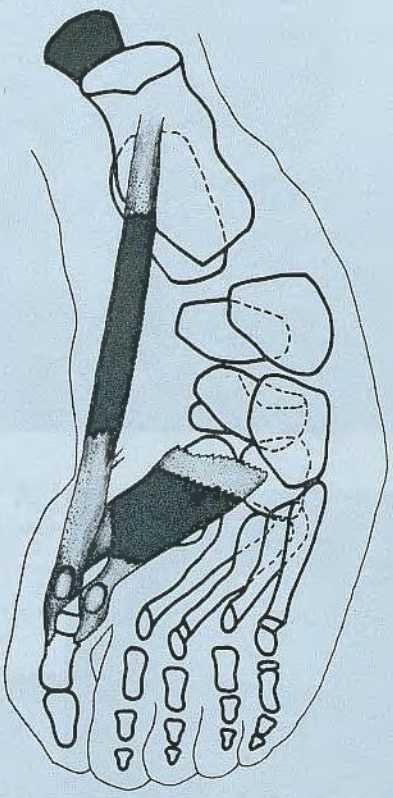

FIG. 3. — Visión anterior del sistema aquileo-calcáneo-plantar en el pie zambo.

CONCLUSIONES TERAPÉUTICAS. — Al practicar la clásica técnica de CODIVILLA, que es la que habitualmente empleamos para el tratamiento de los pies zambos infantiles complementamos la interveción, con una actuación específica sobre el sistema aquileo-calcáneo-plantar (figura 6):

1.° Con el fin de solucionar los problemas derivados de la inserción demasiado interna del tendón de Aquiles, realizamos el alargamiento de dicho tendón en sentido sagital, llegando la incisión hasta el calcáneo y desinsertando su mitad interna. Al hacer la sutura con alargamiento, suturamos el fragmento proximal interno a la porción externa del fragmento distal externo.

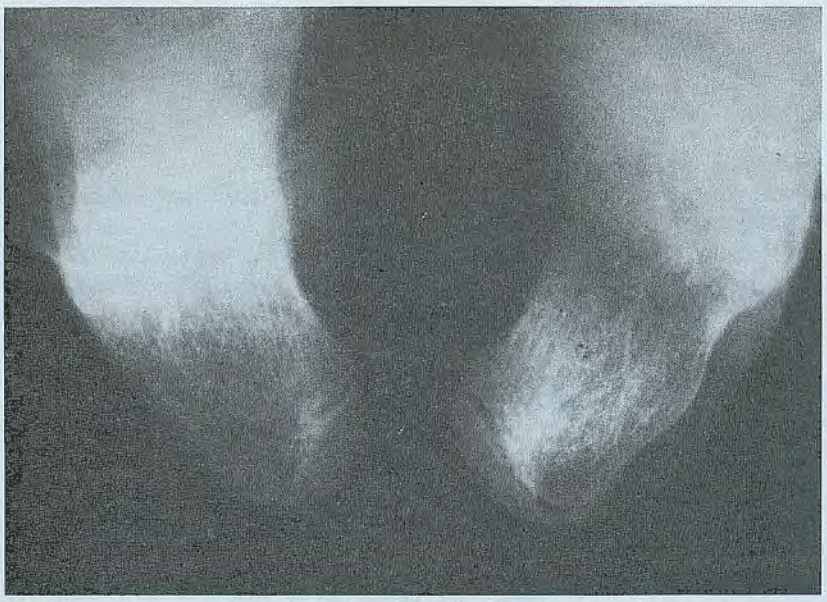

FIG. 4. — Varus calcáneo. Obsérvese el desplazamiento hacia dentro del núcleo epifisario posterior.

FIG. 5. — Metatarsus varus.

FIG. 6. — Alargamiento sagital del tendón de Aquiles. Desinserción de la musculatura corta plantar.

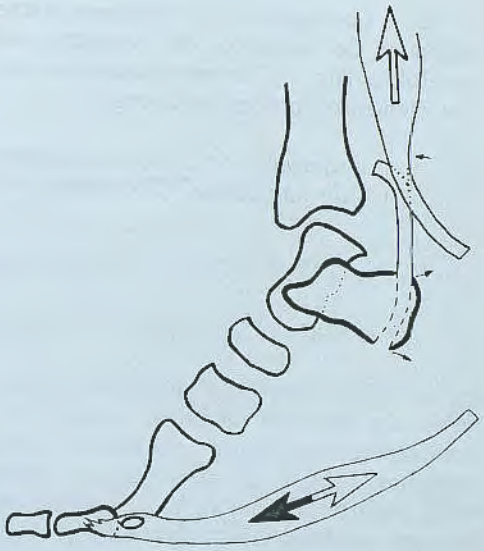

FIG. 7. — Detalle de técnica operatoria: 1. - Tendón de Aquiles. 2. - Flexor propio. 3. - Flexor común desdoblado. 4. - Tibial posterior desdoblado. 5. - Paquete vásculo nervioso tibia posterior. 6. - Rama plantar interna. 7. - Rama plantar externa. 8. - Músculo aductor desinsertado.

2.° Corregimos el metatarsus varus desinsertando totalmente el adductor del calcáneo, del ligamento anular anterior del tarso y del escafoides (fig. 7). En este tiempo es importante vigilar cuidadosamente los elementos nobles de la región.

Servicio de Cirugía del aparato locomotor de los hospitales de San Rafael (Barcelona) y San Juan de Dios (Manresa).
Dr. A. VILADOT.