PRÒTESI DE MONK. PRIMERES IMPRESSIONS *

RAMON VILADOT PERICÉ, VÍCTOR LEAL SERRA,
RAMON MASCARÓ ALTIMIRAS, VÍCTOR-RAMON DOMINGO CALVO

INTRODUCCIÓ. — En les fractures subcapitals del coll del fèmur de l'ancià, les endopròtesis que hem utilitzat fins ara són les ja conegudes d'Austin Moore i de Thompson cementada. Tot i que els resultats obtinguts són globalment satisfactoris, les dues endopròtesis presenten l'inconvenient de provocar un continu desgast de la cavitat cotiloïdal. Això s'ha d'avaluar quan hom intervé pacients amb osteoporosi i fa que la indicació d'aquestes pròtesis s'hagi de reservar solament per a pacients d'edat avançada.

A fi i efecte de palliar aquests inconveniets, diversos autors han estudiat nous tipus de pròtesis. En aquest sentit, han aparegut durant aquests darrers anys els models preconitzats per BATEMAN als Estats Units, GUI a Itàlia i MONK a Anglaterra.

Nosaltres hem utilitzat d'un any ençà la pròtesi de Monk, les particularitats tècniques i primeres impressions de la qual comentem a continuació.

CARACTERÍSTIQUES DE LA PRÒTESI. — La principal característica de la pròtesi de Monk és el fet de presentar un cap articulat inluxable, amb una copa acetabular la superfície externa de la qual pot ésser tova o dura (fig. 1). El cap central esfèric té un diàmetre de 25 mm i s'articula amb la copa acetabular que és 9 mm més gran que un hemisferi. El diàmetre extern total de la pròtesi oscilla entre els 41 i els 57 mm, cosa que permet de disposar d'un nombre suficient de models per cobrir les necessitats.

---

* Sessió del dia 23 de novembre de 1978.



FIG. 1. — Detall del cap central de la pròtesi i de la copa acetabular.

Presenta dos tipus de tija, una de Thompson típica per cementar i una altra d'Austin Moore que té la característica de disposar d'una aleta estesa al llarg de la seva part súpero-externa per tal d'evitar les rotacions de la tija en la diàfisi femoral. Aquesta característica no es presenta en la pròtesi de prova per tal d'evitar l'extirpació d'os necessari per a assentar fermament la pròtesi.

PARTICULARITATS DE LA TÈCNICA QUIRÚRGICA. — La instal·lació del pacient i la via d'abordatge (via pòstero-externa de Moore) són les habitualment usades per a la implantació d'una endopròtesi.

Existeixen detalls d'instrumentació que faciliten la intervenció: aparells mesuradors per a obtenir el diàmetre del cap femoral extret i triar la mida de la pròtesi adequada; unes pròtesis de prova, en les dues modalitats Austin Moore i Thompson, amb un joc de caps recanviables que permeten de realitzar una prova abans de col·locar la pròtesi definitiva; les raspes són colzades per tal de no danyar les

estructures musculars durant la seva utilització; l'impactor no es recolza sobre el cap pròpiament dit, sinó sobre la part posterior del recolzament de la pròtesi, amb la qual cosa se n'evita el deteriorament i se'n facilita la correcta col·locació; i el «calçador», molt útil en les maniobres de reducció un cop col·locada la pròtesi.

CASUÍSTICA. — S'han revisat per a aquesta comunicació un total de 17 pacients intervinguts a l'Hospital Comarcal de Martorell i a l'Hospital de San Rafael, als quals els fou col·locada una pròtesi de Monk. La distribució per sexes era de 13 dones (77 %) i 4 homes (23 %). En 9 casos l'anca afectada va ser la dreta, i en 8 casos l'esquerra. La indicació de la implantació fou deguda en 15 ocasions a una fractura subcapital (Figs. 2 i 3); l'edat mitjana dels pacients era de 70 anys, i en molts d'ells existia un grau de marcada osteoporosi. En dues ocasions es tractava d'una necrosi idiopàtica de cap femoral.

FIG. 2. — Fractura subcapital del coll del fèmur.

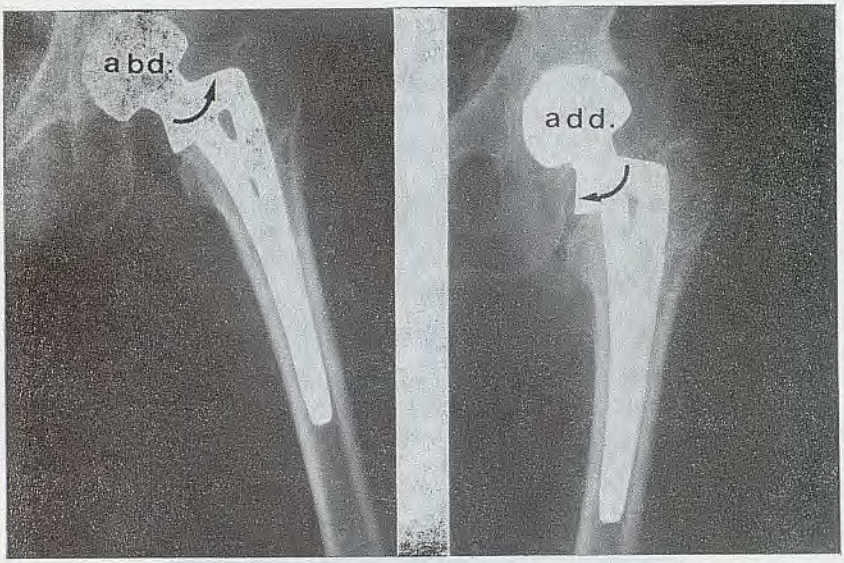

FIG. 3. — Pròtesi collocada. Radiografies en abducció i adducció en les quals es demostra que gran part del moviment articular es realitza entre els elements de la porció cefàlica de la pròtesi.

Un cas va éser el d'una pacient de 62 anys a la qual li fou practicada una intervenció a l'anca de tipus conservador per mitjà de la collocació d'un empelt de peroné i a l'altra anca fou collocada una pròtesi de Monk (Fig. 4). El segons cas va ser el d'un pacient de 34 anys amb una afecció unilateral severa.

En els 16 casos s'aplicà una pròtesi amb tija tipus Austin Moore i en 1 cas tipus Thompson. Els diàmetres utilitzats foren de 41 mm en 6 ocasions, de 43 mm en 3, de 44 mm en 4, de 47 mm en 2, i de 49 mm i 52 mm en 1. En tots els casos es tractava del model de cap dur.

En alguns dels pacients intervinguts es practicà un estudi cineradiològic, i es va poder comprovar que 2/3 de la mobilitat de l'anca es realitzava entre la copa acetabular i el nucli central del cap, i que solament es modificava la posició de la copa acetabular quan s'arribava als valors màxims de l'arc de moviment articular.

COMPLICACIONS. — No ha existit problemes derivats de la pròtesi pròpiament dita. En 1 cas es produí una fissura de la cortical interna del fèmur a causa d'un error de tècnica quirúrgica que consolidà sense

més complicacions. En un altre cas, la tija tipus Austin Moore presentava, un cop collocada, falta de sensibilitat, raó per la qual va ser canviada per una de Thompson cementada.

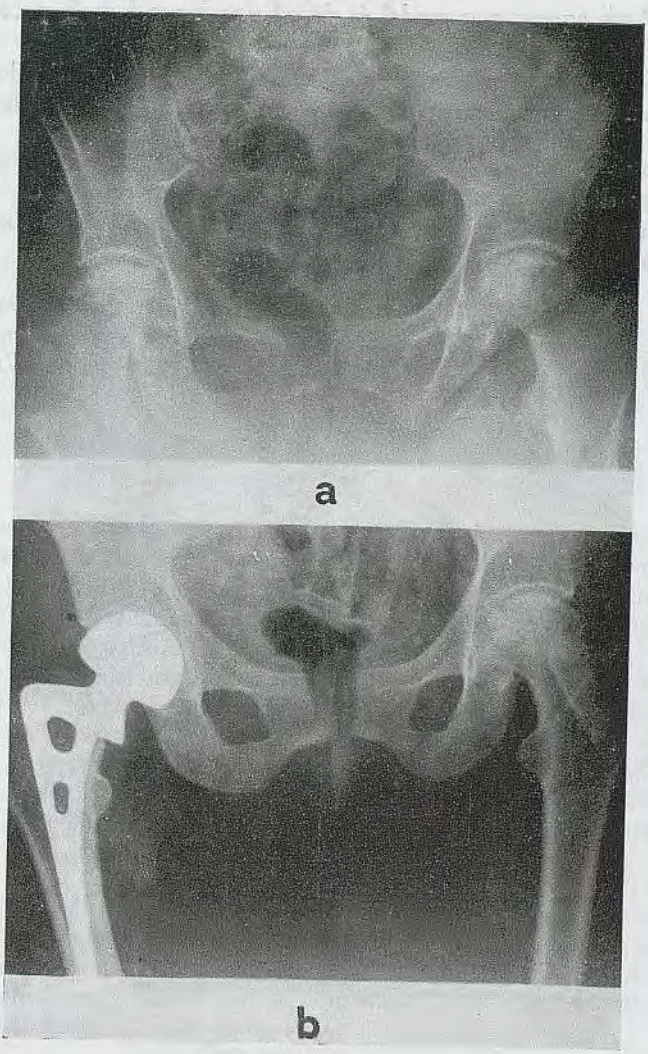

FIG. 4. — Necrosi idiopàtica bilateral de cap de fèmur. *a*) Preoperatori, *b*) Postoperatori. En una anca s'ha collocat un empelt de peroné i en l'altra una pròtesi de Monk.

CONCLUSIONS. — A causa del poc temps transcorregut des de l'aplicació d'aquestes pròtesis i de l'escàs nombre de pacients intervinguts, no podem lògicament establir unes conclusions definitives. Tanmateix, sobre els clàssics models d'endopròtesis, la de Monk presenta el següents avantatges:

1) Amb aquest nou model és difícil una luxació de la pròtesi.
2) És menor l'erosió de la cavitat cotiloïdal.

Aquestes raons fan especialment indicat aquest tipus d'endopròtesi i permeten d'altra banda de rebaixar la indicació del límit d'edat.

RESUM. — En aquesta comunicació, els autors comenten les característiques d'un nou model d'endopròtesi cefàlica (pròtesi de Monk), els seus avantatges i les primeres impressions obtingudes en l'aplicació d'aquesta pròtesi a un grup de 17 pacients.

Hospital de Sant Rafael, Barcelona
Servei de Cirurgia de l'Aparell Locomotor
(Doctor A. VILADOT)