Ecografia toràcica clínica en l'infant amb insuficiència respiratòria aguda: a propòsit de dos casos clínics

Anna Gelman, Luis Renter-Valdovinos, Teresa Gili, Sílvia Sánchez, Josefa Rivera

Unitat de Cures Intensives Pediàtrica. Servei de Pediatria. Parc Taulí Sabadell. Hospital Universitari. Sabadell (Barcelona)

Resum

Introducció. Anomenem ecografia toràcica clínica (ETC) la feta pel metge tractant, al peu del llit del malalt, complementant l'exploració física habitual. L'ETC és una eina que presenta molts avantatges: proporciona autonomia al pediatre, és portàtil, no ionitzant, indolora i poc costosa. Aquesta tècnica no pretén proporcionar un diagnòstic etiològic específic, sinó respondre de manera immediata a preguntes concretes per al maneig precoç de certes patologies pulmonars.

Observació clínica. Es presenten dos casos clínics il·lustrats amb imatges ecogràfiques d'infants amb insuficiència respiratòria aguda (IRA) en què l'ETC va ser molt útil per al diagnòstic i el maneig precoços, i va evitar, a més a més, la realització de múltiples radiografies.

Comentaris. El pediatre de l'àmbit d'urgències o crítics hauria de formar-se en ETC, ja que és una eina diagnòstica molt rendible en quadres tan freqüents com l'IRA on, a més a més, té una corba d'aprenentatge curta.

Paraules clau: *Ecografia. Sistemes d'atenció de punt. Tòrax. Malalties respiratòries. Pediatria.*

Ecografía torácica clínica en el niño con insuficiencia respiratoria aguda

Introducción. Llamamos ecografía torácica clínica (ETC) a aquella realizada por el médico tratante, a pie de cama del enfermo, complementando así la exploración física habitual. La ETC es una herramienta que presenta numerosas ventajas: proporciona autonomía al pediatra, es portátil, no ionizante, indolora y poco costosa. Esta técnica no pretende proporcionar un diagnóstico etiológico específico, sino responder de manera inmediata a preguntas concretas para manejar precozmente ciertas patologías pulmonares.

Observación clínica. Se presentan dos casos clínicos ilustrados con imágenes ecográficas de niños con insuficiencia respiratoria aguda (IRA) en los que la ETC fue muy útil para su diagnóstico y manejo precoces evitando, además, la realización de múltiples radiografías.

Comentarios. El pediatra del ámbito de urgencias y críticos debería formarse en ETC, ya que es una herramienta muy rentable en cuadros tan frecuentes como la IRA donde, además, tiene una curva de aprendizaje corta.

Palabras clave: *Ecografía. Sistemas de atención de punto. Tórax. Enfermedades respiratorias. Pediatría.*

Bedside chest ultrasound in children with acute respiratory distress

Introduction. The term bedside chest ultrasound (BCU) refers to the ultrasound performed by the treating physician at the bedside of the patient, complementing routine physical examination. The BCU has many advantages; it provides autonomy to the pediatrician, and it is portable, non-ionizing, painless, and inexpensive. This technique is not intended to provide specific etiologic diagnosis but to respond rapidly to specific questions for early management of certain respiratory conditions.

Clinical observation. We present two cases of children with acute respiratory failure in whom the BCU was useful for early diagnosis and management, while avoiding repeated exposure to ionizing radiation.

Comments. Emergency and critical care pediatricians should be trained in performing BCU, as it is a very effective diagnostic tool in cases of acute respiratory distress.

Key words: *Ultrasonography. Bedside testing. Chest. Respiratory tract diseases. Pediatrics.*

Introducció

El desenvolupament de l'ecografia pulmonar és relativament recent. Tradicionalment se n'havia limitat l'ús a l'avaluació de l'embassament pleural, però estudis recents demostren la seva alta rendibilitat en altres patologies. La majoria dels avenços en aquest camp són deguts a les investigacions, a partir dels anys noranta, de Daniel Lichtenstein. Segons el seu treball, davant d'un quadre d'insuficiència respiratòria aguda (IRA) es pot identificar el patró causant subjacent (broncospasme, edema, pneumotòrax, pneumònia o tromboembolisme pulmonar) amb l'ecografia toràcica clínica (ETC) amb una sensibilitat i especificitat que oscil·len entre el 81% i el 100% [1]. Tot i que aquest treball està fet en adults, s'ha vist que, ecogràficament, el pulmó de l'infant és com el de l'adult; l'ETC és similar en pediatria i neonatologia [2-3].

L'ETC es presenta com una eina ràpida, autònoma i innòcua que pot ajudar en el diagnòstic i el maneig de

Premi a la millor presentació feta per resident R3, R4 o R5 en la XXI Reunió de la Societat Catalana de Pediatria (Manresa, maig 2015)

Correspondència: *Luis Renter-Valdovinos*
UCIP. Servei de Pediatria. Hospital Parc Taulí
Parc Taulí 1, 08208. Sabadell, Barcelona
lrenter@tauli.cat

Treball rebut: 21.10.2015
Treball acceptat: 09.05.2016

Gelman A, Renter-Valdovinos L, Gili T, Sánchez S, Rivera J.
Ecografia toràcica clínica en l'infant amb insuficiència respiratòria aguda: a propòsit de dos casos clínics.
Pediatr Catalana. 2017;77(1):33-5.

l'infant amb IRA i evitar, a més a més, la realització de múltiples radiografies.

Observació clínica

Cas 1

Pacient de 2 mesos de vida sense antecedents patològics d'interès, ingressat per bronquiolitis aguda amb IRA a la Unitat de Cures Intensives Pediàtriques. Requereix suport amb ventilació no invasiva (Modalitat BiPAP, EPAP 6, IPAP 12, FiO_2 0.35). Presenta empitjorament brusc amb dessaturació i hipotensió arterial. L'exploració física mostra tiratge universal i hipofonesi a l'hemitòrax dret.

L'ETC feta immediatament mostra en mode M nova aparició de patró lineal en tota la imatge, corresponent al signe del codi de barres (Fig. 1), compatible, juntament amb la resta de la semiologia del malalt, amb pneumotòrax.

Fig. 1. Ecografia pulmonar en pla longitudinal i en mode M: s'observa patró lineal en tota la imatge, corresponent al signe del codi de barres, suggestiu de pneumotòrax.

Davant de diagnòstic de pneumotòrax, es procedeix al drenatge, amb millora immediata de la clínica del pacient. La resolució es confirma amb ETC.

Cas 2

Pacient de 3 anys amb tos, febre alta i dificultat respiratòria d'inici fa 48 hores. En l'exploració física destaca gemec respiratori, auscultació amb crepitants i hipofonesi a l'hemitòrax dret. L'ETC mostra parènquima pulmonar heterogeni i hepatitzat (signe del teixit aparent), suggestiu en el context clínic del pacient de pneumònia; a més a més, s'observa una àrea anecoica adjacent en forma de quadrilàter, d'1,5 cm de gruix, delimitada per pleura parietal, pleura visceral i dues ombres acústiques de les costelles (signe del quadrilàter), compatible amb embassament pleural (Fig. 2).

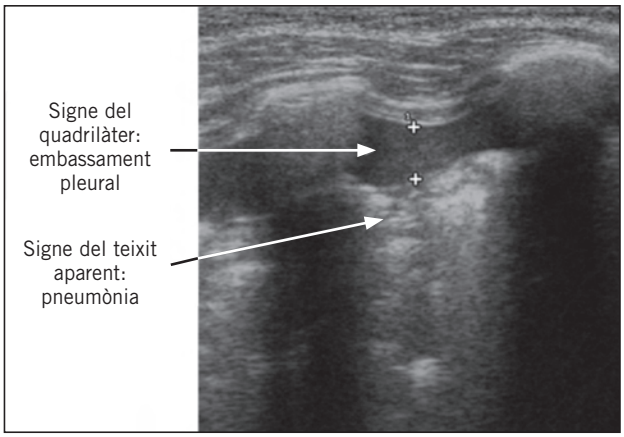

Fig. 2. Ecografia pulmonar en pla longitudinal i en mode 2D: s'observa parènquima pulmonar heterogeni i hepatitzat (signe del teixit aparent) suggestiu de pneumònia i àrea anecoica adjacent en forma de quadrilàter (signe del quadrilàter), compatible amb embassament pleural.

Davant de diagnòstic de pneumònia amb embassament pleural, es fa una toracocentesi diagnòstica i es col·loca un drenatge pleural al punt de màxim gruix pleural vist per ecografia. Els procediments es fan sense incidències i tenen bona evolució. El cultiu del líquid pleural és positiu per pneumococ.

Discussió

Anomenem ETC l'ecografia feta pel metge tractant, al peu del llit del malalt, complementant l'exploració física habitual. Val a dir que l'ETC no pretén proporcionar un diagnòstic etiològic específic, sinó respondre de manera immediata a preguntes concretes (té un pneumotòrax? té un embassament? té una condensació? té un patró intersticial?), i permet un maneig precoç de certes patologies pulmonars.

Per identificar la patologia, primer hem de conèixer la imatge ecogràfica del pulmó del nen sa:

– En mode 2D i amb la sonda en sentit longitudinal, la imatge resultant mostra les costelles i les ombres acústiques de les costelles. Entre elles es visualitza una línia horitzontal hiperecogènica característica: la línia pleural. Per sobre d'aquesta hi trobarem el teixit cel·lular subcutani i la capa muscular, i per sota les línies A, produïdes per un artefacte de reverberació de la pleura en el pulmó normalment airejat. Les línies A són horitzontals, hiperecogèniques, similars a la línia pleural, i es repeteixen paral·leles i equidistants fins al final de la pantalla [4]. En el pulmó sa també podem trobar línies B en poca quantitat (la presència de més de 2 línies B en un espai intercostal serà patològica), generades per elements amb gran diferència d'impedància acústica (líquid-aire) en relació amb estructures veïnes. Les línies B són perpendiculars a la línia pleural, esborren les línies A i arriben fins al final de la pantalla [5] (Fig. 3).

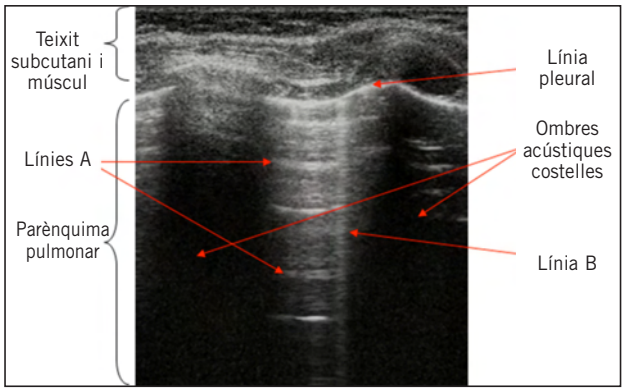

Fig. 3. Ecografia pulmonar normal en pla longitudinal i en mode 2D.

– En mode M, també amb la sonda en sentit longitudinal, el pulmó sa presenta un aspecte característic que dóna lloc al *signe de la riba del mar*, on les estructures immòbils superiors a la pleura formen un patró lineal que correspondria al mar i, per sota de la línia pleural, el moviment constant de la pleura parietal contra la visceral dóna lloc a un patró granular que recorda la sorra [4] (Fig. 4).



Fig. 4. Ecografia pulmonar normal en pla longitudinal i en mode M.

L'ETC s'està convertint en un recurs nou i fiable [1], amb un gran potencial en mà del metge tractant del pacient, que pot corelacionar els resultats amb la clínica. Així doncs, es presenta com una extensió de l'exploració física habitual del malalt, amb la possibilitat de repetir-la tantes vegades com calgui; així permet avaluar la resposta a tractaments.

Els seus avantatges principals són la rapidesa en situacions de risc vital, l'autonomia que dóna al clínic i la seguretat per al pacient, ja que evita la irradiació.

Per tot el que s'ha exposat i tenint en compte que l'ETC en els quadres d'IRA anteriorment descrits té una corba d'aprenentatge curta (entre 1 i 2 hores de formació, segons els treballs publicats) [6-7], animem els metges de les àrees d'urgències i crítics a formar-se en ETC i utilitzar-la en benefici dels seus pacients.

Bibliografia

1. Lichtenstein DA, Mezière GA. Relevance of lung ultrasound in the diagnosis of acute respiratory failure: the BLUE protocol. Chest. 2008;134(1):117-25.
2. Volpicellli G, Elbarbary M, Blaivas M, Lichtenstein DA, Mathis G, Kirkpatrick AW, et al. International Liaison Committee on Lung Ultrasound (ILC-LUS) for International Consensus Conference on Lung Ultrasound (ICC-LUS). International evidence-based recommendations for point-of-care lung ultrasound. Intensive Care Med. 2012;38(4):577-91.
3. Riu B, Ruiz J, Mari A, Silva S. Apport de l'échographie pleuropulmonaire en pédiatrie. Ann Fr Anesth Reanim. 2013;32(12):e219-23.
4. Nalos M, Kot M, McLean AS, Lichtenstein DA. Bedside lung ultrasound in the care of the critically ill. Curr Respir Med Rev. 2010;6(4):271-8.
5. Soldati G, Copetti R, Sher S. Sonographic interstitial syndrome: the sound of lung water. J Ultrasound Med. 2009;28(2):163-74.
6. Sanchez-de-Toledo J, Renter-Valdovinos L, Esteves M, Fonseca C, Villaverde I, Rosal M. Teaching chest ultrasound in an experimental porcine model. Pediatr Emerg Care. 2016;32(11):768-72.
7. Shah VP, Tunik MG, Tsung JW. Prospective evaluation of point-of-care ultrasonography for the diagnosis of pneumonia in children and young adults. JAMA Pediatr. 2013;167(2):119-25.