But Soc Cat Pediatr 1994;54: 35-38

Pneumònia per citomegalovirus en un lactant HIV positiu amb hipogammaglobulinèmia

A. Gómez-Papí, E. Mayayo*, X. Allué, RM. Closa

Servei de Pediatria i Anatomia Patològica. Hospital Universitari de Tarragona Joan XXIII

Servei de Pediatria i
** Servei d'Anatomia Patològica*

Resum

Es presenta el cas d'un lactant mascle de 4 mesos d'edat, fill de pares HIV (+) asimptomàtics, que fou admès a la UCIP per dificultat respiratòria. Als 3 mesos de vida s'havia detectat hipogammaglobulinèmia (2.5 g/L; IgG 210 mg/dL) i elevació de les transaminases (ASAT 181 U/L; ALAT 108 U/L). En el moment del seu ingrés presentava una leucositosi amb neutrofília i desviació esquerra, una ASAT de 166 U/L i una ALAT de 136 U/L. L'evolució clínico-radiològica alvèolo-intersticial, sense afectació sistèmica. Els cultius dels rentats broncoalveolars van ser positius a Pseudomona, i la citologia dels escobillats bronquials negativa. La serologia TORCH, el dia del seu ingrés i dos mesos abans, va ser negativa. Malgrat rebre tractament amb ventilació mecànica, antibiòtics d'ampli espectre, cotrimoxazol, gamma globulina intravenosa, etc., va morir 11 dies més tard. L'estudi anatomopatològic va mostrar cossos d'inclusió citomegàlics disseminats per pulmó, fetge i intestí. També es van aïllar Pneumocistis carinii i microabscessos per Psedomona en pulmons. Es tracta d'un dels pocs lactants infectats per VIH amb una pneumopatia per CMV com a primer i únic símptoma de la malaltia. Recomanem que en situacions similars es consideri al CMV com agent infecciós oportunista causant.

Paraules clau: pneumònia, citomegalovirus, hipogammaglobulinèmia.

Resumen

Se presenta el caso de un lactante varón de 4 meses de edad, hijo de padres HIV (+) asintomáticos, que ingresó en la UCIP por dificultad respiratoria. A los 3 meses de vida se le había detectado hipogammaglobulinemia (2.5 g/L; IgG 210 mg/dL) y elevación de las transaminasas (ASAT 181 U/L, ALAT 108 U/L). A su ingreso presentaba leucocitosis con neutrofilia y desviación a la izquierda, ASAT 166 U/L y ALAT 136 U/L. La evolución clínico-radiológica fue rápida hacia insuficiencia respiratoria severa, con patrón radiológico alveolo-intersticial, sin afectación sistémica. Los cultivos de los lavados broncoalveolares fueron positivos a Pseudomona, y la citología de los escobillados bronquiales negativa. La serología TORCH, a su ingreso y dos meses antes, resultó negativa. Pese al tratamiento con ventilación mecánica, antibióticos de amplio espectro, cotrimoxazol y gammaglobulinas intravenosas, falleció 11 días más tarde. El estudio anatomopatológico mostró cuerpos de inclusión citomegálicos diseminados por pulmón, hígado e intestino. También se aisló Pneumocistis carinii y microabscesos de Pseudomona en pulmón. Se trata de uno de los pocos lactantes infectados por el VIH con una neumopatía por CMV como primer y único síntoma de su enfermedad. Recomendamos que en situaciones similares se piense en el CMV como agente infeccioso causal oportunista.

Palabras clave: Neumonía, citomegalovirus, hipogammaglobulinemia.

Correspondència:

Dr. A. Gómez-Papí
Hospital Universitari de Tarragona Joan XXIII
C/ Dr. Mallafré Guasch, 4
43007 Tarragona

Treball rebut: 9.12.1992.
Treball acceptat: 06.07.1993.

Summary

We present a 4-month old infant with asymptomatic HIV-positive parents who was admitted at our hospital due to respiratory distress. At the age of 3 months, hypogammaglobulinemia (2.5 g/L; Ig G 210 mg/dL) and increased transaminases (ASAT 181 U/L, ALAT 108 U/L) were detected. On admission, he presented leukocytosis with neutrophilia, ASAT 166 U/L and ALAT 136 U/L. The clinic-radiological picture quickly evolved to a severe respiratory insufficiency with an alveolo-interstitial x-ray pattern. Cultures of material obtained from bronchoalveolar lavage were positive to Pseudomona and cytology from bronchial brushing was negative. TORCH serology was negative both, at admission and two months before. Despite treatment with mechanic ventilation, wide spectrum antimicrobials, cotrimoxazole and intravenous gammaglobulins, the patient died 11 days later. The anatomopatological study showed cytomegalic inclussions disseminated through the lungs, liver and intestines inadittion, Pneumocystis carinii and Pseudomona microabscesses were detected in lungs. This represents one of the few infants with AIDS having a CMV pneumopathy as the first and only symptom of his illness. CMV oportunistic infection should be excluded in similar situations.

Key words: Pneumonia, cytomegalovirus, hypogammaglobulinemia.

Introducció

La incidència de la síndrome d'immunodeficiència adquirida (SIDA) està augmentant a Espanya en els últims anys. La majoria dels pacients descrits, com passa a la resta d'Europa, corresponen a addictes a drogues intravenoses per via parenteral (67%) [1]. Gran part de les infeccions HIV pediàtriques es produeixen per transmissió vertical i Espanya és el tercer país d'Europa en relació amb el nombre de casos descrits per mitjà d'aquesta via [2]. La incidència general de la SIDA per transmissió vertical és entre el 12 i 25% segons diferents sèries [3]; en la nostra sèrie és del 12% (dades no publicades).

La sobreinfecció pulmonar en nens amb infecció HIV és freqüent i els bacteris encapsulats i gèrmens oportunistes en són els agents causants més habituals. Pneumònies per *Pneumocystis carinii, Mycobacterium avium* i càndides es descriuen freqüentment. El citomegalovirus (CMV) pot produir malalties sistèmiques o pulmonars i, sovint, coexisteix amb el *Pneumocystis carinii* en les pneumònies [4]. El CMV mai no ha estat aïllat com a únic agent etiològic causal [5]. Es presenta el cas d'un lactant HIV positiu la malaltia del qual va debutar per una pneumònia per CMV.

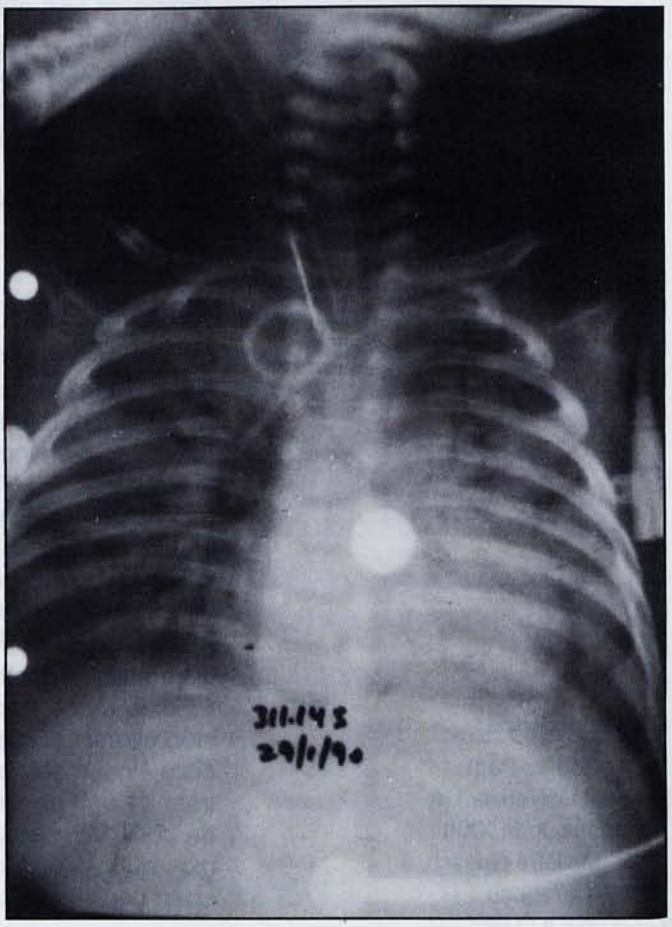

Fig. 1. Radiografia de tòrax: patró alvèolo-intersticial disseminat.

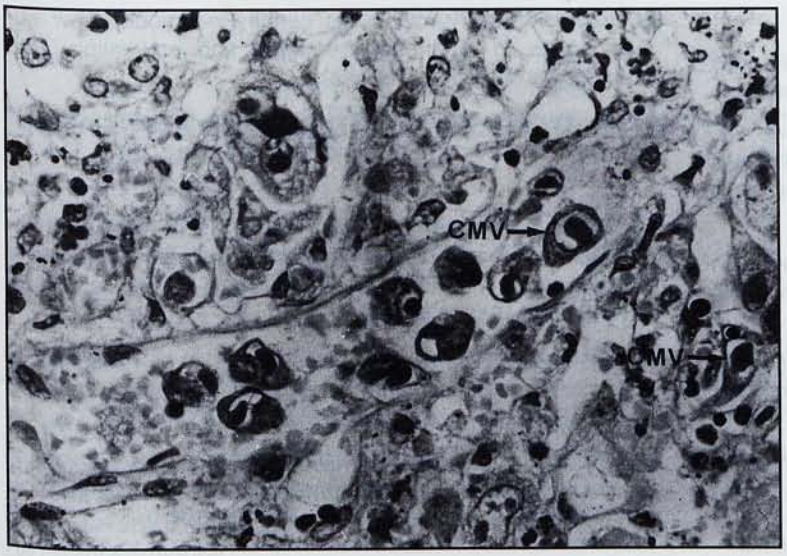

Fig. 2. Cossos d'inclusió disseminats per tot el pulmó. (H-E: X400).

Cas clínic

Lactant mascle de quatre mesos de vida, fill de mare HIV positiva asimptomàtica i pare també HIV positiu asimptomàtic ex-addicte a drogues per via parenteral, que fou admès a la Unitat de Cures Intensives Pediàtriques per dificultat respiratòria. El lactant havia estat controlat a la policlínica de malalties infeccioses pediàtriques per ser HIV positiu, i s'havia detectat al tercer mes hipogammaglobulinèmia (2.5 g/L), amb xifres d'IgG 210 mg/dL, IgA 17 mg/dL i IgM 26 mg/dL, i una lleugera elevació de les transaminases (AST: 181 U/L; ALT: 108 U/L).

En el moment del seu ingrés l'hemograma va mostrar Htc 28%, Hb 8.7 g/dL, leucòcits 17.000 mm^3 amb 1 mielòcit / 26 bandes / 57 segmentats / 16 limfòcits, i s'aprecia un discret augment de les transaminases: AST 166 U/L i ALT 136 U/L. L'evolució clínico-radiològica va ser ràpida cap a una insuficiència respiratòria important, amb l'aparició d'un patró alvèolo-intersticial disseminat (Fig. 1), sense afectació sistemàtica. Els cultius bacterians van ser negatius; els cultius dels rentats broncoalveolars no broncoscòpics van ser positius a Pseudomona aeuroginosa; la citologia dels rentats bronquials va ser negativa. [2] Els estudis serològics van mostrar: Toxoplasma < 10 U arb.; rubèola < 8 U arb.; CMV < 20 U arb.; Herpes < 8 U arb. (dos mesos abans i el dia del seu ingrés). Malgrat rebre tractament amb ventilació mecànica, antibiòtics d'ampli espectre (cefotaxima i tobramicina), cotrimoxazole, gammaglobulina intravenosa, etc., va morir 11 dies més tard.

L'estudi anatomopatològic va mostrar cossos d'in-clusió citomegàlics disseminats per ambdós pulmons (Fig. 2), fetge i intestí. També es van aïllar *Pneumocystis carinii* i microabscessos per pseudomones en pulmons.

Discussió

El nostre lactant va patir una infecció sistèmica per CMV que es va manifestar amb símptomes respiratoris aïllats.

El pacient tenia quatre mesos, i per això els seus tests HIV positius no eren diagnòstics. La hipogammaglobulinèmia podia ser transitòria i l'elevació de les transaminases (hepatitis) podia ser deguda a altres virus de transmissió vertical. La infecció per CMV va ser la primera manifestació de la seva infecció HIV. Quan un nen HIV positiu presenta símptomes respiratoris i la radiografia de tòrax mostra un patró alvèolo-intersticial difús han de ser tinguts en compte diferents agents causants: *Pneumocystis carinii,* CMV, *Mycobacterium avium,* virus d'Epstein Barr, i pneumònia intersticial limfoide [6]. Nosaltres vam realitzar rentats bronco-alveolars no broncoscòpics, mètode sensible i un dels més específics per a l'aïllament de *Pneumocystis carinii* [7], i immediatament vam començar tractament amb cotrimoxazole per l'alta possibilitat d'infecció ocasionada per aquest agent. Ni en el primer dels rentats bronco-alveolars ni tampoc en els següents no es va aïllar *Pneumocystis carinii*, fet que no s'hauria d'atribuir al tractament amb cotrimoxazole [4]. Desafortunadament, per la ràpida evolució, va ser impossible realitzar una biòpsia pulmonar.

La pneumònia per CMV i la insuficiència respiratòria es descriuen ocasionalment en nens amb infecció per HIV [8, 9]. El diagnòstic de malaltia per CMV requereix la confirmació per un cultiu viral o la certificació d'un augment del títol d'anticossos sèrics [5]. En aquest cas, els valors de la IgG anti-CMV es van mantenir estables, fet que es pot explicar per la hipogammaglobulinèmia que presentava. La malaltia per CMV és generalment disseminada en el moment en què es fa el diagnòstic i es presenta amb febre, pèrdua de pes i diarrea [5]. Janner [10] va descriure un lactant clínicament similar amb una sèpsia per CMV que es va presentar amb insuficiència respiratòria, però que tenia immunodeficiència combinada.

El cas que aquí presentem és un dels pocs lactants infectats per HIV amb una pneumopatia per CMV com a primer i únic símptoma de la seva malaltia. En situacions similars, recomanem considerar el CMV com a agent infecciós oportunista causant.

Bibliografia

1. Boletín Epidemiológico Semanal Núm. 1.866. 1991. Instituto de Salud Carlos III. Centro Nacional de Epidemiología. Ministeri de Sanitat i Consum.
2. Boletín Epidemiológico Semanal Núm. 1.852. 1991. Instituto de Salud Carlos III. Centro Nacional de Epidemiología. Ministeri de Sanitat i Consum.
3. Canosa CA, Delgado A, García F, et al. Infección por el virus de la inmunodeficiencia humana. Encuesta multicéntrica española. An Esp Pediatr 1991; 34: 425-435.
4. Cunningham SJ, Crais EF, Bernstein LJ. Evaluating the HIV-infected child with pulmonary signs and symptoms. Ped Emerg Care 1991; 7: 32-37.
5. Burroughs MH, Edelson PJ. Medical care of the HIV-infected child. Ped Clin North Am 1991; 38: 45-67.
6. Hughes WT. Pneumocystis carinii Pneumonia: new approaches to diagnosis, treatment and prevention. Ped Infect Dis J 1991; 10: 391-399.
7. Hauger SW. Approach to the pediatric patient with HIV infection and pulmonary symptoms. J Pediatr 1991; 119(S): S25-S33.
8. Vernon D, Holzman B, Lewis P, et al. Respiratory failure in children with acquired immunodeficiency syndrome and adquired immunodeficiency syndrome-related comples. Pediatrics 1988; 82: 233.
9. Krasinski K, Borkowsky W, Holzman R, et al. Prognosis of human immunodeficiency virus infection in infants and children. Pediatr Infect Dis J 1989; 8: 216-220.
10. Janner D. Interstitial pneumonia and respiratory failure in a nine-week-old infant. Pediatr Infect Dis J 1991; 10: 255.

Gómez-Papí A, Mayayo E, Allué X, Closa RM. Pneumònia per citomegalovirus en un lactant HIV positiu amb hipogammaglobulinèmia. But Soc Cat Pediatr 1994; 54: 35-38.