

Descripción anatómica del cráneo del gato*

Manuel Saldivia Paredes¹ / Maira Delgado Gutiérrez² / Arturo Droppelmann Delgado³ /
Mauro Ballesteros⁴ / Miguel Reyes⁵ / Victoria Sandoval⁶

Resumen

Este artículo tiene como propósito hacer un estudio descriptivo de las estructuras anatómicas del cráneo del gato doméstico (*Felis catus*). El cráneo, que deriva del griego *kranos*, “casco” o “yelmo”, es una estructura de vital importancia en todo ser vivo vertebrado, debido a que en ella se aloja el encéfalo y los órganos de los sentidos, y es la entrada de órganos que conforman el aparato digestivo y respiratorio. El cráneo está conformado por una variedad de huesos que están fusionados o articulados entre sí y forman el esplanocráneo y neurocráneo. No es mucha la literatura anatómica que existe en relación con el gato, a diferencia de lo que ocurre en caninos; por esta razón, una descripción en detalle de los segmentos óseos del esplanocráneo y neurocráneo es un inicio a la profundización anatómica de esta especie.

Palabras clave: cráneo, neurocráneo, esplanocráneo, descripción anatómica

* Artículo de revisión.

1 Médico veterinario. MSc. Facultad de Recursos Naturales, Escuela de Medicina Veterinaria, Universidad Santo Tomás, Chile.

✉ vetmanuelch@hotmail.com

2 Estudiante, Universidad Santo Tomás, Chile.

3 Estudiante, Universidad Santo Tomás, Chile.

4 Estudiante, Universidad Santo Tomás, Chile.

5 Estudiante, Universidad Santo Tomás, Chile.

6 Estudiante, Universidad Santo Tomás, Chile.

Cómo citar este artículo: Saldivia Paredes M, Delgado Gutiérrez M, Droppelmann Delgado A, Ballesteros M, Reyes M, Sandoval V. Descripción anatómica del cráneo del gato. Rev Med Vet. 2020;(40):17-34. <https://doi.org/10.19052/mv.vol1.iss40.3>

Anatomic Description of the Cat Skull

Abstract

This article aims to develop a descriptive study of the skull anatomic structures in home cats (*Felis catus*). The cranium –from the Greek *kranos*, “helmet” or “hood”– is a vital structure for every vertebrate living being because it provides the lodge to the encephalon and senses. It also provides the entrance organs to both the digestive and respiratory systems. The cranium is formed by an assortment of bones articulated or joined together thus forming the splanchnocranium and the neurocranium. There is not too much anatomic literature on the cat anatomy, unlike the canines. Therefore, a detailed description of the bone segments in the splanchnocranium and neurocranium is the starting point for an in-depth anatomic study of this species.

Keywords: skull, neuro-skull, splanchnocranium, anatomic description

INTRODUCCIÓN

El cráneo del gato doméstico (*Felis catus*) es uno de los segmentos óseos menos descritos en la literatura anatómica veterinaria actual. Esto se debe a que la literatura actual se ha centrado mayoritariamente en el perro doméstico (*Canis lupus familiaris*) y estos estudios se extrapolan al gato. Sin embargo, al momento de estudiar esta estructura ósea *in situ* surgen confusiones, debido a que algunas estructuras, aunque son morfológicamente similares a las del cráneo del perro doméstico, pueden variar. También pueden existir variaciones en la morfología del cráneo entre razas de gatos; por ejemplo, el del gato siamés es dolicocefalo y el del gato persa, braquicefalo.

El cráneo proporciona un medio de protección al encefalo y a órganos sensoriales especiales (vista, olfato, oído, equilibrio y gusto), las aberturas para el paso de aire y de los alimentos, y la arcada superior e inferior (maxilar, mandíbula), incluidos los dientes de la masticación (1). Por esto, la descripción del cráneo no es tan solo de importancia en el saber del médico veterinario, sino también relevancia clínica, por ejemplo, en el momento de interpretar una placa radiográfica o una exploración física a esta estructura en cuestión.

Este trabajo consiste en la descripción anatómica del esplanocráneo (huesos faciales) y el neurocráneo (huesos craneales), haciendo énfasis topográfico en la composición del cráneo, conformación y detalle de las estructuras, y una pequeña mención en comparación con algunos animales domésticos.

MATERIALES Y MÉTODOS

En el presente estudio, se seleccionaron cinco cráneos mesocéfálicos de la especie *Felis catus*, de los cuales dos eran de ejemplares machos adultos y tres, de ejemplares hembras adultas, todos mayores de 6 años. Estas piezas anatómicas fueron preparadas el año 2018 mediante osteotecnica, en la unidad de anatomía veterinaria de la Universidad Santo Tomás (UST) sede Puerto Montt, Chile.

El método de estudio que se utilizó fue de tipo descriptivo-cualitativo. En este sentido, el estudio comenzó con una caracterización topográfica de la cabeza de esta especie, a partir de lo cual se pudieron separar los segmentos del neurocráneo y del esplanocráneo. Para el desarrollo de la descripción fue necesaria la utilización de vistas y planos de observación, topografía, disposición espacial, relaciones adyacentes y nombres. Para todo ello, se tuvo en cuenta la Nomenclatura Anatómica Veterinaria.

Los resultados del presente estudio fueron analizados y discutidos bajo los criterios de presencia o ausencia de una estructura ósea, a partir de la comparación de cráneos mesocéfálicos de la especie *Canis lupus familiaris*, cuya información fue recaudada mediante literatura referenciada.

A un cráneo del espécimen adulto hembra se le realizó la separación de los segmentos óseos de manera física, lo que permitió analizar los huesos de una forma aislada. Mediante la implementación de instrumentos de disección, se procedió a extraer el hueso interparietal y ambos huesos parietales insertando el instrumento de disección en la sutura coronóidea, lambdoidea y sagital, y dando pequeños golpes con un mazo de goma. Utilizamos este método sencillo y rápido, ya que, como se describe más adelante, a diferencia de los demás animales, en el gato no existe una fusión total de estos segmentos óseos. Esto se realizó para una mejor evaluación y observación del endocráneo, con el fin de instruir al lector. Los demás cráneos se mantuvieron intactos para su estudio.

En cuanto al origen e inserción de músculos que aludimos en este documento, esta información se basó en los estudios que se reflejan en la literatura consultada, y son mencionados para dar a conocer la función y relación del segmento óseo con el músculo nombrado.

Se realizaron registros fotográficos mediante una cámara digital Canon PowerShot modelo SX530 HS, resolución 16 Mpx[®]. Para la edición de estas fotos se utilizó el programa Adobe Lightroom for iPad y su rotulación se elaboró

con el programa Microsoft Word. Ambos *softwares* fueron accionados en un equipo iPad modelo A1893®.

Por su parte, la anatomía del cráneo de la especie *F. catus* se describió con bibliografía enfocada en la descripción anatómica de la especie *Canis lupus familiaris*.

La nomenclatura y terminologías utilizadas en el presente estudio se basaron en las normas de la Nómina Anatómica Veterinaria (International Committee on Veterinary Gross Anatomical Nomenclature).

RESULTADOS

Topografía de los huesos del cráneo

Los huesos del cráneo del gato se dividen en dos grandes regiones, neurocráneo (huesos craneales) y esplanocráneo (huesos faciales), los cuales pueden presentar huesos pares e impares. La tabla 1 muestra la subdivisión de estas regiones:

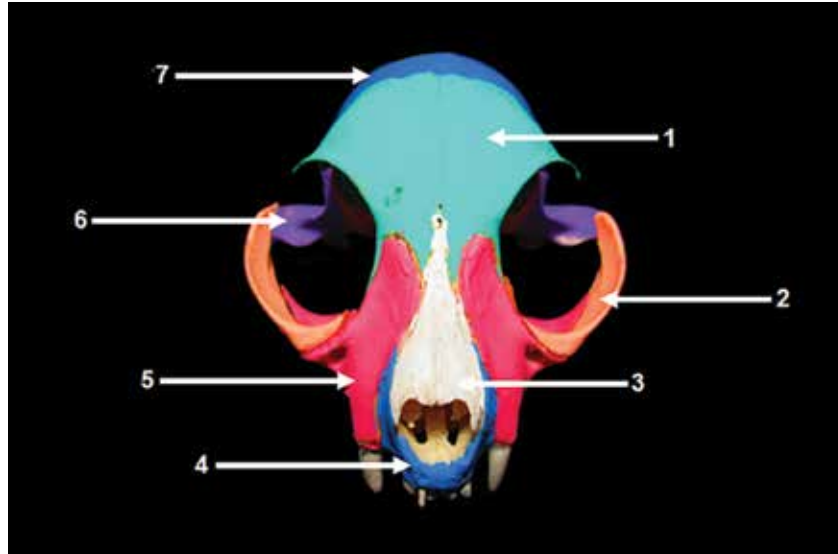
Tabla 1. Distribución de los huesos del cráneo de la especie *Felis catus*

Huesos del neurocráneo		
Pares	Parietal Frontal	Temporal Pterigoides
Impares	Occipital Interparietal Esfenoides	Etmoides Vómer
Huesos del esplanocráneo		
Pares	Incisivo Nasal Maxilar Lagrimal Cigomático	Palatino Mandíbula Hueso hioides

Fuente: elaboración propia.

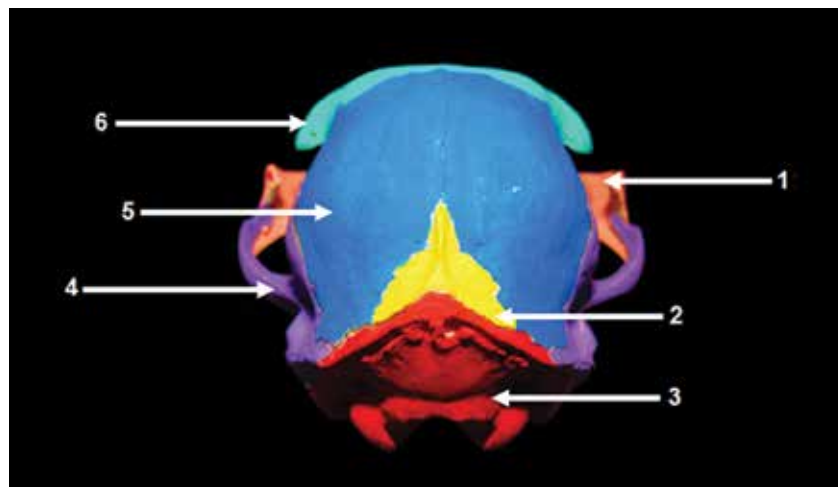
Topográficamente, el cráneo del gato se divide en las regiones que se muestran en las figuras 1-4.

Figura 1. Vista rostral del esqueleto craneal de un ejemplar macho de la especie *Felis catus*. 1: Hueso frontal; 2: hueso cigomático; 3: hueso nasal; 4: hueso incisivo; 5: hueso maxilar; 6: hueso temporal; 7: hueso parietal.



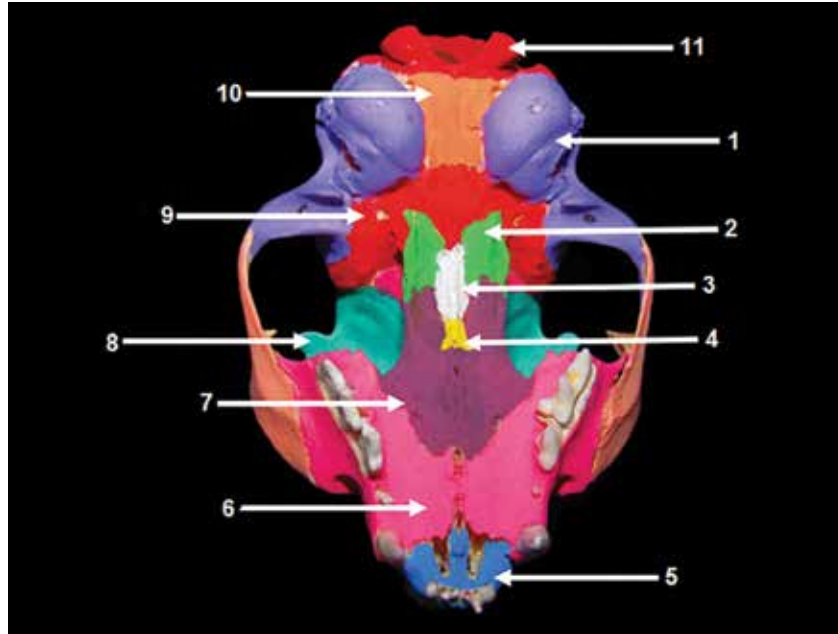
Fuente: unidad de anatomía veterinaria, Universidad Santo Tomás, Chile.

Figura 2. Vista caudal del esqueleto craneal de un ejemplar macho de la especie *Felis catus*. 1: hueso cigomático; 2: hueso interparietal; 3: hueso occipital; 4: hueso temporal; 5: hueso parietal; 6: hueso frontal.



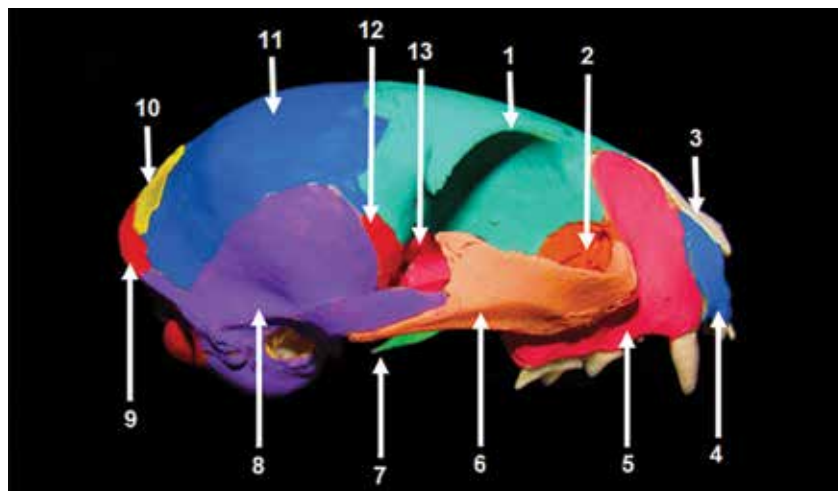
Fuente: unidad de anatomía veterinaria, Universidad Santo Tomás, Chile.

Figura 3. Vista ventral del esqueleto craneal de un ejemplar macho de la especie *Felis catus*. 1: hueso temporal; 2: hueso pterigoideo; 3: hueso etmoides; 4: vómer; 5: hueso incisivo; 6: hueso maxilar; 7: hueso palatino; 8: hueso frontal; 9: hueso basiesfenoides; 10: porción basilar del occipital; 11: hueso occipital.



Fuente: unidad de anatomía veterinaria, Universidad Santo Tomás, Chile.

Figura 4. Vista lateral derecha de esqueleto craneal de un ejemplar macho de la especie *Felis catus*. 1: hueso frontal; 2: hueso lagrimal; 3: hueso nasal; 4: hueso incisivo; 5: hueso maxilar; 6: hueso cigomático; 7: hueso pterigoideo; 8: hueso temporal; 9: hueso occipital; 10: hueso interparietal; 11: hueso parietal; 12: hueso basiesfenoides; 13: hueso preesfenoides.



Fuente: unidad de anatomía veterinaria, Universidad Santo Tomás, Chile.

Neurocráneo

Hueso parietal

Este es uno de los cuatro huesos pares del neurocráneo que proporcionan una protección ósea para el cerebro, cerebelo y tronco encefálico (figura 2). Su cara interna y el hueso occipital forman el tentorio cerebelar óseo (figura 10), que presenta impresiones por las circunvoluciones cerebrales; además existen, surcos para algunas arterias (2). La posición de este hueso es rostral al hueso occipital, caudal al hueso frontal, y limita ventralmente con la porción escamosa del hueso temporal.

Ahora bien, las franjas estrechas de tejido fibroso que unen los huesos planos de la cabeza reciben el nombre de suturas (1). En el hueso parietal se presenta una sutura que lo une con el hueso frontal, denominada sutura coronal; a su vez, otra sutura, la lambdoidea, los une con el hueso interparietal (3) y una tercera sutura, la sagital, une a ambos huesos parietales (figuras 5 y 6) (3).

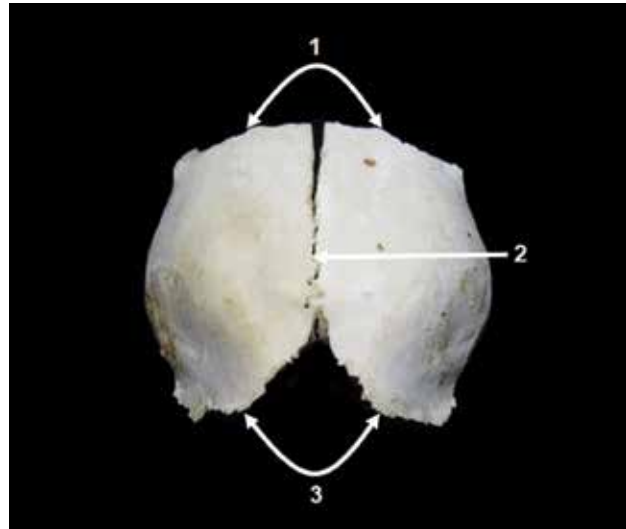
El hueso parietal participa en la formación de una fosa rugosa en la que se origina el músculo temporal: la fosa temporal. En su vista dorsal se identifica la cresta sagital externa, una prolongación ósea que se forma desde el hueso interparietal al occipital. Esta cresta es corta y menos pronunciada en gatos que en perros (4).

Hueso frontal

El hueso frontal forma parte de grupo de huesos pares del neurocráneo (figura 1). Está formado por dos huesos que se unen por la sutura interfrontal (figura 6) y forman el seno frontal (5). Además, el hueso frontal se puede subdividir en: porción escamosa, porción nasal, porción orbitaria.

En la porción escamosa se puede observar el arco superciliar. Este es el borde del hueso frontal que forma la órbita y, en su margen caudal, termina en forma de punta, con lo que se crea el proceso cigomático del frontal. Este proceso ayuda a la formación de la línea temporal, que, a diferencia del perro, en gatos no se continua con la cres-

Figura 5. Vista dorsal de los huesos parietales de un ejemplar hembra de la especie *Felis catus*. 1: sutura coronal; 2: sutura sagital; 3: sutura lambdoidea.



Fuente: unidad de anatomía veterinaria, Universidad Santo Tomás, Chile.

ta sagital, sino que va perdiendo consistencia en el mismo hueso frontal (figura 6).

El proceso cigomático del frontal (figura 6) se une mediante el ligamento orbitario al proceso frontal del cigomático, pero en gatos de avanzada edad esta unión se empieza a osificar. En el hueso frontal del cigomático se puede apreciar una fosa no muy pronunciada, la cual aloja la glándula lagrimal. En caninos domésticos se puede apreciar el agujero supraorbitario en esta porción (1), que en comparación con los felinos domésticos no se pudo demostrar.

La porción orbitaria forma la pared medial de la órbita (1), y limita de craneal a caudal, con el hueso lagrimal, el hueso palatino, el hueso esfenoides y una parte de las alas del hueso basiesfenoides. En la literatura, se describe la ubicación rostródorsal de los agujeros etmoidales al agujero óptico en caninos, pero en gatos, según las muestras utilizadas y la bibliografía documentada, no pudieron ser vistos.

La porción que articula con el hueso nasal es la porción nasal, y los límites de ambos huesos forman una doble u (*w*) (figura 1).

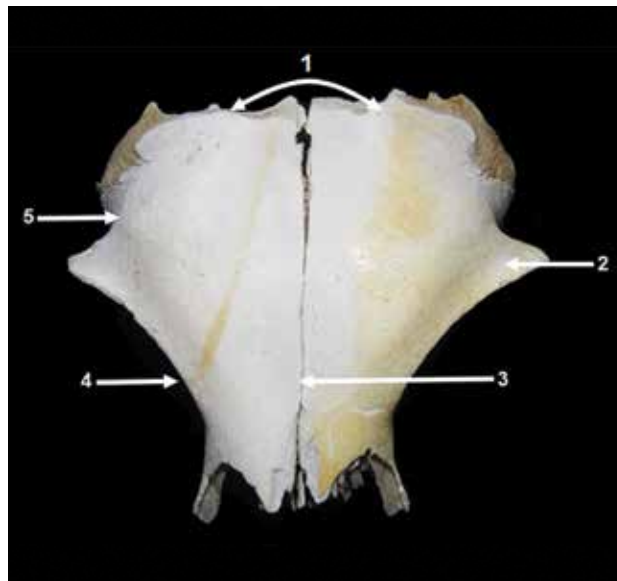
Hueso temporal

El temporal es un hueso par del neurocráneo que se ubica caudolateralmente en el cráneo. Posee tres porciones: petrosa, timpánica y escamosa (1). La porción petrosa se ubica en la cara interna de la cavidad craneana, se articula con el hueso occipital por caudal, y se encuentra situada entre la porción timpánica y escamosa del temporal. Posee una cresta petrosa que emerge hacia la vista dorsal, con la cual se separan las fosas media y caudal de la base de la cavidad craneana.

En el interior de esta porción se encierra el oído interno junto con la cóclea, el vestíbulo y los canales semicirculares (6). Estos se comunican con la cavidad craneana por medio del meato y el poro acústicos internos; a través de este último penetran el par craneal VII (nervio facial) y el VIII (nervio vestibulococlear). La porción petrosa se extiende hacia la superficie del cráneo por caudal para formar el proceso mastoideo, donde se va a insertar el hueso estilohioideo y los tendones de la porción mastoidea del músculo esternocéfálico (7). Este proceso se ubica caudal al meato acústico externo (figura 11), que se encuentra cerrado en el animal vivo por una membrana que separa el oído externo de la cavidad del oído medio (14); entre la bulla timpánica y el proceso mastoideo se encuentra el agujero estilomastoideo, que da paso al par craneal VII.

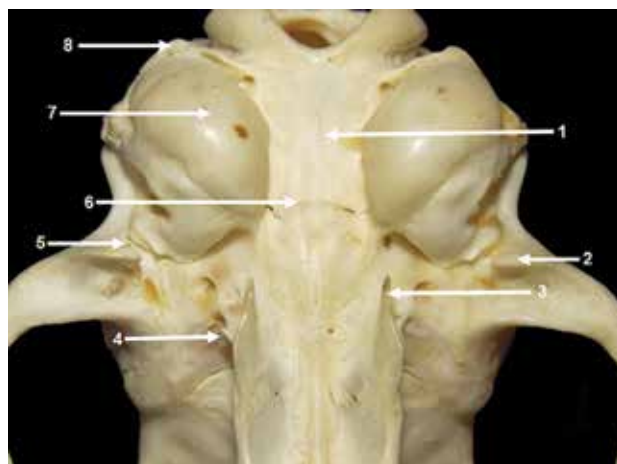
La porción timpánica, a diferencia de la porción petrosa, se encuentra en la cavidad externa de la bóveda craneana, y está representada por una extensión o dilatación ósea bulbosa (8) ventral en la bulla timpánica, que aloja al oído medio (figura 7). Esta estructura es redonda y lisa, y se articula por caudal con el hueso occipital; con esto, se forma la fisura tímpanooccipital por donde emergen los pares craneales IX (nervio glosofaríngeo), X (nervio vago) y XI (nervio espinal accesorio) (9). Rostral a la bulla timpánica se encuentran fusionados el agujero carotideo, por donde pasa la arteria carótida

Figura 6. Vista dorsal del hueso frontal de un ejemplar hembra de la especie *Felis catus*. 1: sutura coronal; 2: proceso cigomático del frontal; 3: sutura interfrontal; 4: arco superciliar; 5: línea temporal.



Fuente: unidad de anatomía veterinaria, Universidad Santo Tomás, Chile.

Figura 7. Vista ventral del esqueleto craneal de un ejemplar macho de la especie *Felis catus*. 1: tubérculo faríngeo; 2: proceso retroarticular; 3: procesos ganchosos; 4: procesos pterigoideos; 5: agujero retroarticular; 6: tubérculo muscular; 7: bulla timpánica; 8: proceso yugular.



Fuente: unidad de anatomía veterinaria, Universidad Santo Tomás, Chile.

interna hacia la cavidad craneana (10), y el canal musculotubárico, que permite la entrada de la trompa faringo-timpánica hacia la cavidad del oído medio.

Por su parte, la cavidad timpánica se comunica hacia el exterior por medio del meato acústico externo y, a diferencia del perro, en gatos se encuentra subdividida en dos partes, que están separadas por un tabique o septo muy desarrollado, el tabique (1).

Mediante suturas óseas, la porción escamosa del temporal entra en contacto con los huesos frontal, parietal y esfenoides, el cual posee una eminencia ósea llamada *proceso cigomático del temporal*. Esta protuberancia se curva laterorrostralmente y, junto con el proceso temporal del cigomático, ayuda a formar el arco cigomático (figura 19) (5). Sobre la base del proceso cigomático, en su margen ventral, se encuentra la fosa articular o mandibular (figura 11), que forma la articulación temporomandibular, junto con el margen dorsal del proceso condilar de la rama de la mandíbula. Caudal a esta fosa mandibular se encuentra el proceso retroarticular, este a su vez es caudal a un agujero retroarticular que en gatos es difícil de observar debido a su tamaño (figura 7).

Hueso pterigoideo

Este hueso posee una forma ancha y corta, es parte del límite lateral de las coanas y se articula con el proceso pterigoideo del basiesfenoides (figura 3). En el extremo ventral del hueso existe un proceso aguzado y curvo: el gancho pterigoideo o hamulus (1). Ahora bien, los procesos ganchosos o hamulus presentes en el hueso pterigoideo del gato poseen una inclinación dorso caudal y presentan una forma muy aguzada en la punta (figura 7).

Hueso occipital

Se forma a partir de tres núcleos de osificación: exooccipital, supraoccipital y basioccipital (1), los cuales se fusionan gradualmente en la etapa fetal para convertirse en el hueso occipital propiamente dicho. Aquí se da origen a la porción lateral, la porción escamosa y la porción basilar (figura 2).

El hueso occipital forma la superficie ventrocaudal del cráneo y en el centro se encuentra el agujero magno, que comunica a la cavidad craneana con el canal vertebral. En este agujero se pueden apreciar la incisura intercondilar dorsal, que no es muy pronunciada en felinos, y la incisura intercondilar ventral. A los costados del agujero magno se encuentran las porciones laterales y se aprecian los cóndilos occipitales, dos estructuras que se articulan con las fositas articulares craneales de la primera vértebra cervical (C1) o atlas, y que forman la articulación atlantooccipital. En la región rostroventral a estos cóndilos, están presentes los procesos yugulares, cuya dimensión es pequeña con forma ovoide, y la bulla timpánica, íntimamente relacionada (11). A diferencia del perro, estos procesos yugulares poseen una forma más angular y pronunciada. Rostrales a estos procesos, se encuentran los agujeros yugulares, que van a dar paso a los pares craneales IX (nervio glossofaríngeo), X (nervio vago), XI (nervio espinal accesorio) (12). Estos procesos son el lugar de origen para el músculo digástrico, que pertenece al grupo de los cinco músculos masticatorios y el único que realiza la acción de abrir la boca, y el músculo yugulohioideo (figuras 8-11).

Dorsomediales a los procesos yugulares y dorsales a los procesos condilares, se ubican las fosas condilares dorsal y ventral. En esta porción, además, se observa el canal para el nervio hipogloso, a través del cual atraviesa el par craneal número XII (nervio hipogloso), junto con las arterias y venas condilares. Particularmente, este canal suele ser doble en especies como los bovinos.

La porción escamosa del occipital está en posición dorsal al agujero magno. Allí se encuentra una gran eminencia dorsocaudal: la protuberancia occipital externa, en cuya zona contigua se inserta el músculo rectodorsal mayor de la cabeza y el músculo rectodorsal intermedio de la cabeza. Asimismo, las crestas nucales están laterales a la protuberancia occipital externa; a su vez, en la posición cráneodorsal de estas se encuentra el sitio de inserción para el músculo oblicuo craneal de la cabeza. Esta porción escamosa también es el lugar de inserción para el músculo recto dorsal menor de la cabeza (figura 8).

La porción basilar del occipital se encuentra en la zona más caudal y ventral de la cavidad craneal (figura 3); aquí se aprecia la cara externa de los tubérculos musculares y más caudal un tubérculo faríngeo (figura 7). Por último, en la cara interna se aprecia hay dos impresiones: la pontina, que limita cranealmente por el dorso selar, y la medular, cuya posición es más caudal y está limitada por el borde dorsal de la incisura intercondilar ventral (figura 8) (1).

La forma del hueso occipital en los gatos es muy característica. Se pueden observar algunas diferencias, en comparación con las demás especies. En primer lugar, la morfología de sus bordes laterales es bien resaltada y sobresalen hacia el hueso parietal. En segundo, la parte dorsal, antes de entrar en contacto con el agujero magno, es ancha y rugosa. Por último, sus crestas laterales no se desarrollan, a excepción de la parte que entra en contacto con el hueso parietal.

Finalmente, al observar la muestra del cráneo de un gato, específicamente a través del agujero magno, en la cara interna de los cóndilos occipitales se puede apreciar un canal condilar, a pesar de no estar descrito en muchos textos. Este corresponde al sitio por el cual circula una variación en el recorrido de la arteria basilar (figura 8).

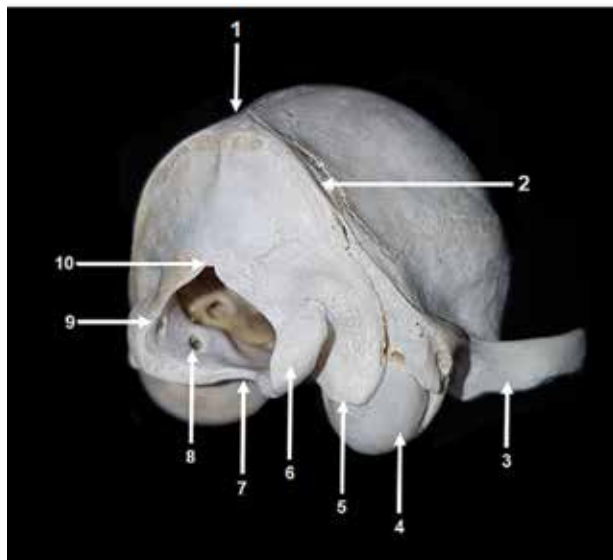
Hueso interparietal

El hueso interparietal es un hueso impar que se fusiona con el hueso occipital en el periodo fetal del animal (5) y, con el tiempo, se presenta como un proceso o protuberancia que se extiende hacia la región rostral, entre los huesos parietales y el hueso occipital. Este hueso participa en la formación de la cresta sagital externa y, a diferencia del perro, en el gato persiste una sutura en la zona de fusión durante toda la vida (6), identificable a simple vista (figura 2).

Hueso esfenoides


Este hueso se encuentra en la base del neurocráneo (figura 3) formando el piso de la cavidad craneana, junto a

Figura 8. Vista caudolateral del esqueleto craneal de un ejemplar hembra de la especie *Felis catus*. 1: protuberancia occipital externa; 2: línea nugal; 3: proceso cigomático del temporal; 4: bulla timpánica; 5: proceso yugular; 6: cóndilo occipital; 7: incisura intercondilar ventral; 8: canal para el nervio hipogloso; 9: canal condilar; 10: incisura intercondilar dorsal.



Fuente: unidad de anatomía veterinaria, Universidad Santo Tomás, Chile.

Figura 9. Vista rostral de la cavidad endocraneana de un ejemplar hembra de la especie *Felis catus*. 1: impresión pontina; 2: dorso selar; 3: impresión medular; 4: agujero magno; 5: tentorio cerebelar.



Fuente: unidad de anatomía veterinaria, Universidad Santo Tomás, Chile.

la porción basilar del hueso occipital en la parte caudal y el hueso etmoides en la parte rostral. Este hueso está compuesto por dos segmentos óseos en los animales domésticos, el basiesfenoides y el preesfenoides (1)

Basiesfenoides

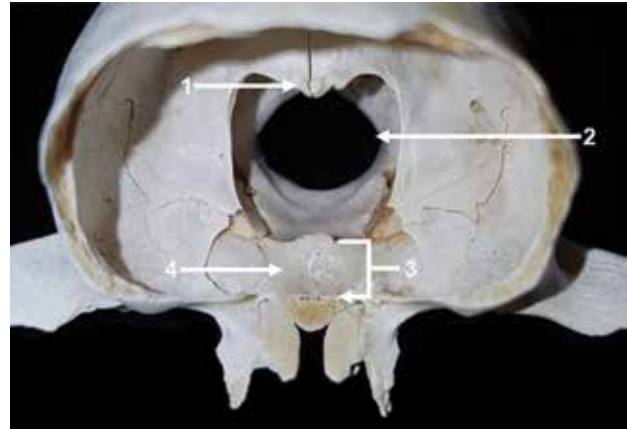
Este hueso posee un cuerpo, dos alas y dos procesos pterigoideos (figura 3). Se ubica caudal al hueso preesfenoides y rostral a la porción basilar del occipital, la cual se articula por medio de sus alas con los huesos temporal y parietal. Finalmente articula por medio de sus procesos pterigoideos con el hueso palatino y medialmente con los huesos pterigoideos (1).

El cuerpo y las alas forman la fosa craneal media, en cuya cara interna del cuerpo del basiesfenoides, por región rostral, se puede observar un declive o depresión denominada silla turca. A ambos lados de esta se encuentran los surcos carotídeos y en su centro posee una excavación oval llamada fosa hipofisiaria que aloja a la glándula hipófisis. Esta silla turca está limitada caudalmente por el dorso selar, que en animales adultos tiene una forma aplanada; allí se ubican los procesos clinoides caudales (1) y, rostrales a la fosa hipofisiaria, los procesos clinoides que, a diferencia del perro, en gatos son muy poco desarrollados (figura 9).

Las alas de este hueso son más grandes en relación con las alas del hueso preesfenoides y se curvan laterodorsalmente. Además, entran en contacto con el cerebro, el hueso temporal, la órbita y el hueso parietal (figura 4).

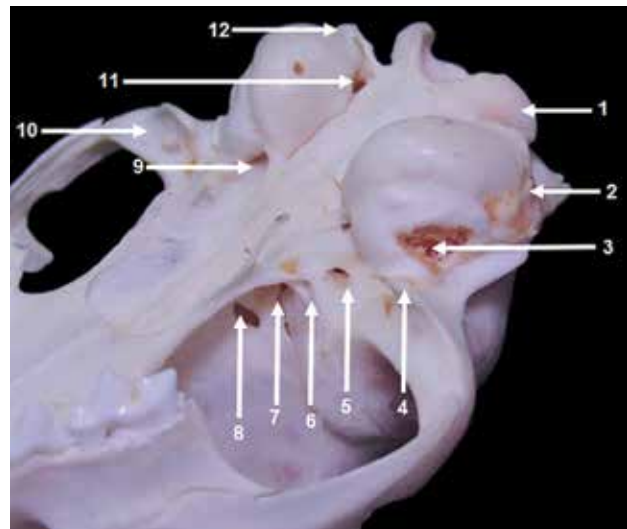
Estas alas forman la fosa piriforme, que aloja a los lobos piriformes del cerebro (5), y el borde caudal de ellas, que participa en la formación de agujeros para el paso de nervios o vasos. Ventral y por la cara externa de la cavidad craneana, se puede observar el surco tuba auditiva y un agujero alar que, a diferencia del gato, en perros se divide en el agujero alar rostral, el cual proporciona una salida para el nervio y arteria maxilar, y el agujero alar caudal, más pequeño que el rostral (13) (figura 11). Este agujero alar se comunica con el agujero redondo de la cavidad interna (figura 12), por donde emerge el

Figura 10. Vista rostral de la cavidad endocraneal de un ejemplar hembra de la especie *Felis catus*. 1: tentorio cerebelar; 2: agujero magno; 3: silla turca; 4: fosa hipofisiaria.



Fuente: unidad de anatomía veterinaria, Universidad Santo Tomás, Chile.

Figura 11. Vista ventrolateral del esqueleto craneal de un ejemplar macho de la especie *Felis catus*. 1: cóndilo occipital; 2: proceso mastoideo; 3: meato acústico externo; 4: proceso retroarticular; 5: agujero oval; 6: agujero alar; 7: fisura orbitaria; 8: agujero óptico; 9: agujero carotideo y canal musculotubárico; 10: fosa mandibular; 11: agujero yugular; 12: proceso yugular.



Fuente: unidad de anatomía veterinaria, Universidad Santo Tomás, Chile.

nervio oftálmico y el maxilar del trigémino (14). También se identifica una fisura orbitaria por la cual emerge el nervio oculomotor, troclear, oftálmico, *abducens* y vena oftálmica dorsal externa, al igual que un agujero oval (figura 11), por donde pasa la arteria carótida y pasa el nervio mandibular del trigémino (9). El borde rostradorsal de las alas se articula con las alas del hueso preesfenoides y forman la fisura orbitaria, que queda rostral al agujero alar desde una vista externa, y rostral al agujero redondo desde una vista interna de la cavidad craneal (1). El hueso basiesfenoides es penetrado por el canal pterigoideo, por debajo de la abertura externa de la fisura orbitaria; eventualmente presenta un canal incompleto en el suelo de dicha fisura por el cual pasa el nervio pterigoideo. Los procesos pterigoideos son pequeñas protuberancias óseas orientadas ventrocaudalmente, que articulan y delimitan la coana con los huesos pterigoideos y palatino de cada lado. En los carnívoros, este proceso pterigoideo contiene en su base al canal alar (5).

Preesfenoides

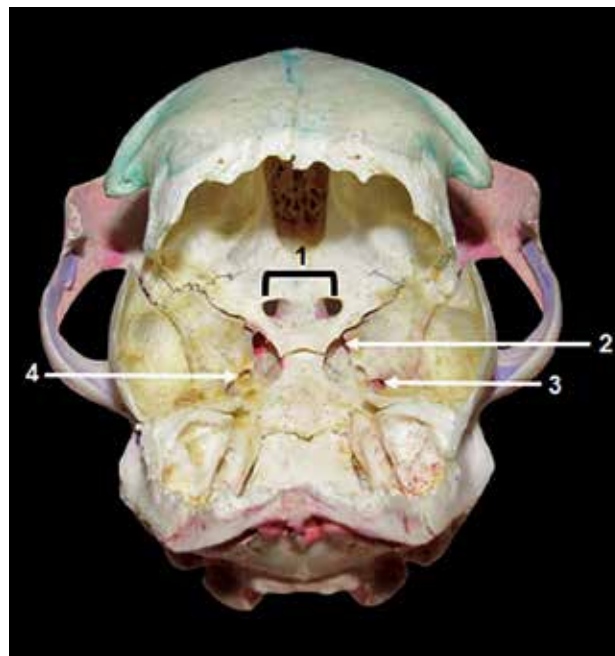
El hueso preesfenoides al igual que el hueso basiesfenoides está compuesto por un cuerpo y dos alas; el cuerpo se articula por su parte caudal con el basiesfenoides y por su parte rostradorsal con el hueso etmoides, con el vómer en posición rostroventral y, rostralateralmente con el hueso palatino. Finalmente, por medio de sus alas, se articula con el hueso frontal y con las alas del basiesfenoides (figura 4) (2).

El cuerpo, junto con las alas, da origen a la fosa craneal rostral. El cuerpo se encuentra neumatizado, es decir que presenta cavidades que contienen aire, como los senos esfenoidales, que están separados de forma incompleta por medio de un tabique. Este seno se ubica entre el cuerpo y las alas, y se puede observar por medio de la cavidad nasal. Rostral al cuerpo de dicho hueso se encuentra el pico del esfenoides, una prolongación que se dirige hacia el hueso etmoides (5). Asimismo, en la cara externa, las alas del preesfenoides ayudan a la formación de los agujeros ópticos por donde emergen los nervios del mismo nombre (figura 11). En la superficie

del endocráneo por el yugo esfenoidal, una lámina ósea que recubre dorsalmente los canales ópticos (figura 12), emerge el nervio del mismo nombre (7). El surco quiasmático, que corresponde a una fosa transversal o surco poco profundo que aloja al quiasma óptico, comunica estos canales ópticos de cada lado (1).

Las alas se dirigen hacia la zona dorsal, de manera que forman parte de la pared medial de las cavidades orbitarias y de la fosa temporal (1).

Figura 12. Vista dorsocaudal de la cavidad endocraneal de un ejemplar macho de la especie *Felis catus*. 1: canal óptico; 2: fisura orbitaria; 3: agujero redondo; 4: agujero alar.



Fuente: unidad de anatomía veterinaria, Universidad Santo Tomás, Chile.

Hueso etmoides

Es el hueso que forma el límite entre la cavidad nasal y el endocráneo. Es un complejo de huesos que están limitados dorsalmente por el hueso frontal; lateralmente, por el hueso maxilar, y ventralmente por el hueso vómer y el hueso palatino (16).

La lámina cribosa del etmoides (figura 13), unos de los componentes del complejo del etmoides (16), está dispuesta transversalmente y posee una serie de agujeros pequeños que están para el paso de los nervios olfatorios (16). Esta lámina cribosa del etmoides se puede dividir a través del agujero magno, en vista craneal.

La lámina externa está conformada por la lámina basal, la lámina del techo, que se dirige al frontal, y la lámina orbitaria, son dos. Según Köning, estas son finas como la hoja de un papel (5).


La lámina perpendicular del etmoides es una fina placa que divide el hueso etmoides en dos mitades (figura 14).

De las paredes laterales y dorsales de la cavidad nasal, se puede observar una estructura de laminillas óseas, que recibe el nombre de laberinto etmoidal. Este se compone de los etmoturbinados que se dividen en dos: los ectoturbinados, que son pequeños y externos, y los endoturbinados, que son grandes e internos (figura 14) (16). La concha nasal dorsal está compuesta por los endoturbinados I, que se encuentran fijos en la cresta etmoidal. La concha nasal media está compuesta por los endoturbinados II, y su disposición es ventral a los endoturbinados I. Finalmente, la concha nasal ventral compone la formación del hueso maxilar (16).

Hueso vómer

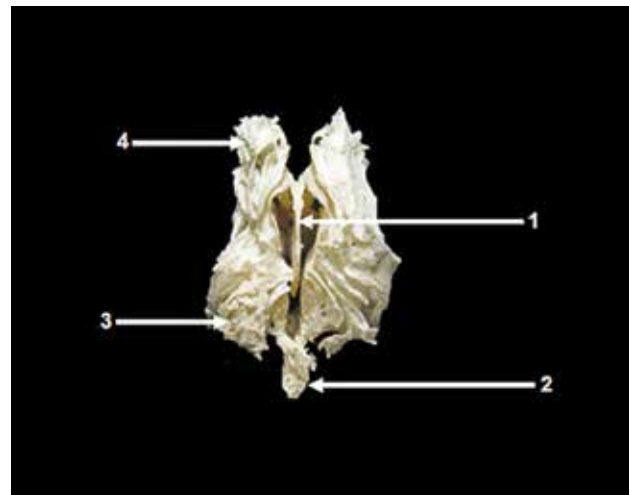
Este es un hueso alargado impar que se encuentra en el plano medio del piso de la cavidad nasal (figura 3), que consituye un surco en forma de “u” en dirección dorsal por medio de sus láminas laterales y su lámina basal. Aquí se apoya el septo nasal óseo, se articula con la lámina perpendicular del etmoides (figuras 14 y 15) y se comunica hacia la parte ventral con el hueso maxilar. Por medio de su lámina basal, se une a la lámina horizontal del hueso palatino en carnívoros o al proceso palatino en rumiantes. Dentro de la cavidad nasal por caudal forma parte de la pared dorsal de las coanas (5).

Figura 13. Vista caudal de hueso etmoides de un ejemplar hembra de la especie *Felis catus*. 1: fragmento del vómer; 2: lámina cribosa.



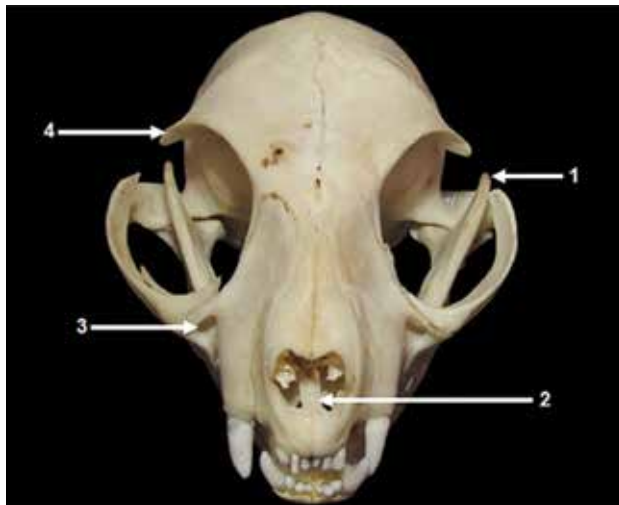Fuente: unidad de anatomía veterinaria, Universidad Santo Tomás, Chile.

Figura 14. Vista rostral del hueso etmoides de un ejemplar hembra de la especie *Felis catus*. 1: lámina perpendicular; 2: fragmento del vómer; 3: ectoturbinados; 4: endoturbinados.



Fuente: unidad de anatomía veterinaria, Universidad Santo Tomás, Chile.

Figura 15. Vista rostral del esqueleto craneal de un ejemplar macho de la especie *Felis catus*. 1: proceso coronoideo; 2: hueso vómer; 3: agujero infraorbitario; 4: proceso cigomático del frontal.



Fuente: unidad de anatomía veterinaria, Universidad Santo Tomás, Chile.

Esplacnocráneo

Hueso lagrimal

El hueso lagrimal es un hueso par del esplacnocráneo, de tamaño pequeño, que se encuentra ubicado cerca del ángulo ocular medial (figura 4), es decir, en la superficie media de la órbita (17). Esta es la parte lateral de la cara y la órbita junto con el hueso frontal del cigomático y el maxilar, articulados con el palatino mediante algunos bordes en contacto (2).

La superficie del hueso se extiende muy poco por detrás del borde orbital; dicha superficie es pequeña, triangular y presenta un canal lagrimal que se sitúa por la superficie orbital y una fosa del saco lagrimal (18). El canal lagrimal transporta las lágrimas desde el saco lagrimal hasta la cavidad nasal. El exceso de lágrimas fluye a través del canal nasolagrimal, que se abre en la nariz y parte del sistema de drenaje lagrimal. Dicho drenaje conduce las lágrimas a través del hueso nasal hacia la parte poste-

rior de la nariz. El conducto lagrimal se conoce también como conducto nasolagrimal.

Hueso nasal

El hueso nasal se ubica en la superficie rostródorsal del cráneo y está unido con su contraparte en la línea media a través de una sutura de tipo plana; a nivel caudal, delimita con el hueso frontal y, lateralmente, con el hueso incisivo y el hueso maxilar posteriormente (figura 1). Este hueso forma la base ósea del dorso de la nariz y presenta dos caras: externa e interna. La primera, tanto en gatos como en cerdos y caballos, presenta una forma ligeramente convexa. Además, a nivel rostralateral, el hueso nasal está limitado por el orificio nasal.

En los gatos, al igual que en los perros, los huesos nasales son más estrechos en su porción dorsal que en la porción ventrorrostral y no están en contacto con el hueso lagrimal. Además, presentan una cavidad central bastante pronunciada sin prolongación nasal en esta especie. Esta es una diferencia muy notoria a nivel del cráneo si se compara con especies como los bovinos, los cuales presentan esta prolongación nasal, bífida o dividida en dos partes, al igual que en las demás especies, ya sean equinos, ovinos o caprinos, aunque con la diferencia que en estas es única o simple.

Hueso incisivo

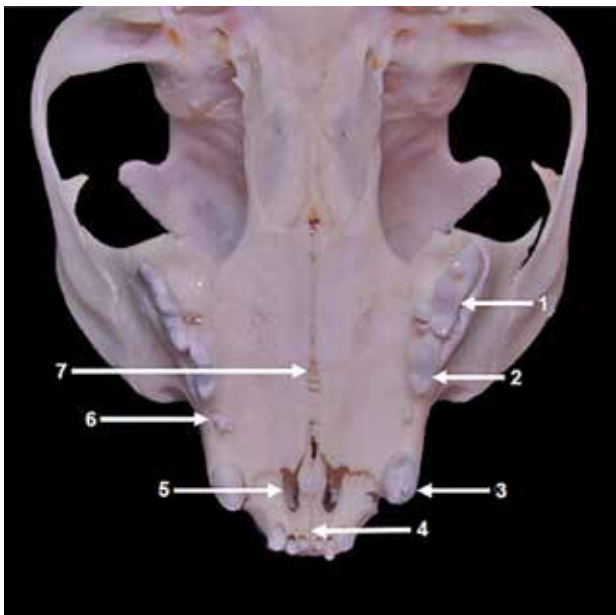
Es un hueso par (1) que se ubica rostralmente en la arcada dental superior (figura 1). Está formado por el cuerpo que posee una cara labial y una cara palatina. Además, posee tres procesos: el nasal, que se articula con el hueso nasal; el palatino, que se articula con el hueso maxilar por la parte ventral y forma las fisuras palatinas, y el alveolar, en el que se encuentran los alvéolos dentales y se articulan con los dientes incisivos (figuras 1, 3, 4 y 16). Estos procesos no existen en rumiantes, ya que poseen una estructura denominada pulvino dental.

En animales como el perro y gato, el cuerpo del hueso incisivo está comprometido en la región rostroventral.

Su proceso alveolar contiene tres alvéolos para los dientes incisivos que aumentan de tamaño, y del primero al tercero completan la pared medial del alveolo mayor. Para estas especies, en todos los mamíferos este proceso se prolonga caudalmente en el borde interalveolar, que en carnívoros es ancho y muy corto. En el plano mediano, a través de los procesos palatinos, ambos huesos incisivos se unen en la sutura interincisiva (3), una sutura firme que en el caso de carnívoros y equinos es estrecha y limita la fisura palatina medialmente.

El proceso nasal es ancho en su origen y termina en un punto caudal. La parte rostral se curva en dirección dorsal, caudal y un poco medial, para poder formar el borde lateral de la abertura nasal ósea. Asimismo, la parte caudal se extiende caudalmente a una distancia entre el hueso nasal y maxilar.

Figura 16. Vista ventral del esqueleto craneal de un ejemplar macho de la especie *Felis catus*. 1: premolar III y molar; 2: premolar II; 3: canino; 4: incisura Interincisiva; 5: fisura palatina; 6: premolar I; 7: sutura palatina media.



Fuente: unidad de anatomía veterinaria, Universidad Santo Tomás, Chile.

Hueso maxilar

Este es un hueso par que forma la región lateral de la cara. En gatos, la mayor parte de esta es un hueso corto y en su vista ventral tiene forma de "v"; limita por la región caudal con el hueso palatino mediante una sutura transversa, y por la rostral con el hueso incisivo. Existe también una sutura palatina media que une a ambos huesos maxilares (figura 3). A diferencia de otras especies, carece de cresta o tuberosidad facial; sin embargo, posee una estructura puntiaguda con proyección hacia la zona caudal en el último alveolo (1) y ayuda a la formación del paladar óseo, donde se ubican los procesos alveolares que soportan los premolares y molares superiores.

En el interior del hueso maxilar existe un seno paranasal denominado *seno maxilar*. Dicho hueso moldea las paredes faciales laterales de las cavidades nasales, oral y el techo del paladar; además, presenta un agujero infraorbitario, por donde emerge el nervio infraorbitario, ubicado sobre el alveolo del último premolar, junto a la arteria y vena del mismo nombre (figura 16). El canal infraorbitario comienza en la parte ventral de la órbita y agujero maxilar de la fosa pterigopalatina. En esta fosa también se encuentran el agujero esfenopalatino y palatino caudal, que según la especie varía su localización (5).

El hueso maxilar posee procesos alveolares que permiten alojar los dientes de la arcada superior: en gato, seis incisivos, dos caninos, seis premolares y dos molares, y en perro doméstico, seis incisivos, dos caninos, ocho premolares y cuatro molares. En la tabla 2 se describe la erupción de dientes deciduos y permanentes en perros y gatos.

Hueso palatino

El hueso palatino es uno de los huesos pares de la cara que participa en la formación del paladar duro junto al hueso incisivo y hueso maxilar y, a diferencia de los demás animales domésticos, en el gato es un hueso corto (figura 3). Presenta una lámina horizontal en carnívoros, y en rumiantes presenta un proceso palatino del maxilar que ayuda en la fijación del velo del paladar. En

Tabla 2. Tabla comparativa en la que muestra la edad de erupción de piezas dentarias temporales y permanentes en las especies *Canis lupus familiaris* y *Felis catus* respectivamente (1)

Dientes	Perro		Gato	
	Temporales	Permanentes	Temporales	Permanentes
Incisivos	3-4 semanas	3-5 meses	2-3 semanas	3-4 meses
Caninos	3 semanas	4-6 meses	3-4 semanas	4-5 meses
Premolares	4-12 semanas	4-6 meses	3-5 semanas	4-6 meses
Molares	-	5-7 meses	-	4-5 meses

Fuente: elaboración propia.

el plano medio se forma la espina nasal caudal (5), y en el margen libre de esta lámina se forma el límite caudal del paladar duro en donde se puede encontrar el agujero palatino menor y agujero palatino mayor. Por este sector, ingresan los nervios palatinos menor y mayor del nervio maxilar del trigémino, los cuales inervan y vascularizan la mucosa que cubre al paladar y el piso del vestíbulo nasal, junto a los vasos palatinos mayores.

Contiene también una lámina perpendicular que llega caudalmente hacia los huesos pterigoideos, esenoide y la órbita por medio de un proceso; medialmente se exhibe la lámina esenoetmoidal que se une con el vómer y la lámina basal del etmoides. En la lámina perpendicular se encuentran los agujeros esfenopalatino y palatino caudal; esta lamina forma la pared lateral de las coanas, aberturas que comunican las cavidades nasales con la nasofaringe y la pared medial de la fosa pterigopalatina, donde se origina el músculo pterigoideo medial (5). El borde dorsal esta perforado por el agujero esfenopalatino; en la zona caudal a este agujero las láminas externa e interna se separan para formar los senos esfenopalatinos (2).

Mandíbula


La mandíbula forma parte de los huesos pares del esplanocráneo (1) y se constituye por dos hemimandíbulas unidas por un fibrocartílago. Esto corresponde a una articulación cartilaginosa del subtipo sínfisis de las dos hemimandíbulas mediadas por un fibrocartílago que los perros también la poseen (figura 18) (1). Este hueso

se puede dividir en dos porciones: una vertical, que es la rama mandibular, y una horizontal, que es el cuerpo mandibular (5).

En el extremo más dorsal de la rama de la mandíbula se encuentra el proceso; aquí se inserta el músculo temporal, con el fin de elevar la mandíbula. Según estudios morfométricos realizados en la Universidad de Chiang Mai se pueden utilizar los procesos coronoideos para identificar el sexo del ejemplar que se esté estudiando. En la hembra, el proceso coronoideo tiene una leve curvatura en dirección caudal la cual en un ejemplar macho en muy poco notoria (3). Ventral a los procesos coronoideos, se puede observar el proceso condilar (figura 17); este se articula con la margen ventral de la porción escamosa del temporal al nivel de la fosa mandibular, a partir de la cual se forma la articulación temporomandibular (ATM). Dicha articulación es del tipo sinovial subtipo condilar (1). Ventral al cóndilo mandibular se observa el proceso angular, superficie donde se insertarán los músculos masetero y digástrico (figura 17). Este último es el único músculo de la masticación que tiene la función de abrir la cavidad oral; los demás solo la cierran (1).

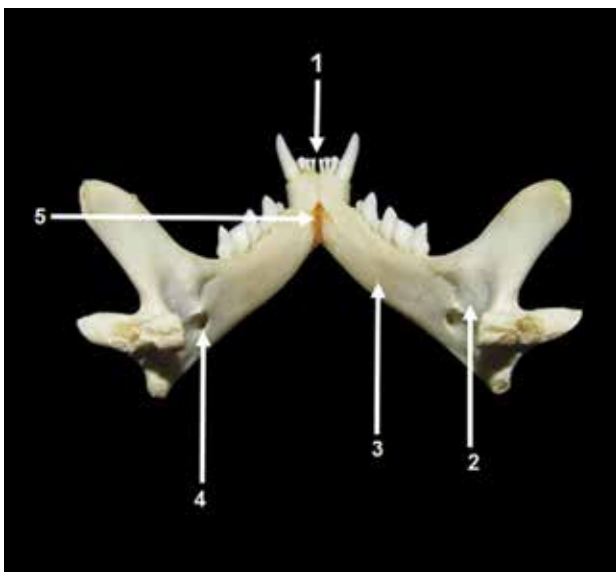
El cuerpo de la mandibular posee un margen alveolar, que contiene los alvéolos para las raíces de las piezas dentarias. En perros, la dentadura permanente de la mandíbula incluye seis dientes incisivos, dos caninos, ocho premolares y seis molares. Los dientes incisivos del gato tienen una morfología que les permite cumplir la función de cortar y desgarrar; los de los caninos sirven, además, para atravesar y agarrar su presa, los premolares

Figura 17. Vista lateral izquierda de la mandíbula de un ejemplar macho de la especie *Felis catus*. 1: proceso coronoideo; 2: proceso condilar; 3: proceso angular; 4: fosa masetérica; 5: molar; 6: premolar II; 7: premolar I; 8: agujero mentoniano; 9: canino; 10: agujero mandibular.



Fuente: unidad de anatomía veterinaria, Universidad Santo Tomás, Chile.

Figura 18. Vista caudal de la mandíbula de un ejemplar macho de la especie *Felis catus*. 1: incisivos; 2: fosa pterigoidea; 3: línea milohioidea; 4: agujero maxilar; 5: sínfisis mandibular.



Fuente: unidad de anatomía veterinaria, Universidad Santo Tomás, Chile.

son ocupados para transportar el alimento y fragmentarlo. Esta última función también la tienen los dientes molares. Debido a que la mandíbula del gato es más pequeña que la de un perro, al gato le falta el primer y segundo premolar y el primer y segundo molar.

Una de las maneras de saber la edad aproximada de un animal, en este caso un gato doméstico, consiste en tener conocimiento de las piezas dentarias en su cantidad y en el estado en que se encuentran. En el caso de la fórmula dentaria permanente del felino, observamos un total de 30 piezas, distribuidas a nivel del hueso incisivo, del maxilar y del mandibular. Esta distribución de rostral a caudal permite generar una diferenciación en piezas dentarias incisivas, caninas, premolares y molares que se expresa por medio de una fórmula dental: $2(I\ 3/3\ C\ 1/1\ Pm\ 3/2\ M\ 1/1) = 30$. Característica similar se presenta en el perro adulto, con la diferencia de que presenta mayor número de piezas dentarias con un total de 42, que se expresa por medio de una fórmula dental $2(I\ 3/3\ C\ 1/1\ Pm\ 4/4\ M\ 2/3) = 42$.

En el margen lateral de la mandíbula, a nivel de la rama mandibular, se puede apreciar la fosa masetérica, punto en el cual se inserta el músculo masetero. Por este margen se encuentra el agujero mentoniano, el cual permitirá el paso de la arteria mentoniana, la vena y el nervio mentonianos, una continuación de las ocho ramas del nervio alveolar inferior; dicho nervio emite ramas sensoriales para los dientes de la mandíbula. Esto se da a través del canal mandibular (14), que alcanza su profundidad máxima al nivel de la región mesial del primer molar, que está comunicada íntimamente con la raíz de esta pieza dentaria debido a la altura de la raíz (19). El agujero mentoniano es un lugar por donde se puede anestésiar la mandíbula para la extracción de alguna pieza dentaria. Generalmente en gatos se puede apreciar uno a dos agujeros mentonianos, pero en el perro se encuentran tres por lo general (figura 17).

Por el margen medial la rama mandibular es convexa (2), presenta la fosa pterigoidea, que sirve para la inserción del músculo pterigoideo medial. En posición ventral a esta fosa se encuentra el agujero mandibular,

entrada para el canal mandibular. El cuerpo de la mandíbula se puede apreciar la línea milohioidea, que es el punto de origen del músculo milohioideo (figura 18).

Hueso cigomático

El hueso cigomático es uno de los huesos pares del esplanocráneo del gato, ubicado ventrolateral al hueso lagrimal (17) y es el componente óseo principal del arco cigomático (18) (figura 1-4). Este hueso es muy largo y curvado, tiene un borde dorsal convexo, queda libre rostralmente y forma parte del borde de la órbita. El hueso cigomático presenta un proceso frontal del hueso cigomático, que, con el proceso cigomático del hueso frontal deja un hueco en el margen ovoide de la órbita; este cierra el ligamento orbitario, que se inserta en el proceso frontal, se dirige dorsalmente y se fija entre el lagrimal y el maxilar (2).

En el cráneo del gato se ve claramente que la órbita es más grande y se orienta hacia el sector craneal y sus márgenes están más completos (14), lo que en caninos no se puede apreciar.

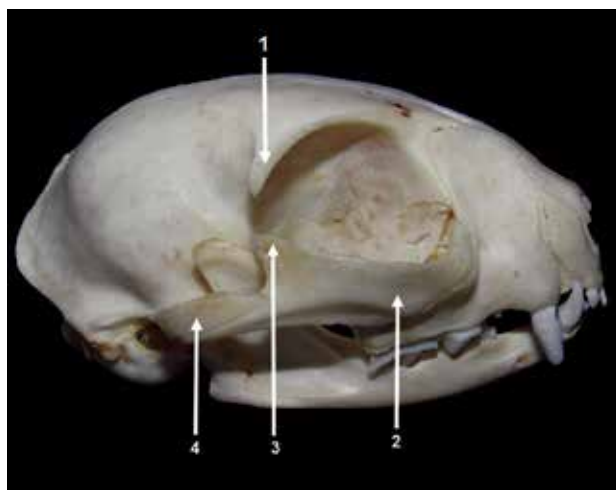El arco cigomático está formado por el proceso temporal del hueso y el proceso cigomáticos del hueso temporal (15), a diferencia de los animales mayores, ya que en estos la órbita se encuentra entre las partes facial y craneal del cráneo, y tiene un borde óseo completo, pues el proceso cigomático del hueso frontal es lo suficientemente largo como para reafirmar el arco cigomático (figura 19) (15).

CONCLUSIONES

Los resultados de esta investigación nos brindan una mayor perspectiva de la conformación estructural del cráneo de la especie *Felis catus*, pues guía de una manera básica, pero específica, al estudiante y a profesionales del área.

Se concluyó que la anatomía del cráneo de la especie *F. catus* es muy similar a la de la especie *Canis lupus fami-*

Figura 19. Vista lateral derecha del esqueleto craneal de un ejemplar macho de la especie *Felis catus*. 1: proceso cigomático del frontal; 2: proceso temporal del cigomático; 3: proceso frontal del cigomático; 4: proceso cigomático del temporal.



Fuente: unidad de anatomía veterinaria, Universidad Santo Tomás, Chile.

liaris; sin embargo, pueden existir variaciones en cuanto la morfología dimensional y arquitectónica entre ambas especies.

Es necesario la continuidad de este estudio, ya que es imprescindible para una mejor comprensión de la anatomía craneana de esta especie. Cabe destacar que, siendo de una de las especies domesticadas de mayor preferencia del ser humano, es muy poca la literatura específica y de fácil acceso en español que se base en la anatomía de la especie de estudio.

REFERENCIAS

1. Concha AI. Anatomía del perro. Santiago: Universidad Santo Tomás; 2012.
2. Shively M. Anatomía veterinaria básica, comparada y clínica. Ciudad de México: El Manual Moderno; 1993.

3. Pitakarnnop, T. Feline (*Felis catus*) skull and pelvic morphology and morphometry: gender-related difference. Tailandia: Universidad de Chiang Mai; 2017.
4. Done SH, Goody PC, Evans SA, Stickland NC. Atlas en color de anatomía veterinaria. El perro y el gato. 2.^a ed. Barcelona: Elsevier; 2010.
5. Köning H, Liebich H. Anatomía de los animales domésticos. 2.^a ed. Madrid: Médica Panamericana; 2005.
6. International Committee on Veterinary Gross Anatomical Nomenclature. Nómina Anatómica Veterinaria. 5.^a ed. Hannover: Editorial Committee; 2012.
7. Budras KD, McCarthy PH. Anatomy of the dog. Hannover: Schlütersche; 2007.
8. Olivares R, Labra P. Anatomía funcional del oído en perro y gato. Santiago de Chile: TecnoVet; 2016.
9. Sisson S, Grossman J. Anatomía de los animales domésticos. 5.^a ed. Barcelona: Masson; 1999.
10. López C, Mayor P, García I, López M. Atlas de la cabeza del perro. Barcelona: Universidad Autónoma de Barcelona; 2010.
11. Barone, R. Anatomía comparada de los mamíferos domésticos. 1.^a ed. Montevideo: Hemisferio Sur; 1987.
12. Ortiz JA. Anatomía comparada con aspectos fisiopatológicos. Bogotá: Universidad Nacional de Colombia; 1996.
13. Smith BJ. Canine Anatomy. Virginia: Lippincott Williams & Wilkins; 1999.
14. Dyce KM, Sack WO, Wensing CJG. Anatomía veterinaria. 4.^a ed. Ciudad de México: Manual Moderno; 2012.
15. Budras KD, Sack WO, Röck S. Anatomy of the horse. Hannover: Schlütersche; 2009.
16. Evans HE, de La Hunta A. Disección del perro. 5.^a ed. Ciudad de México: McGraw-Hill Interamericana; 2002.
17. Pasquini CT, Spurgeon TL. Anatomy of domestic animals. systemic and regional approach. 5.^a ed. Texas: SUDZ Publishing; 1992.
18. San Román F. Atlas de odontología en pequeños animales. Madrid: Editores Médicos; 1998.
19. Antunes JI. Estudo morfométrico do crâneo do gato domestico com recurso á tomografía computadorizada. Lisboa: Universidade Lusófona de Humanidades e Tecnologias; 2016.