





CUIDADOS DE UNA ÚLCERA POR PRESIÓN EN MALÉOLO EXTERNO DE EVOLUCIÓN TÓRPIDA

CARE OF A PRESSURE ULCER IN THE EXTERNAL MALLEOLUS WITH A TORPID EVOLUTION

Autores:  Federico Palomar-Llatas ^{(1) (*)},  Isabel Serra-Guillen ⁽²⁾,  María Isabel Pastor-Orduña ⁽³⁾,  David Palomar-Albert ^(1,3).

(1) Grupo Investigación Integridad y Cuidado de la Piel. Universidad Católica de Valencia

(2) Profesora Departamento de Enfermería y Fisioterapia San Pablo CEU Universidad Cardenal Herrera, Valencia

(3) Clínicas Universitarias. Universidad Católica de Valencia

Contacto (*): federico.palomar@ucv.es

Fecha de recepción: 02/12/2022
Fecha de aceptación: 22/12/2022

Palomar-Llatas F, Serra-Guillen I, Pastor-Orduña MI, Palomar-Albert D. Cuidados de una úlcera por presión en maléolo externo de evolución tórpida. *Enferm Dermatol.* 2022; 16(47): e01-e04. DOI: 10.5281/zenodo.7568778

RESUMEN:

Caso clínico de un paciente varón de 94 años, que presentaba pérdida de la integridad cutánea (úlceras por presión) en el maléolo lateral externo de su pierna derecha. La resolución del caso supuso un periodo de cuidados de once meses hasta su resolución definitiva, con una variabilidad en los tratamientos tópicos de cura en ambiente húmedo con terapia de presión negativa, según necesidades evolutivas debidas al proceso crónico y tórpido de la úlcera.

Palabras clave: Úlcera por presión. Herida crónica. Tratamiento tópico. Cuidados de enfermería. Dermatología.

ABSTRACT:

Clinical case of a 94-year-old male patient with loss of skin integrity (pressure ulcer) on the external lateral malleolus of his right leg. The resolution of the case involved a period of care of eleven months until its definitive resolution, with a variability in topical treatments of healing in a humid environment with negative pressure therapy, according to the evolutionary needs due to the chronic and torpid process of the ulcer.

Keywords: Pressure ulcer. Chronic wound. Topical treatment. Nursing care. Dermatology.

INTRODUCCIÓN:

Según la definición de consenso internacional de la NPUAP-EPUAP (National Pressure Ulcer Advisory Panel-European Pressure Advisory Panel), una úlcera por presión (UPP) es: "Una lesión localizada en la piel y/o el tejido subyacente por lo general sobre una prominencia ósea, como resultado de la presión, o la presión en combinación con la cizalla. Un número de factores contribuyentes o factores de confusión

también se asocian con las úlceras por presión; la importancia de estos factores todavía no se ha dilucidado" ⁽¹⁾.

A su vez, tomando como referencia al GNEAUPP (Grupo Nacional para el Estudio y Asesoramiento en Úlceras por Presión y Heridas Crónicas), podemos definir UPP como: "Una lesión localizada en la piel y/o el tejido subyacente por lo general sobre una prominencia ósea, como resultado de la presión, o la presión en combinación con las fuerzas de cizalla. En ocasiones, también pueden aparecer sobre tejidos blandos sometidos a presión externa por diferentes materiales o dispositivos clínicos" ⁽²⁾.

La prevención y el tratamiento de las UPP en pacientes encamados y enfermos crónicos hace referencia al trabajo diario de enfermería en la atención a nuestros pacientes y su aparición o no, se correlaciona directamente con los estándares de calidad de la atención recibida (y de los cuidados administrados), ya que es parte de una de las funciones básicas de enfermería y, por lo tanto, el no abordarlo adecuadamente puede derivar en problemas éticos y legales ^(3,4).

El tratamiento de una lesión crónica, en pacientes dependientes por pequeña que sea, es un reto para llegar a un buen fin y que el paciente no sufra complicaciones y estando sujetos a una variabilidad en los tratamientos tópicos dependiendo de la evolución, el trabajo en equipo de los distintos niveles asistenciales y continuos cambios en el lecho de la lesión.

El objetivo de este caso clínico es recordar la importancia de una valoración integral y multidisciplinar de la persona, y aplicar las recomendaciones y evidencias de tratamiento de las guías de práctica clínica, teniendo en cuenta todos los factores implicados (clínicos, económicos, técnicos, sociales...), para orientarnos a tomar la decisión terapéutica más adecuada.

CASOS CLÍNICOS

DESARROLLO DEL CASO:

Antecedentes clínicos y anamnesis:

Presentamos el caso de un paciente varón de 94 años, remitido al Servicio de Dermatología tras pasar varias veces por cirugía ambulatoria y realizar repetidos desbridamientos (periodo de 6 meses), ante la presencia de necrosis ulcerativa localizada en maléolo lateral externo. Se pudo observar que el paciente presentaba una úlcera por presión (Imagen 1 a consecuencia de estar encamado y por una desviación del pie hacia el exterior lo que le producía un contacto y presión continua entre el plano óseo y la superficie del colchón dando lugar a la úlcera del maléolo. Refería un EVA de 3 (dolor leve).

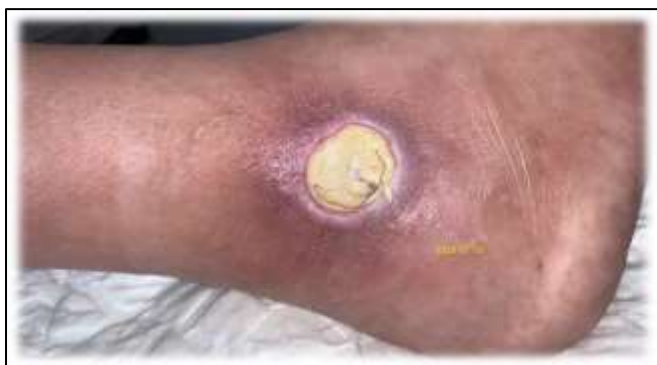

Imagen 1. Úlcera por presión en maléolo externo pierna derecha. (Fuente: imagen propia).

Tras la anamnesis se observa que el paciente es dependiente para actividades básicas de la vida diaria (ABVD), tenía antecedentes de rotura del tendón cuadriceps en el mismo miembro inferior que presentaba UPP. Era usuario portador de silla de ruedas, padecía una Diabetes mellitus tipo 2, tenía un índice de Barthel de 40-45 (moderado), un DLQI de 7 y un EuroQol-5D de 30. Estaba anticoagulado con Sintrom® 1 mg/día.

Tras la exploración clínica presenta un ITB dentro de la normalidad (1,1) y con el estilete el "Probe to bone (+)".

Evolución y cuidados:

Día 15/07/20: La lesión es circular de 3 x 3,5 cm con tejido desvitalizado de consistencia dura y leñosa al tacto, cavitada 2 cm hacia los laterales, el nivel de exudado moderado/alto seroso y no mal oliente, presentando un nivel/grado de invasión de IV. (Imagen 2)

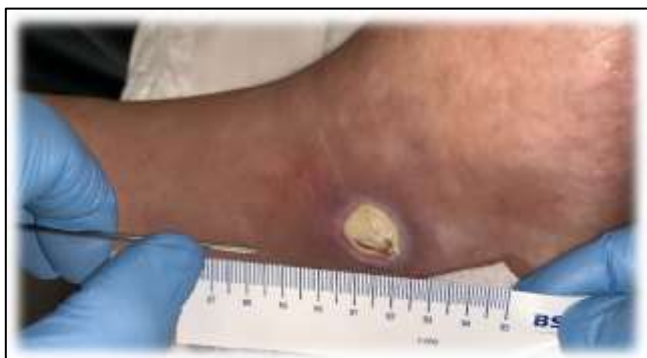

Imagen 2. Úlcera por presión en maléolo externo pierna derecha. (Fuente: imagen propia).

Plan de cuidados de enfermería:

A continuación, se describe en la **Tabla I** los diagnósticos NANDA-I prevalentes y las intervenciones de cuidados (Tabla II).

Código - Diagnóstico NANDA-I	Nivel de evidencia
00046-Deterioro de la integridad cutánea	3.2
00044-Deterioro de la integridad tisular	3.2
00312-Lesión por presión en el adulto	3.4

Tabla I. Diagnósticos NANDA-I observados en el caso clínico y su nivel de evidencia (Fuente: Rumbo JM; 2022) (5).

INTERVENCIONES NIC	ÁREA DE CUIDADO	CLASE DE INTERVENCIÓN	ACTIVIDADES O ACCIONES DE CUIDADOS	RECOMENDACION (GRADO)
2316. Administración de la medicación: tópica	Campo 2: Fisiológico complejo. Cuidados que apoyan la regulación hemostática	Clase II: Control de fármacos. Intervenciones para facilitar los efectos deseados de los agentes farmacológicos.	Aplicar antibióticos tópicos a la zona afectada, si procede	MODERADA
3584. Cuidados de la piel: tratamiento tópico			Aplicar un espondio tónico a la zona afectada, cuando se requiera.	MODERADA
			Enfriar y retirar la técnica de autodeshidratación. Higiene, según sea conveniente.	BAJA
3520. Cuidados de las úlceras por presión		Clase I: Control de la piel y heridas. Intervenciones para mantener o restablecer la integridad de los tejidos.	Observar si hay zonas de enrojecimiento o solución de continuidad de la piel.	MODERADA
3860. Cuidado de las heridas			Registrar el grado de afectación de la piel.	MODERADA
3500. Manejo de presiones			Describir las características de la sonda e intervalos regulares, incluyendo el tamaño, estado, posición, exudado, granulación o tejido necrótico y epitelización.	MODERADA
3890. Vigilancia de la piel	Mantener la úlcera húmeda para favorecer la cicatrización.		MODERADA	
		Realizar con frecuencia cambios del peso corporal.	MODERADA	
		Desbridar la úlcera, si es necesario.	MODERADA	

Tabla II. Ejemplo de algunas intervenciones NIC normalizadas. (Fuente: Rumbo JM, et al; 2012) (6,7).

Tratamiento clínico propuesto

- Limpieza con suero fisiológico 0,9%
- Desbridamiento cortante por legrado
- Fomento con polihexanida (5 minutos)
- Óxido de zinc perilesional
- Apósito primario de ringer
- Apósito secundario superabsorbente de fibras de celulosa y partículas de poliácido superabsorbente (SAP)
- Vendaje de sujeción

Valoración a las 48 h. (Imagen 3 y 4), presentando inicios de mejoría con tejido de granulación, continuando con la misma pauta de tratamiento.

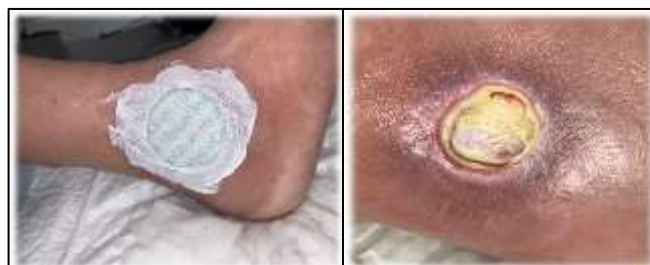

Imagen 3. (Izq) Apósito primario de ringer y óxido de zinc perilesional. (Dcha.) aspecto de la UPP a las 48 h. (Fuente: imagen propia).

Día 29/07/20: Una vez presentado el tejido de granulación con tejido conectivo en todo el lecho se suspende la pauta tópica y se instaura la terapia de presión negativa tópica (TPN) de un solo uso (Imagen 5). Se aplica de manera continua

a 80 mmHg. Se realizan cambios cada 5-7 días en función del exudado. Se mantiene la TPN durante un mes.

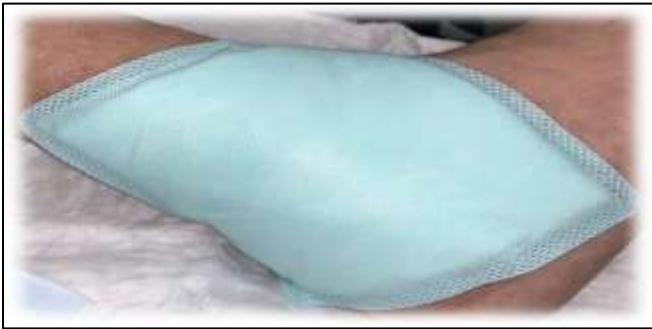

Imagen 4. Apósito secundario superabsorbente de fibras de celulosa y partículas de poliacrilato superabsorbente. (Fuente: imagen propia).

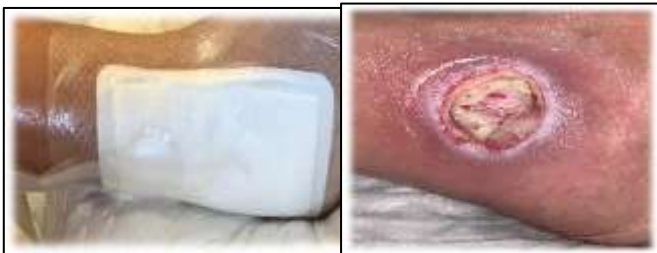

Imagen 5. (Izq.) Aplicación de TPN de un solo uso. (Dcha.) Aspecto de la UPP a los 14 días antes de la TPN. (Fuente: imagen propia).

Día 05/08/20: Una vez retirada la terapia con presión negativa tópica, continuamos con la cura en ambiente húmedo (Imagen 6), instaurándose la siguiente pauta:

- Limpieza con suero fisiológico 0,9%
- Fomento con polihexanida (5 minutos)
- Óxido de zinc perilesional
- Apósito primario de colágeno liofilizado
- Apósito secundario superabsorbente
- Vendaje de sujeción

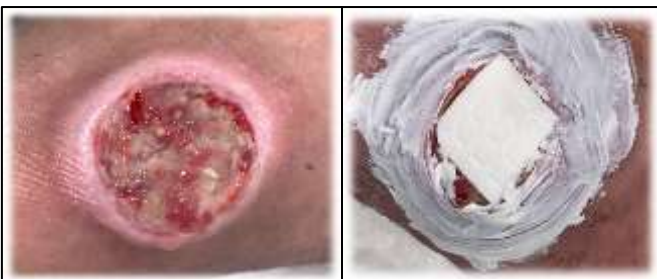

Imagen 6. (Izq.) Aspecto de la UPP tras 6 días de TPN. (Dcha.) Aplicación de óxido de Zinc perilesional y apósito primario de colágeno liofilizado. (Fuente: imagen propia).

Pasado un mes de tratamiento con cura de ambiente húmeda (CAH), se instaura de nuevo la TPN con apósitos de acción capilar (Imagen 7), instaurándose la siguiente pauta:

- Limpieza con solución salina
- Retirada de fibrina naturalizada
- Fomentos con polihexanida
- Óxido de zinc perilesional
- Apósito de acción capilar
- Apósito secundario de espuma
- Vendaje de sujeción
- TPN

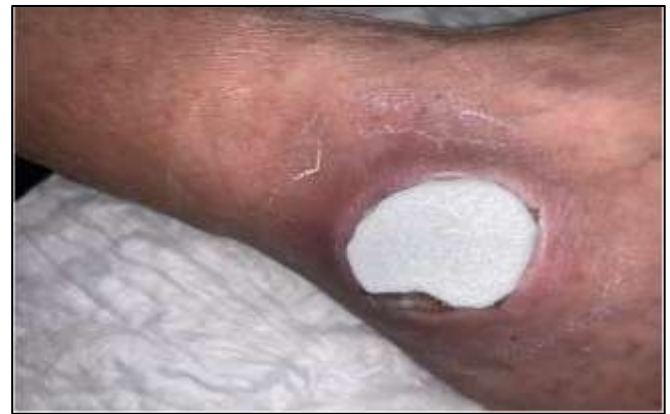

Imagen 7. Aplicación en el lecho de la UPP de apósito de acción capilar. (Fuente: imagen propia).

Día 28/10/20: La lesión va reduciendo su diámetro y continuamos con la misma pauta de curas, pero nos vemos en la necesidad de estimular los bordes que se presentan romos con un Friedrich químico, por medio de nitrato de plata una vez a la semana (Imagen 8).

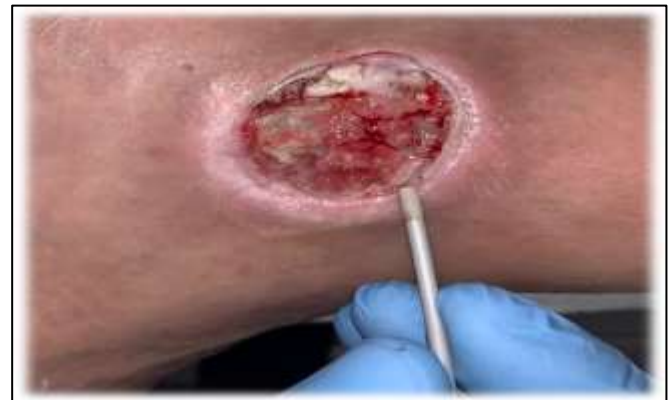

Imagen 8. Aplicación Friedrich químico por medio de nitrato de plata. (Fuente: imagen propia).

Día 16/12/20: Va reduciendo el tamaño lentamente. En cada sesión se desbrida la fibrina naturalizada (Imagen 9). Seguimos con la misma pauta de curas cada 48-72 horas.

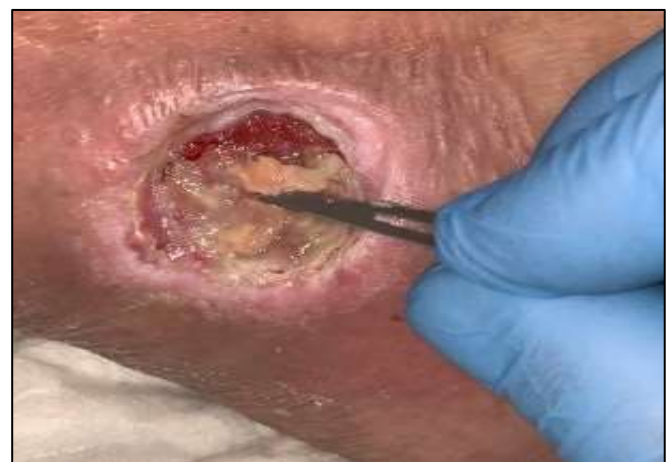

Imagen 9. Desbridamiento mecánico de la fibrina naturalizada. (Fuente: imagen propia).

Día 03/04/21: Durante el proceso se va alternado la CAH con la TPN y se le realiza un injerto en sello de piel autólogo (Imagen 10).

CASOS CLÍNICOS

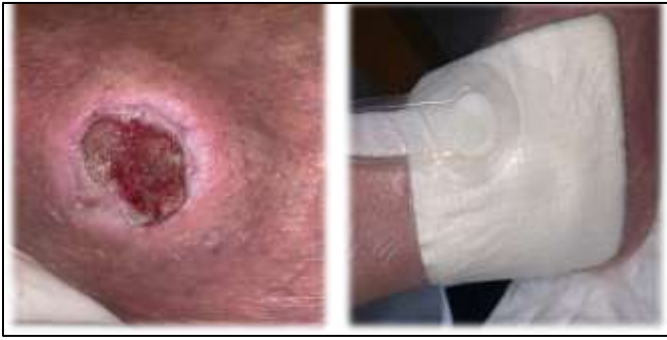

Imagen 10. Lecho ulceral limpio de fibrina y empleo de TPN. (Fuente: imagen propia).

Día 25/05/21: Tras 11 meses de tratamiento con una evaluación constante de la lesión y del estado anímico del paciente se procede al alta clínica (Imagen 11).

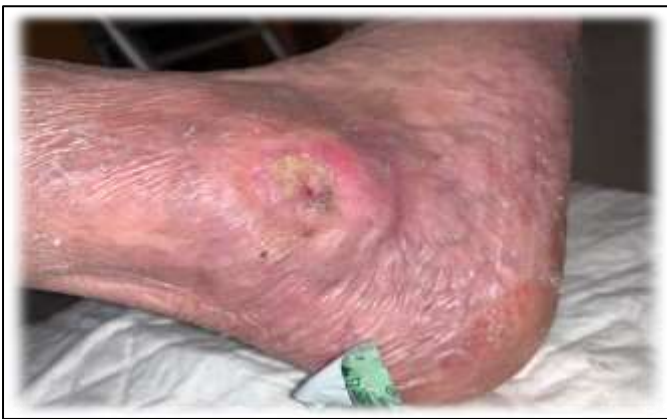

Imagen 11. UPP epitelizada tras 11 meses de cuidados. (Fuente: imagen propia).

CONCLUSIONES:

Para un adecuado manejo clínico de las úlceras y lesiones cutáneas es preciso aplicar medidas terapéuticas que sigan criterios de práctica basada en la evidencia (PBE) para tratar de reducir o eliminar aquellos los factores que favorecen su desarrollo y las causas que pueden interferir en el proceso de cicatrización⁽⁸⁻¹⁰⁾.

Por este motivo, es fundamental la valoración integral y multidisciplinar de la persona, y aplicar las recomendaciones y evidencias para la prevención y el tratamiento de las guías de práctica clínica (GPC para orientarnos a tomar la decisión terapéutica más adecuada⁽⁵⁻⁶⁾.

Es importante que el profesional sepa diferenciar el tipo de lesión^(8,9) y conozca la tecnología, catálogo de apósitos y vendajes de los cuales dispone, y todas las características específicas de cada producto. Cada terapia vendrá marcada por los recursos disponibles a nivel local, aunque nunca debe ser motivo suficiente para no aplicar otras alternativas o rechazar una terapia por no disponer de ella.

Así mismo, recordar que para evitar que una úlcera o herida crónica se convierta en atrófica y podamos ser capaces de hacerla cicatrizar (o mantenerla controlada, p.ej. lesiones cutáneas tumorales); los profesionales sanitarios disponen de

un amplio abanico de recursos terapéuticos para el tratamiento de dichas heridas crónicas, aunque ninguno de ellos es universal^(10,11). Además, no existen las heridas por sí solas, sino personas con heridas, y la situación global del individuo condiciona la evolución de las lesiones.

FINANCIACIÓN Y CONFLICTOS DE INTERESES:

Los autores declaran que no han recibido ningún tipo de ayuda económica y no tener ningún conflicto de intereses.

BIBLIOGRAFÍA:

1. Panel Consultivo Europeo para las Úlceras por Presión (EPUAP), Panel Consultivo Nacional para las Úlceras por Presión (NPUAP). Tratamiento de las Úlceras por Presión. Guía de Referencia Rápida. UK: NPUAP-EPUAP; 2009. [\[Internet\]](#)
2. García-Fernández FP, Soldevilla-Agreda JJ, Pancorbo-Hidalgo PL, Verdú-Soriano J, López-Casanova P, Rodríguez-Palma M. Clasificación-Categorización de las Lesiones Relacionadas con la Dependencia. Serie Documentos Técnicos GNEAUPP nº II. Logroño: GNEAUPP; 2014. [\[Internet\]](#)
3. Castello i Granell J. Derecho y Enfermería. *Enferm Dermatol.* 2007; 1(1): 7-13. [\[Dialnet\]](#)
4. Rumbo Prieto JM, Bello Bello V. Responsabilidad profesional y ética clínica en úlceras por presión: ¿está en peligro la seguridad del paciente? *Etica Cuid.* 2015; 8(16). [\[Dialnet\]](#)
5. Rumbo-Prieto JM. Niveles de evidencia de los diagnósticos NANDA-I relacionados con lesiones cutáneas. *Enferm Dermatol.* 2022;16(45): e01-e03. DOI: 10.5281/zenodo.6590606. [\[Dialnet\]](#)
6. Rumbo Prieto JM, Arantón Areosa L, Romero Martín M, Calvo Pérez A, Fernández Segade J. Normalización de las acciones de intervención de la práctica enfermera en el Deterioro de la Integridad Cutánea y Tisular: Estudio NAIPE-DICyT. *Enferm Dermatol.* 2011; 6(16): 26-33. [\[Dialnet\]](#)
7. Rumbo Prieto JM, Arantón Areosa L. Evidencias clínicas e intervenciones NIC para el cuidado de úlceras por presión. *Enferm Dermatol.* 2010; 4(9): 13-9. [\[Dialnet\]](#)
8. Palomar-Llatas F, Pastor-Orduña MI, Bonías-López J, Fornes-Pujalte B, Sierra-Talamantes C, Zamora-Ortiz J, et al. Características y manejo del lecho de las heridas crónicas. *Enferm Dermatol.* 2018; 12(33): 10-7. [\[Dialnet\]](#)
9. Palomar Llatas P, Fornes Pujalte B, Arantón Areosa L, Rumbo Prieto JM. Diferenciación de las úlceras en pacientes encamados y con enfermedades crónicas. Influencia de la humedad, fricción, cizalla y presión. *Enferm Dermatol.* 2013; (18-19): 14-20. [\[Dialnet\]](#)
10. Fornes Pujalte B, Díez Fornes P. Cómo actuar ante una UPP de talón. *Enferm Dermatol.* 2008; 2(5):28-31. [\[Dialnet\]](#)
11. Palomar Llatas F, Fornes Pujalte B, Delamo A, Bonías López J, Marco Ramón MI, San Bautista Giner V, et al. Protocolo prevención y tratamiento de úlceras por presión, por humedad y crónicas. *Enferm Dermatol.* 2012; 6(15): 33-5. [\[Dialnet\]](#)