







Abanico Veterinario. Enero-Diciembre 2020; 10(1):1-14. <http://dx.doi.org/10.21929/abavet2020.9>
Artículo Original. Recibido: 05/01/2020. Aceptado: 20/05/2020. Publicado: 31/05/2020.

Lesiones ruminales en bovinos sacrificados en rastro

Ruminal lesions in slaughtered cattle

Luna-Méndez Alejandra^{1,2} , Gutiérrez-Chávez Abner^{1,2} , Valencia-Posadas Mauricio^{1,2} , Ruíz-Ramírez Johnatan³ , Pérez-Guiot Alfredo⁴ , García-Márquez Luis^{*1,3} 

¹Maestría Interinstitucional en Producción Pecuaria. Universidad de Guanajuato. México. ²Departamento de Veterinaria y Zootecnia, División de Ciencias de la Vida, Universidad de Guanajuato, Irapuato, Guanajuato, México. ³Facultad de Medicina Veterinaria y Zootecnia, Universidad de Colima, México. ⁴Centro de Enseñanza, Investigación y Extensión en Producción Animal en Altiplano, Tequisquiapan, Querétaro. México. *Autor responsable y de correspondencia: García-Márquez Luis. Centro Universitario de Investigación y Desarrollo Agropecuario, Facultad de Medicina Veterinaria y Zootecnia, Universidad de Colima, Carretera Colima-Manzanillo Km 40. Colonia. La Estación. CP. 28100 Tecomán, Colima, México. ale.luna.m@live.com.mx, guca731023@hotmail.com, mauwp001@yahoo.com.mx, ja_ruizr29@hotmail.com, mvzaperezguiot@gmail.com, ljgm_cmv@hotmail.com.

RESUMEN

El objetivo del presente estudio fue describir los hallazgos macroscópicos y microscópicos encontrados en el rumen de bovinos sacrificados en la Procesadora Municipal de Carne de Colima, Colima, México. Las lesiones encontradas durante la faena se describieron macroscópicamente, posteriormente se fijaron en formalina amortiguada al 10% con pH 7.2, se procesaron con la técnica histológica de rutina y se tiñeron con hematoxilina-eosina (H-E). Se colectaron 100 rúmenes, así como datos de la procedencia, edad, sexo y especie de los animales. La información fue analizada con la prueba de independencia de Chi cuadrada y un análisis de regresión logística. El 98% de los bovinos presentaron al menos una de las siguientes lesiones: hemorragias, erosiones, úlceras, cicatrices, hiperqueratosis, degeneración hidrópica, rumenitis, linfangiectasia, una muestra presentó un papiloma y se encontró la presencia del protozoario *Balantidium coli* en el 30% de las muestras. Se encontró dependencia entre *B. coli* con la procedencia ($P=0.046$) y el sexo ($P=0.041$) de los animales. Las variables que fueron significativas ($P<0.05$) en el análisis de regresión logística fueron las cicatrices, rumenitis, linfangiectasia y *B. coli*. Las lesiones encontradas interfieren con la absorción de nutrientes, pérdida de producción y productividad, así como la presencia de patógenos oportunistas que pueden representar un riesgo sanitario para animales y humanos.

Palabras clave: hiperqueratosis, rumenitis, *Balantidium coli* y acidosis ruminal.

ABSTRACT

The objective of the present study was to describe macroscopic and microscopic lesion in the rumen of bovine slaughtered in the Municipal Meat Processor of Colima, Colima, Mexico. The lesions found during the slaughter were described macroscopically and subsequently fixed in 10% buffered formalin with pH 7.2, processed with the routine histological technique, and stained with hematoxylin-eosin (H-E). 100 rumen were collected, as well as data on the origin, age, sex, and species of the animals. Data were analyzed with the Chi-square independence test and logistic regression analysis. The 98% of the bovines presented at least one of the following lesions: hemorrhages, erosions, ulcers, scars, hyperkeratosis, hydropic degeneration, rumenitis, lymphangiectasia, a sample had a papilloma and the presence of the protozoan *Balantidium coli* was found in 30% of the samples. Dependence was found between *B. coli* to the origin ($P=0.046$) and the sex ($P=0.041$) of the animals. The variables that were significant ($P<0.05$) in the logistic regression analysis were scars, rumenitis, lymphangiectasia, and *B. coli*. The injuries found to interfere with

the absorption of nutrients, loss of production, and productivity, as well as the presence of opportunistic pathogens that can represent a health risk for animals and humans.

Keywords: hyperkeratosis, rumenitis, *Balantidium coli*, ruminal acidosis.

INTRODUCCIÓN

Existen diversas enfermedades o alteraciones del aparato digestivo en los bovinos que son de importancia económica en las unidades de producción, ya que provocan una disminución de la producción, alta morbilidad y mortalidad; reducen el bienestar de los animales, así como un impacto en la salud pública (Plazier *et al.*, 2008). El rumen lleva a cabo una serie de adaptaciones a las diferentes fases de la alimentación, a las cuales son sometidos los bovinos, en el cual se digieren forrajes y grandes cantidades de granos; lo que puede ocasionar la aparición de trastornos digestivos, como la acidosis, consecuente de la rápida fermentación del grano (Meyer y Bryant, 2017). Los problemas de acidosis ruminal (AR) son comunes; sin embargo, es un trastorno difícil de reconocer y prevenir, ya que la fisiopatología es compleja y variable (Oetzel, 2017). Esta enfermedad es causada por la alimentación con dietas altas en concentrados; se define como una disminución del pH (<5.6), durante periodos prolongados de hasta al menos tres horas por día (Kleen *et al.*, 2003; Gozho *et al.*, 2005; Krause y Oetzel, 2006; Steele *et al.*, 2009).

El pH bajo induce la lisis de bacterias Gram negativas, y aumentan el lipopolisacárido libre (LPS) en el rumen, el cual es un potente inductor de inflamación y del desarrollo de rumenitis (Zhao *et al.*, 2018). La producción de inmunógenos en el rumen como el LPS o histamina, provocan la reducción de la barrera de protección del rumen y se ven implicados en el desarrollo de esta enfermedad (Plazier *et al.*, 2008).

El pH ruminal es un factor clave para el correcto funcionamiento del rumen, ya que impacta en las poblaciones microbianas, productos de la fermentación y las funciones fisiológicas del mismo (Nagaraja y Titgemeyer, 2007). Se puede observar una disminución de: grasa en la leche, digestión de fibra reducida, pérdida de la condición corporal, diarrea, laminitis, inflamación y timpanismo; además de afectar el consumo voluntario de alimento (Panciera *et al.*, 2007; Rezac *et al.*, 2014a; Zhao *et al.*, 2018).

Estas alteraciones pueden ocasionar un desequilibrio en el microbiota ruminal, donde agentes etiológicos, como *Fusobacterium necrophorum*, *Trueperella pyogenes* y *Arcanobacterium* spp, entre otros, se comporten como oportunistas, y viajen a través de la circulación portal hacia el hígado, donde pueden generar abscesos (Tadepalli *et al.*, 2009; Xu y Ding, 2011; Trigo, 2015). La alteración del epitelio ruminal permite que los microorganismos y sus toxinas migren hacia la circulación portal, lo que puede predisponer a una variedad de infecciones o de endotoxinas en el torrente sanguíneo, ya que alteran la capacidad de absorción de nutrientes; lo cual puede generar un cúmulo de ácidos grasos volátiles (AGV) o de ácido láctico (Kleen *et al.*, 2003). Las papilas ruminales no suelen estar recubiertas por moco en comparación con las abomasales, por lo que

pueden ser más susceptibles a una rumenitis que puede avanzar hasta la erosión y ulceración (Snyder y Credille, 2017).

La paraqueratosis, es el engrosamiento del estrato córneo del epitelio ruminal, y es resultado de una rumenitis crónica (Jubb *et al.*, 2016), siendo una patología importante; ya que disminuye la capacidad de absorción de AGV y predispone a los animales afectados a nuevos episodios (Oetzel, 2017). En México, el impacto económico producido por la acidosis ruminal, ha sido difícil de cuantificar, pero se considera de importancia por las lesiones que ocasiona en los bovinos de engorda (Malafaia *et al.*, 2016).

Son escasos los estudios en México que describan las lesiones observadas en rumen al momento del faenado de los animales, la inspección del rumen es una herramienta que permite evaluar la salud nutricional del ganado en los corrales. Por lo tanto, el objetivo del presente estudio fue describir las lesiones ruminales presentes en los bovinos que llegan a la procesadora municipal de carne de la ciudad de Colima, Colima, México.

MATERIAL Y MÉTODOS

Área de estudio

El trabajo se realizó en el estado de Colima, en la procesadora municipal de carne, ubicada en el km. 3.5 de la carretera Colima-Coquimatlán. El clima predominante en el 78.52% del territorio es cálido subhúmedo con lluvias en verano, en el 12.42% se presenta clima semiseco cálido, en el 7.58% semicálido subhúmedo con lluvias en verano y en el 1.48% del territorio, clima templado subhúmedo con lluvias en verano (INEGI, 2017). La temperatura anual promedio es de 25 °C y la precipitación total anual es de aproximadamente 1728.9 mm (CONAGUA, 2017).

Toma de muestras

Se recolectaron 100 muestras de tejido ruminal, de 1 cm² del lado derecho del saco cráneo-ventral y del lado izquierdo del saco cráneo ventral, debido a que en esta porción ruminal el epitelio se encuentra en contacto por más tiempo con el líquido ruminal (Castro y Elizondo, 2012; Jonsson *et al.*, 2019); así como de áreas representativas, donde se haya observado algún tipo de lesión macroscópica; los cuales se fijaron por inmersión en formalina amortiguada al 10% durante 24 h. Los tejidos se cortaron, se incluyeron en casetes de plástico y se trasladaron al Laboratorio de Patología de la Facultad de Medicina Veterinaria y Zootecnia de la Universidad de Colima, ubicado en el municipio de Tecomán, Colima, México en el km. 40, autopista Colima-Manzanillo, dentro de las coordenadas geográficas 18° 55' de Latitud Norte y 103° 52' de Longitud Oeste, y una altitud de 20 msnm (INEGI, 2017). Posteriormente se procesaron con la técnica histológica de rutina, que consiste en una deshidratación, aclaramiento e infiltración de parafina; se cortaron a 5 µm de espesor y se tiñeron con la tinción de Hematoxilina-Eosina (H-E) (Prophet *et al.*, 1995).

Análisis de muestras

Las lesiones macroscópicas y microscópicas se describieron y se caracterizaron mediante conceptos anatomopatológicos, los resultados se expresaron en porcentajes y grados de severidad (Rezac *et al.*, 2014b). Asimismo, se utilizó la prueba de Chi cuadrada para evaluar la dependencia entre las lesiones con el lugar de procedencia de los animales, edad, especie y sexo. Se realizó un análisis de regresión logística con la finalidad de encontrar factores de riesgo asociados con la presencia de lesiones. Ambos análisis se realizaron con el programa Statgraphics Centurion ver.15.2 (Statgraphics, 2007).

Para el análisis estadístico se establecieron dos rangos de edad menores o iguales a 36 meses, y mayores o iguales de 37 meses; tratando de mantener un adecuado número de registros en cada nivel de clasificación. Para la especie, los genotipos raciales Angus, Beefmaster, Pardo Suizo y Simmental se clasificaron en *Bos Taurus*, y los cebuinos se clasificaron en *Bos indicus*. Los lugares de procedencia se agruparon en cuatro regiones, de acuerdo con el tipo de clima: región 1: templado subhúmedo, región 2: semicálido subhúmedo, región 3: cálido subhúmedo y región 4: cálido.

RESULTADOS

Del total de muestras, 33 fueron hembras y 67 machos. De los animales sacrificados, 56 pertenecieron a la especie *Bos taurus* y 44 a *Bos indicus*. El 98% de las muestras presentaron al menos una lesión. Los hallazgos macroscópicos fueron (figura 1): hemorragias, erosión, úlceras, hiperqueratosis (engrosamiento de las papilas ruminales), atrofia de las papilas y cicatrices; una muestra presentó un papiloma. Los hallazgos microscópicos (figura 2), fueron: engrosamiento de la capa córnea de las papilas ruminales, así como la presencia de fibras de colágeno, degeneración hidrópica, inflamación (rumenitis) y linfangiectasia. Además, se registró la presencia del protozooario *Balantidium coli* en el 30% de las muestras. Estas lesiones se agruparon en grados de severidad, las cuales fueron de leves a severos (cuadro 1).

Cuadro 1. Número de casos por lesiones en rumen y su clasificación en grados de severidad

Grados de severidad	Hiperqueratosis	Degeneración hidrópica	Rumenitis	Linfangiectasia	<i>Balantidium coli</i>
Leve	33	53	23	21	20
Moderado	42	30	18	6	6
Severo	18	9	1	1	4
Caso Total	93	92	42	28	30
Sin lesión Aparente	7	8	58	72	70

Cuadro 2. Factores de riesgo para la presencia de lesiones ruminales en los bovinos sacrificados en la Procesadora Municipal de Carne en Colima, Colima, México

Variables	Estimado	Error estándar	Odd Ratio	IC(OR) 95%		Valor de <i>P</i>	
				Límite superior (LI)	Límite inferior (LS)		
<i>Cicatriz</i>							
Procedencia	Región 1	-0.230	0.067	0.793	0.694	0.907	0.000
	Región 2	-0.685	0.05	0.503	0.455	0.556	
	Región 3	0.402	0.089	1.495	1.250	1.787	
Edad		-0.142	0.045	0.866	0.791	0.949	0.000
Especie		-0.515	0.046	0.597	0.545	0.654	0.000
Sexo		-0.299	0.049	0.741	0.672	0.817	0.000
<i>Rumenitis</i>							
Procedencia	Región 1	0.949	0.0711	2.583	2.243	2.975	0.000
	Región 2	0.176	0.049	1.192	1.080	1.317	
	Región 3	-1.001	0.080	0.367	0.313	0.430	
Edad		0.310	0.045	1.364	1.246	1.494	0.000
Especie		0.725	0.044	2.066	1.891	2.258	0.000
Sexo		-0.092	0.048	0.911	0.828	1.003	0.000
<i>Linfangiectasia</i>							
Procedencia	Región 1	-1.177	0.067	0.308	0.269	0.352	0.000
	Región 2	-0.066	0.056	0.935	0.836	1.046	
	Región 3	-0.431	0.083	0.649	0.55	0.765	
Edad		-0.448	0.049	0.638	0.578	0.704	0.000
Especie		-0.266	0.05	0.766	0.693	0.846	0.000
Sexo		0.453	0.056	1.573	1.406	1.759	0.000
<i>Balantidium coli</i>							
Procedencia	Región 1	-1.211	0.074	0.297	0.256	0.344	0.000
	Región 2	-1.229	0.06	0.292	0.259	0.329	
	Región 3	-1.657	0.085	0.19	0.16	0.225	
Edad		-0.477	0.05	0.62	0.56	0.686	0.000
Especie		0.501	0.048	1.65	1.499	1.816	0.000
Sexo		-0.779	0.052	0.458	0.413	0.5	0.000

($P < 0.05$)

Para la variable de procedencia se tomó como comparación la región 4: clima cálido; para la edad los bovinos menores a 36 meses, para el sexo las hembras y para la especie *Bos taurus*.

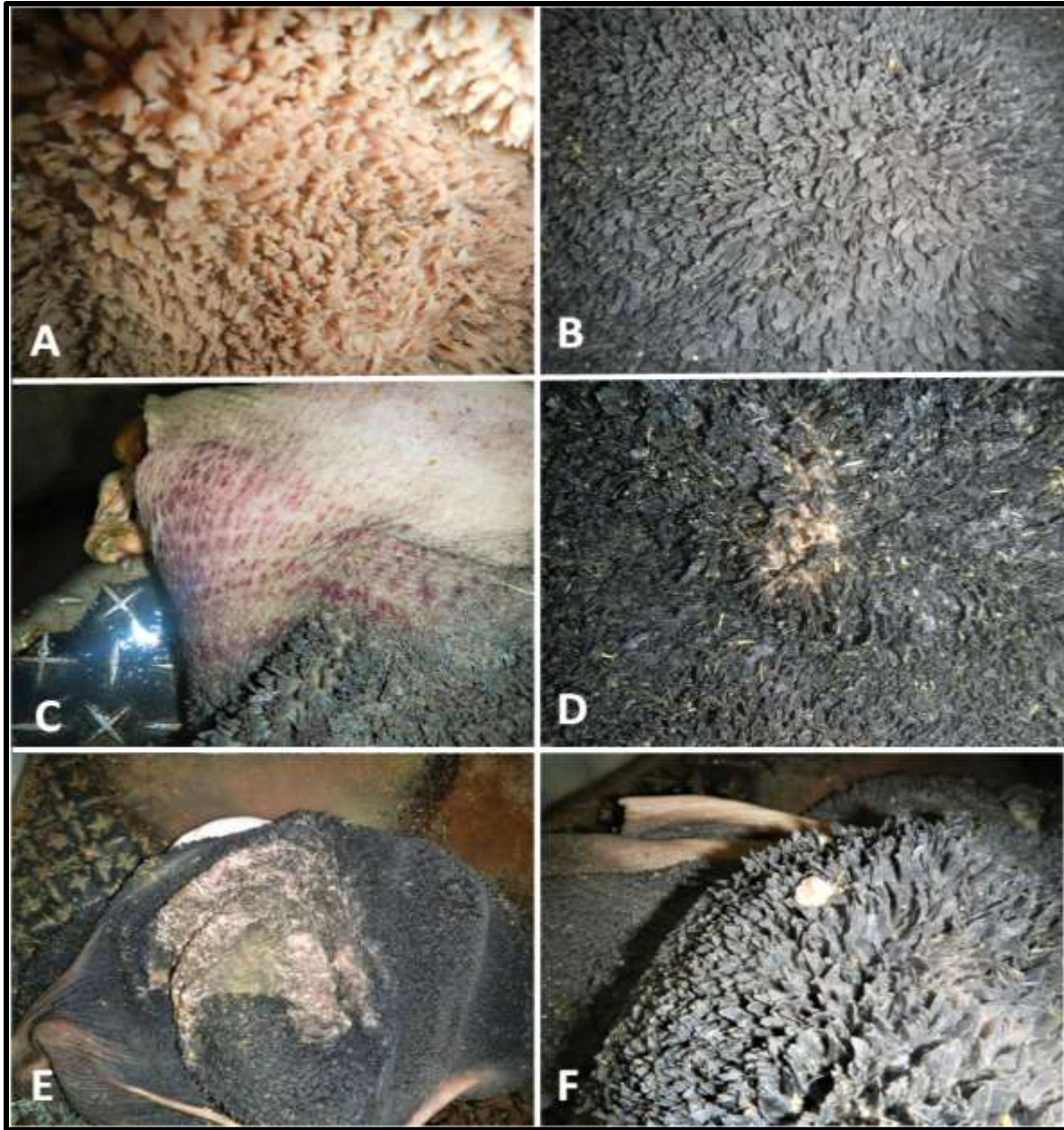


Figura 1. Descripción macroscópica de lesiones ruminales. A/ mucosa ruminal normal. B/ engrosamiento y atrofia de las papilas ruminales. C/ hemorragias ruminales. D/E erosiones, úlceras y cicatrices ruminales. F/ presencia de verruga o papiloma de 1X2 cm donde se observa una masa parecida a una coliflor, de color blanca, con crecimiento por encima del epitelio de la superficie de la mucosa ruminal y cubierta con escamas.

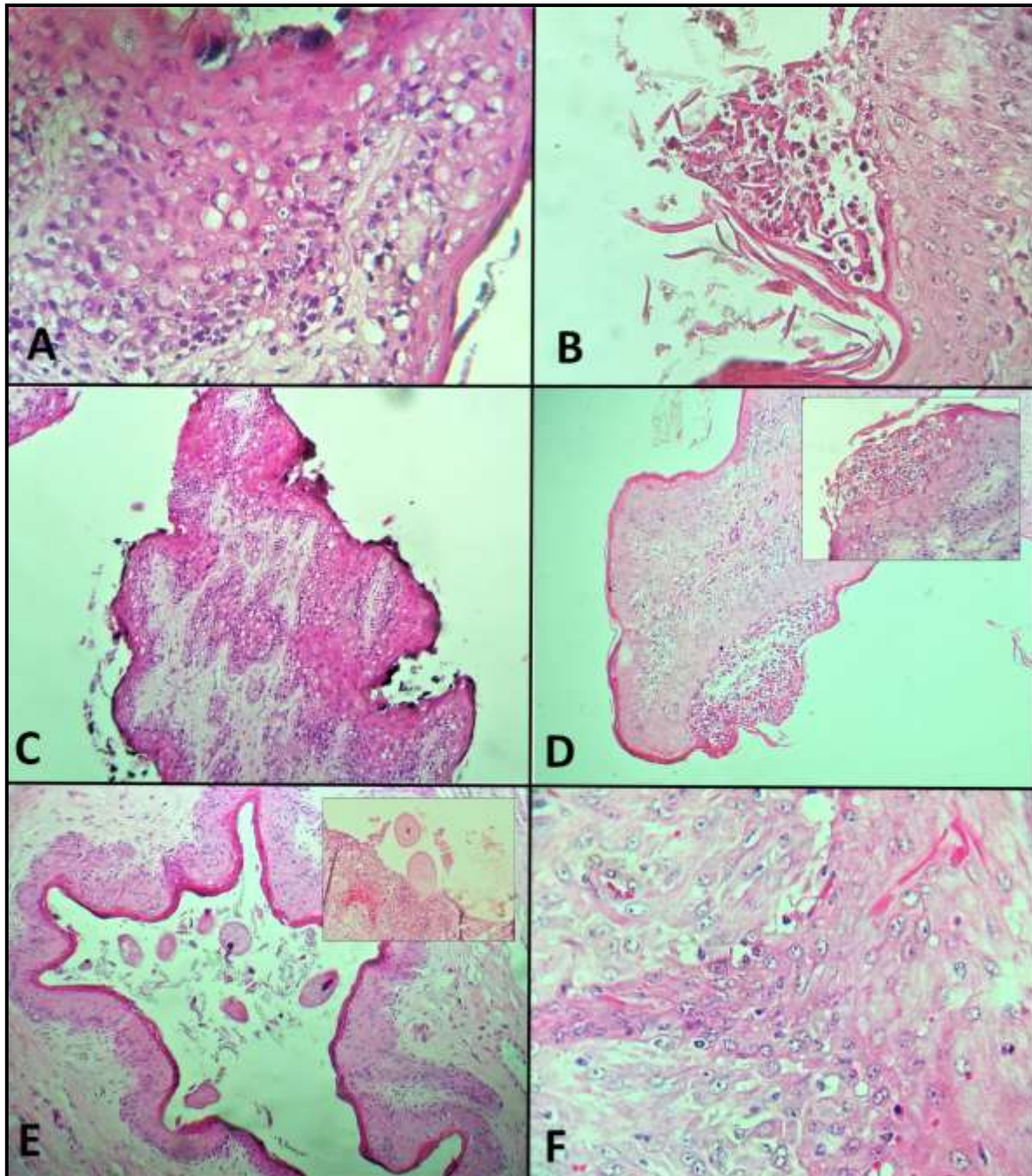


Figura 2. Descripción microscópica de lesiones ruminales. A/ Engrosamiento de la capa córnea de las papilas ruminales, así como la presencia de degeneración hidrópica epitelial. Tinción hematoxilina-eosina 40X. B-C/ Erosión, úlcera y paraqueratosis de la papila ruminal. Tinción hematoxilina-eosina 40X. D/ Infiltrado inflamatorio mononuclear sobre la submucosa de la papila ruminal (rumenitis), recuadro con acercamiento. Tinción hematoxilina-eosina 40X. E/ Presencia de abundantes protozoarios *Balantidium coli* sobre la mucosa y el epitelio ruminal ocasionando hemorragias e inflamación (recuadro). Tinción hematoxilina-eosina 10-40X. F/ Hiperplasia epitelial de las papilas ruminales con vacuolización citoplásmica e hiperqueratosis, además de proliferación de colágeno, formando proyecciones digitales hacia la submucosa (papiloma). Tinción hematoxilina-eosina 40X.

De acuerdo con las frecuencias encontradas, los bovinos procedentes de climas semicálidos subhúmedos, cuya especie fue *Bos indicus*, mayores o iguales a 37 meses y machos, presentaron mayor cantidad de lesiones. La presencia del protozoario *B. coli*, resultó significativa en la prueba de Chi cuadrada, mostrando dependencia con la procedencia ($P=0.046$) y el sexo ($P=0.041$) de los animales. En el análisis de regresión logística las variables: procedencia, edad, especie y sexo de los animales, fueron significativas ($P=0.000$) para la presencia de cicatrices, rumenitis, linfangiectasia y *B. coli* (cuadro 2).

Los bovinos de los climas semi cálidos subhúmedos, fueron 1.49 veces más probables de presentar cicatrices en rumen; en comparación con los animales procedentes de climas cálidos. Los bovinos procedentes de climas templados subhúmedos, fueron 2.5 veces más probables de presentar rumenitis, que los procedentes de climas cálidos. Los bovinos mayores de 37 meses, fueron 1.3 veces más probables de presentar rumenitis, con respecto a los bovinos menores o iguales a 36 meses. La especie *Bos taurus* fue 2.06 veces más probable que presentara rumenitis, en comparación con la *Bos indicus*. De forma similar *Bos taurus* fue 1.65 veces más probable de presentar *B. coli* que la especie *Bos indicus*. Los bovinos machos fueron 1.57 veces más probables de presentar linfangiectasia, en comparación con las hembras. La especie *Bos indicus* fue 1.65 veces más probable de presentar *B. coli* que la especie *Bos taurus*.

DISCUSIÓN

Los bovinos utilizados para la producción de carne en el estado de Colima, provienen de sistemas de engorda en pradera o mixtos. En los sistemas mixtos la etapa de iniciación comienza en la pradera y finaliza en los corrales, con el reto de una engorda de 100-120 días aproximadamente, con las conocidas “dietas calientes” que consisten en la administración de grandes cantidades de concentrado y la consecuente disminución del pH ruminal, lo que provoca la aparición de lesiones en el rumen; cifra que en el presente estudio fue mayor a las encontradas por [Rezac et al. \(2014a\)](#). En un estudio realizado en Estados Unidos sobre condiciones patológicas graves en bovinos al sacrificio, las lesiones ruminales tuvieron una mayor frecuencia (35%) en 1461 bovinos, los cuadros de rumenitis con una disminución de las papilas fue la lesión más común. La presencia de cicatrices y de áreas sin presencia de papilas indica una exposición a largo plazo del epitelio a un ambiente poco favorable, lo que puede explicar el grado de severidad de las lesiones y la frecuencia de éstas en animales adultos. [Steele et al. \(2009\)](#) observaron un desprendimiento del estrato córneo de las papilas ruminales, después de someter a un bovino a una dieta alta en grano, lesión no observada en el presente estudio; pero la cual coincide con [Sasikala et al. \(2018\)](#), en donde se observó por endoscopia el contenido ruminal *in vivo* en 110 bovinos; un epitelio cornificado con cambios de coloración y necrosis, el cual se desprendía con facilidad mostrando una superficie hemorrágica. La

biopsia reveló una degeneración vacuolar con cambios nucleares del epitelio escamoso. La dieta es el factor principal en la estructura bacteriana y función ruminal, ya que las bacterias epiteliales del rumen se unen al tejido epitelial, por lo que la alteración en su composición puede afectar la función y generar lesiones (Zhang *et al.*, 2017).

Estudios sugieren que hay un aumento en la presencia de bacterias con genes de alta virulencia, los cuales pueden aprovechar estas condiciones ruminales para desencadenar una respuesta inflamatoria (Khafipour *et al.*, 2011) o modificar genes implicados en el crecimiento y estructura de los epitelios (Steele *et al.*, 2011). La evaluación de la microbiota ruminal no se consideró en el presente estudio, pero se cree que la diversidad bacteriana del rumen y su respuesta a la dieta varía considerablemente, aún entre los animales alimentados con la misma dieta (Penner *et al.*, 2009; Chen *et al.*, 2011).

En el presente estudio, se observó que la especie *Bos taurus* mostraba una mayor tendencia a presentar lesiones en rumen, en comparación con la especie *Bos indicus*; lo anterior, de acuerdo con Lees *et al.* (2017) quienes mencionan que el proceso de adaptación del rumen es diferente entre animales de la especie *Bos taurus* y *Bos indicus*, particularmente en climas tropicales y subtropicales, en donde los cebuinos tienen una mejor capacidad de adaptación a climas tropicales con condiciones de temperatura y humedad altas, en comparación con los *Bos taurus* (Reis *et al.*, 2016). Panciera *et al.* (2007) registraron daños severos, a causa de la acidosis, como: timpanismo abomasal, edema marcado, hemorragia y enfisema en las paredes ruminales; donde se sugiere que parte de los daños fue debido a la presencia de especies clostridiales, o un conjunto de agentes que se involucran en estos daños. La presencia de objetos extraños en rumen como bolsas de plástico, pueden ocasionar daños en el epitelio, como atrofia, pérdida de papilas ruminales, erosión, úlceras y formación nodular en la mucosa ruminal (Otsyina *et al.*, 2017). La presencia de protozoarios ciliados se asocia con la estructura y patogenicidad de diferentes comunidades bacterianas y alteraciones en la fermentación ruminal (García *et al.*, 2017). Además de ser un patógeno oportunista, *B. coli*, es zoonótico, y es causante de problemas gastroentéricos y pulmonares en el hombre (Sharma y Harding, 2003; Pérez *et al.*, 2008; Koopowitz *et al.*, 2010).

Las condiciones de temperatura y humedad del estado de Colima permiten la viabilidad de este protozoario en el ambiente, y la infección se da por el consumo de agua o alimentos contaminados con ooquistes, excretados por animales, o incluso humanos infectados (Ahmed *et al.*, 2020).

En un estudio realizado en Bangladesh por Paul *et al.* (2019), identificaron la presencia del parásito protozoario *B. coli* en 103/200 muestras fecales. La prevalencia más alta se registró en el ganado bovino (54.7%), en comparación con el ganado porcino (42%), resultado mayor al encontrado en el presente estudio. En China, Zhang *et al.* (2019), realizaron un análisis en 468 muestras fecales para identificar los principales agentes infecciosos encontrados en macacos, *B. coli*, fue el segundo protozoario de importancia con el 70% de prevalencia, resultado mayor al de otras especies. En Brasil un estudio

realizado en aves en cautiverio, mostró una prevalencia del 1.4% para este mismo parásito mediante la técnica coproparasitoscópica, el cual se encontró en palomas, lo que sugiere que pueden ser reservorios para otros hospederos susceptibles (Lyra *et al.*, 2002). La acidosis es un problema de manejo de la alimentación, se presenta cuando el ganado que estaba consumiendo pasto, se cambia rápidamente a una dieta alta en carbohidratos, como en la mayoría de las engordas; en las cuales se puede considerar la adición de algún *buffer* a la ración como el bicarbonato de sodio o carbonato de calcio en no más del 5% de la ración, realizar cambios graduales en las transiciones de la etapa de engorda, así como hacer inspecciones rutinarias del sistema digestivo al momento del sacrificio.

CONCLUSIONES

La realización de este estudio permitió identificar los principales tipos de lesiones ruminales en bovinos que llegan a sacrificio a la procesadora municipal de carne de Colima. Casi la totalidad de bovinos muestreados cursaron con algún cuadro de acidosis durante su vida, las cuales ocasionaron lesiones en la pared ruminal, lo que provoca pérdidas económicas; debido a los bajos rendimientos en los corrales de engorda. La inspección *post mortem* en bovinos es una herramienta que permite evaluar la salud ruminal, así como impulsar medidas preventivas para el control de la acidosis ruminal subclínica. La presencia de agentes no comunes en el rumen sugiere una alteración en la microbiota del epitelio ruminal. Este es el primer estudio donde se documenta la presencia de *Balantidium coli* en tejidos ruminales.

LITERATURA CITADA

AHMED A, Ljaz M, Ayyub RM, Ghaffar A, Ghauri HN, Aziz MU, Ali S, Altaf M, Awais M, Naveed M, Nawab Y, Javed MU. 2020. *Balantidium coli* in domestic animals: an emerging protozoan pathogen of zoonotic significance. *Acta Trópica*. 203(1)1-12. <https://doi.org/10.1016/j.actatropica.2019.105298>

CASTRO FP, Elizondo SJA. 2012. Crecimiento y desarrollo ruminal en terneros alimentados con iniciador sometido a diferentes procesos. *Agronomía Mesoamericana*. 23(2):343-352. ISSN: 1021-7444 <https://www.redalyc.org/articulo.oa?id=43724664013>

CHEN Y, Penner GB, Li M, Oba M, Guan LL. 2011. Changes in bacterial diversity associated with epithelial tissue in the beef cow rumen during the transition to a high-grain diet. *Applied and Environmental Microbiology*. 77(16):5770-5781. ISSN:1098-5336. <https://doi.org/10.1128/AEM.00375-11>

CONAGUA (COMISIÓN NACIONAL DEL AGUA). 2017. Sistema meteorológico nacional, resúmenes mensuales y anuales de temperaturas y lluvia. Disponible en la Web: <http://smn.cna.gob.mx/es/climatologia/temperaturas-y-lluvias/resumenes-mensuales-de-temperaturas-y-lluvias>

GARCÍA M, Bradford BJ, Nagaraja TG. 2017. Invited Review: Ruminant microbes, microbial products and systemic inflammation. *The professional Animal Scientist*. 33(6):635-650. ISSN:1080-7446. <https://doi.org/10.15232/pas.2017-01663>

GOZHO GN, Plaizier JC, Krause DO, Kennedy AD, Wittenberg KM. 2005. Subacute ruminal acidosis induces ruminal lipopolysaccharide endotoxin release and triggers an inflammatory response. *Journal of Dairy Science*. 88(4):1399-1403. ISSN:1525-3198. [https://doi.org/10.3168/jds.S0022-0302\(05\)72807-1](https://doi.org/10.3168/jds.S0022-0302(05)72807-1)

INEGI (INSTITUTO NACIONAL DE ESTADÍSTICA Y GEOGRAFÍA). 2017. Anuario estadístico y geográfico de Colima 2017. Disponible en la Web: http://internet.contenidos.inegi.org.mx/contenidos/Productos/prod_serv/contenidos/espanol/bvinegi/productos/nueva_estruc/anuarios_2017/702825092061.pdf

JONSSON NN, Ferguson HJ, Koh-Tan HH, McCartney CA. 2019. *Postmortem* observations on rumen wall histology and gene expression and ruminal and caecal content of beef cattle fattened on barley-based rations. *Animal*. 1-14. <https://doi.org/10.1017/S1751731119002878>

JUBB KV, Kennedy PC, Palmer NC. 2016. Pathology of domestic animals 6th edition. Vol. 2. Elsevier St. Louis Missouri. USA. Pp: 39-42. ISBN 9780702053184

KHAFIPOUR E, Plaizier JC, Aikman PC, Krause DO. 2011. Population structure of rumen *Escherichia coli* associated with subacute ruminal acidosis (SARA) in dairy cattle. *Journal of Dairy Science*. 94(1):351-360. ISSN:1525-3198. <https://doi.org/10.3168/jds.2010-3435>

KLEEN JL, Hooijer GA, Rehage J, Noordhuizen JP. 2003. Subacute ruminal acidosis (SARA): A review. *Journal Veterinary Medicine a Physiology Pathologic Clinic Medicine* 50(8):406-414. ISSN:1439-0442. <https://doi.org/10.1046/j.1439-0442.2003.00569.x>

KOPOWITZ A, Smith P, Rensburg NV, Rudman A. 2010. *Balantidium coli* induced pulmonary hemorrhage with iron deficiency. *South African Medical Association*. 100(8):534-536. ISSN:2078-5135. <http://www.samj.org.za/index.php/samj/article/view/3592>

KRAUSE KM, Oetzel RG. 2006. Understanding and preventing subacute ruminal acidosis in dairy herds: A review. *Animal Feed Science and Technology*. 126(3-4):215-236. ISSN:0377-8401. <https://doi.org/10.1016/j.anifeedsci.2005.08.004>

LEES AM, Lees JC, Lisle AT, Sullivan ML, Gaughan JB. 2017. Effect of heat stress on rumen temperature of three breeds of cattle. *International Journal of Biometeorology*. 62(1):207-215. <https://doi.org/10.1007/s00484-017-1442-x>

LYRA MF, Olivera JB, Brito CMD, Soares LA, Magalhães VS, Oliveira RA, Sobrino AE. 2002. Parásitos gastrointestinales de aves silvestres en cautiverio en el estado de

Pernambuco, Brasil. *Parasitología Latinoamericana*. 57(1-2):50-54. ISSN:0717-7712. <http://dx.doi.org/10.4067/S0717-77122002000100012>

MALAFIA P, Lima GTA, Costa RM, Carneiro SV, Azevedo CDF, Tokarnia CH. 2016. Major health problems and their economic impact on beef cattle under two different feedlots systems in Brazil. *Pesquisa Veterinária Brasileira*. 36(9):837-843. ISSN:1678-5150. <https://doi.org/10.1590/s0100-736x2016000900008>

MEYER NF, Bryant TC. 2017. Diagnosis and management of rumen acidosis and bloat in feedlots. 33(3):481-498. *Veterinary Clinics of North America: Food Animal Practice*. ISSN:1558-4240. <https://doi.org/10.1016/j.cvfa.2017.06.005>

NAGARAJA TG, Titgemeyer EC. 2007. Ruminant acidosis in beef cattle: the current microbiological and nutritional outlook. *Journal of Dairy Science*. 90(1):E17-E38. ISSN:1525-3198. <https://doi.org/10.3168/jds.2006-478>

OETZEL GR. 2017. Diagnosis and management of subacute ruminal acidosis in dairy herds. *Veterinary Clinics of North America. Food Animal Practice*. 33(3):463-480. ISSN:1558-4240. <https://doi.org/10.1016/j.cvfa.2017.06.004>

OTSYINA HR, Mbuthia PG, Nguhiu-Mwangi J, Mogoia EG, Ogara WO. 2017. Gross and histopathologic findings in sheep with plastic bags in the rumen. *International Journal of Veterinary Science and Medicine*. 5(2):152-158. ISSN:2314-4599. <https://doi.org/10.1016/j.ijvsm.2017.08.005>

PANCIERA RJ, Boileau JM, Step LD. 2007. Tympany, acidosis, and mural emphysema of the stomach in calves: report of cases and experimental induction. *Journal of Veterinary Diagnostic Investigation*. 19(4):392-395. ISSN:1040-6387. <https://doi.org/10.1177/104063870701900409>

PAUL TR, Begum N, Shahiduzzaman M, Hossain MS, Labony S, Anisuzzaman ARD. 2019. Balantidiasis, a zoonotic protozoan infection, in cattle and domestic pigs. *Bangladesh Journal of Veterinary Medicine*. 17(1):31-37. ISSN:2308-0922. <https://doi.org/10.33109/bjvmj19fam1>

PENNER GB, Aschenbach JR, Gäbel G, Rackwitz R, Oba M. 2009. Epithelial capacity for apical uptake of short chain fatty acids is a key determinant for intraruminal pH and the susceptibility to subacute ruminal acidosis in sheep. *The Journal of Nutrition*. 139(9):1714-1720. ISSN:1541-6100. <https://doi.org/10.3945/jn.109.108506>

PÉREZ-Cordón G, Rosales MJ, Valdez RA, Vargas-Vásquez F, Cordova O. 2008. Detección de parásitos intestinales en agua y alimentos de Trujillo, Perú. *Revista Peruana de Medicina Experimental y Salud Pública*. 25(1):144-148. ISSN:1726-4634. http://www.scielo.org.pe/scielo.php?script=sci_arttext&pid=S1726-46342008000100018

PLAIZIER JC, Krause DO, Gozho GN, McBride BW. 2008. Subacute ruminal acidosis in dairy cows: The physiological causes, incidence and consequences. *The Veterinary Journal*. 176(1):21-31. ISSN:1532-2971. <https://doi.org/10.1016/j.tvjl.2007.12.016>

PROPHET EB, Mills B, Arrington JB, Sobin LH. 1995. Métodos Histotecnológicos. Instituto de Patología de las Fuerzas Armadas de los Estados Unidos de América (AFIP). Washington, DC: Publicado por el registro de Patología de los Estados Unidos de América (ARP). ISBN:1-881041-21-2.

REIS AS, Bomjardim HA, Oliveira CM, Oliveira CH, Silveira JA, Silva ND, Salvarani FM, Silva JB, Barbosa JD. 2016. Vagal indigestion in Zebu cattle in Brazil. *Revista Salud Animal*. 38(3):149-153. ISSN: 2224-4700
http://scielo.sld.cu/scielo.php?script=sci_abstract&pid=S0253-570X2016000300003&lng=es&nrm=iso&tlng=en

REZAC DJ, Thomson DU, Siemens MG, Prouty FL, Reinhardt CD, Bartle SJ. 2014a. A survey of gross pathologic conditions in cull cows at slaughter in the Great Lakes region of the United States. *Journal of Dairy Science*. 97(7):1-9. ISSN:1525-3198. <https://doi.org/10.3168/jds.2013-7636>

REZAC DJ, Thomson DU, Bartle SJ, Osterstock JB, Prouty FL, Reinhardt CD. 2014b. Prevalence, severity and relationships of lung lesions, liver abnormalities, and rumen health scores measured at slaughter in beef cattle. *Journal of Animal Science*. 92(6):2595-2602. ISSN:1525-3163. <https://doi.org/10.2527/jas.2013-7222>

SASIKALA K, Vijayakumar G, Sivaraman S, Balasubramaniam GA. 2018. Ruminoscopy in Cattle (*Bos Taurus*) with Ruminal Lactacidosis-A rapid and novel Method to visualize rumen papillary changes. *International Journal of Current Microbiology and Applied Sciences*. 7(5):3112-3119. ISSN:2319-7706. <https://doi.org/10.20546/ijcmas.2018.705.363>

SHARMA S, Harding G. 2003. Necrotizing lung infection caused by the protozoan *Balantidium coli*. *The Canadian Journal of Infectious Diseases*. 14(3):163-166. ISSN:1180-2332. <https://doi.org/10.1155/2003/829860>

SNYDER E, Credille B. 2017. Diagnosis and treatment of clinical rumen acidosis. *Veterinary Clinics of North America: Food Animal Practice*. 33(3):451-461. ISSN:0749-0720. <https://doi.org/10.1016/j.cvfa.2017.06.003>

STATGRAPHICS® Centurion XV. 2007. User Manual. Version 15.2.06. StatPoint Technologies, Inc. <http://www.statgraphics.com>

STEELE MA, Croom J, Kahler M, AlZahal O, Hook SE, Plaizier K, McBride BW. 2011. Bovine rumen epithelium undergoes rapid structural adaptations during grain-induced subacute ruminal acidosis. *American Journal of Physiology. Regulatory, Integrative and*

Comparative Physiology. 300(6):1515-1523. ISSN:1522-1490.
<https://doi.org/10.1152/ajpregu.00120.2010>

STEELE MA, AIZahal O, Hook SE, Croom J, McBride BW. 2009. Ruminal acidosis and the rapid onset of ruminal parakeratosis in a mature dairy cow: a case report. *Acta Veterinaria Scandinavica*. 51(39):1-6. ISSN: 1751-0147. <https://doi.org/10.1186/1751-0147-51-39>

TADepALLI S, Narayanan SK, Stewart GC, Chengappa MM, Nagaraja TG. 2009. *Fusobacterium necrophorum*: A ruminal bacterium that invades liver to cause abscesses in cattle. *Anaerobe*. 15(1-2):36-43. ISSN:1075-9964.
<https://doi.org/10.1016/j.anaerobe.2008.05.005>

TRIGO TF. 2015. Patología Sistémica Veterinaria. 6ta edición. México D.F. Pp. 140-142. ISBN: 9786070278099

XU Y, Ding Z. 2011. Physiological, biochemical and histopathological effects of fermentative acidosis in ruminal production: a minimal review. *Spanish Journal of Agricultural Research*. 9(2):414-422. ISSN:1695-971-X.
<http://dx.doi.org/10.5424/sjar/20110902-177-10>

ZHANG Q, Han S, Liu K, Luo J, Lu J, He H. 2019. Occurrence of selected zoonotic fecal pathogens and first molecular identification of *hafnia paralvei* in wild Taihangshan Macaques (*Macaca mulatta tcheliensis*) in China. *Hindawi BioMed Research International*. 2019(1):1-7. ISSN:2314-6141. <https://doi.org/10.1155/2019/2494913>

ZHANG R, Ye H, Liu J, Mao S. 2017. High-grain diets altered rumen fermentation and epithelial bacterial community and resulted in rumen epithelial injuries of goats. *Applied Microbiology and Biotechnology*. 101(18):6981-6992. ISSN:1432-0614.
<https://doi.org/10.1007/s00253-017-8427-x>

ZHAO C, Liu G, Li X, Guan Y, Wang Y, Yuan X, Sun G, Wang Z, Li X. 2018. Inflammatory mechanism of rumenitis in dairy cows with subacute ruminal acidosis. *BMC Veterinary Research*. 14(135):3-8. ISSN: 1746-6148. <https://doi.org/10.1186/s12917-018-1463-7>