

INFORME DE CASO

Adolescente con teratoma mediastinal y compromiso pericárdico

Adolescent with mediastinal teratoma and pericardial involvement

Adolescente com teratoma mediastinal e envolvimento pericárdico

Pablo Antonio Hernández Dinza¹, Yofaidy Pérez Medina², Manuel Alfonso Carrazana Araujo³

¹ Especialista de I Grado en Pediatría y de II Grado en Terapia Intensiva Pediátrica. Máster en Enfermedades Infecciosas. Asistente. Hospital Pediátrico Docente Sur "Antonio María Béguez Cesar". Santiago de Cuba. Cuba. Email: pablo.hernandez@infomed.sld.cu ORCID: <https://orcid.org/0000-0003-4417-7652>

² Especialista de I Grado en Medicina General Integral y en Pediatría. Máster en Atención Integral al Niño. Asistente. Dirección Provincial de Salud. Santiago de Cuba. Cuba. Email: yofaidy.perez@infomed.sld.cu ORCID: <https://orcid.org/0000-0001-7136-896X>

³ Especialista de I Grado en Cirugía Pediátrica. Hospital Pediátrico Docente Sur "Antonio María Béguez Cesar". Santiago de Cuba. Cuba. Email: manuel.c@infomed.sld.cu ORCID: <https://orcid.org/0000-0002-0364-4499>

RESUMEN

Se presentó un paciente de 14 años con antecedentes de salud que acudió a consulta por presentar dolor torácico de 6 días de evolución sin irradiación y con ausencia de fiebre, disnea u otros síntomas. En la radiografía de tórax se observó una masa mediastinal anterior y media que se confirmó con la tomografía computarizada y donde la localización y las características imagenológicas sugirieron el diagnóstico de teratoma mediastinal. Se realizó exéresis del tumor que comprometía también parte del pericardio, confirmándose histológicamente por anatomía patológica la presencia de un teratoma quístico maduro del mediastino.

Palabras clave: teratoma; células germinales; mediastino; pericardio

ABSTRACT

A 14-year-old patient with a history of health who attended the clinic due to chest pain that lasted six days without irradiation and with absence of fever, dyspnea or other symptoms. The chest radiograph showed an anterior and middle mediastinal mass that was confirmed with computed tomography and where the location and imaginal characteristics suggested the diagnosis of mediastinal teratoma. The excision of the tumor that also compromised part of the pericardium was performed, confirming histologically by pathological anatomy the presence of a mature cystic mediastinal teratoma.

Keywords: teratoma; germcells; mediastinum; pericardium

RESUMO

Um paciente de 14 anos de idade, com histórico médico que se apresentou na clínica devido a dor torácica de seis dias de evolução sem irradiação e sem febre, dispnéia ou outros sintomas, foi apresentado. A radiografia de tórax mostrou uma massa mediastinal anterior e média que foi confirmada com tomografia computadorizada e onde a localização e características de imagem sugeriram o diagnóstico de teratoma mediastinal. O tumor foi extirpado, o que também comprometeu parte do pericárdio, e a presença de um teratoma cístico mediastinal maduro foi confirmado histologicamente por anatomia patológica.

Palavras-chave: teratoma; células germinativas; mediastino; pericárdio

INTRODUCCIÓN

El mediastino es el espacio comprendido entre el orificio torácico superior por arriba, ambos hemidiafragmas por debajo, el esternón por delante, la columna vertebral por detrás y la pleura parietal a ambos lados. En este cohabitan órganos o parte de ellos y sirve de vía de tránsito de otros a la cavidad abdominal.⁽¹⁾

Tan diverso en órganos es el mediastino, como lo son las entidades nosológicas que lo afectan. Los teratomas son tumores que derivan de las células germinales y están constituidos por la diferenciación de

diferentes tejidos derivados de una o de las tres capas embrionarias: endodermo, mesodermo o ectodermo.⁽²⁻³⁾

Estos pacientes suelen presentarse con síntomas de ocupación mediastínica como tos, disnea o dolor torácico. Menos frecuentemente debutan con síndrome de vena cava superior, hemoptisis o disfagia, también pueden ser asintomáticos y constituir un hallazgo fortuito durante un estudio radiológico con otros fines.⁽³⁻⁴⁾

El tratamiento del teratoma consiste típicamente en una resección quirúrgica completa sin necesidad de quimioterapia. El pronóstico de los pacientes con teratomas inmaduros está determinado por factores como la edad del paciente, sitio anatómico del tumor, cantidad de elementos inmaduros del teratoma e integridad de la resección quirúrgica.^(1,5)

Al tener en cuenta la baja incidencia de estos tumores a nivel mediastinal en la edad pediátrica, la asociación en la paciente de compromiso pericárdico y su evolución favorable luego de la cirugía presentamos el caso.

PRESENTACIÓN DEL CASO

Paciente femenina de 14 años con antecedentes de buena salud, procedente de la ciudad de Santiago de Cuba, acudió a consulta por presentar dolor torácico de seis días de evolución, de localización retroesternal, de moderada intensidad que no se aliviaba con los analgésicos de primera línea del tipo de la dipirona, con ausencia de síntomas acompañantes. Fue atendida en su área de salud donde impresionaba tener una osteocondritis, indicándosele radiografía de tórax vista anteroposterior, constatándose radiopacidad compatible con un tumor de mediastino.

Es remitida al Hospital Infantil Sur de Santiago de Cuba e ingresada en el Servicio de Terapia Intensiva para continuar estudios.

Dentro de estos se realizaron hemograma completo y velocidad de sedimentación globular que arrojaron cifras de hemoglobina en 124 g/L con diferencial normal y 12 mm/h, respectivamente. Los estudios de la esfera hepática y renal mostraron valores de bilirrubina, transaminasas, fosfatasa alcalina, coagulogramas, urea y creatinina dentro de límites normales. No fue posible la realización de marcadores tumorales por no estar disponibles.

Se realizaron estudios imagenológicos para descartar metástasis a distancia como ecografías abdominales 1 y 2 con resultados

negativos. Se le realizó, además, tomografía computarizada de tórax constatándose en esta última una imagen hipodensa que mide 90x88 UH de ubicación parahiliar izquierda, hipercaptante y con íntimo contacto con el área cardiaca, ocupando áreas del mediastino anterior y medio, sugerente de un teratoma mediastinal (figura 1).

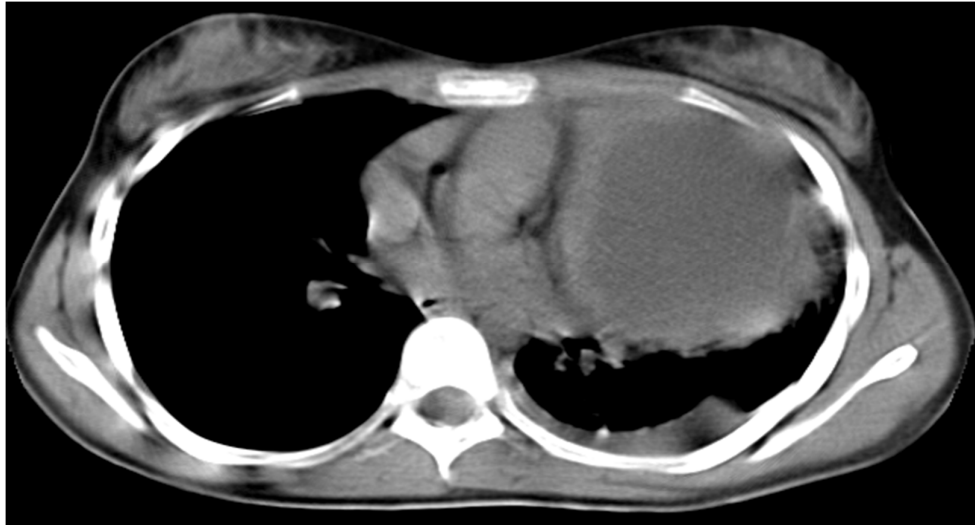


Fig. 1. Muestra imagen hipodensa que mide 90 x 88 UH de ubicación parahiliar izquierda.

El diagnóstico anatomopatológico se realizó por abordaje quirúrgico a través de esternotomía media con resección completa del tumor que se encontraba adherido a la pared pericárdica y encapsulado (figura 2).

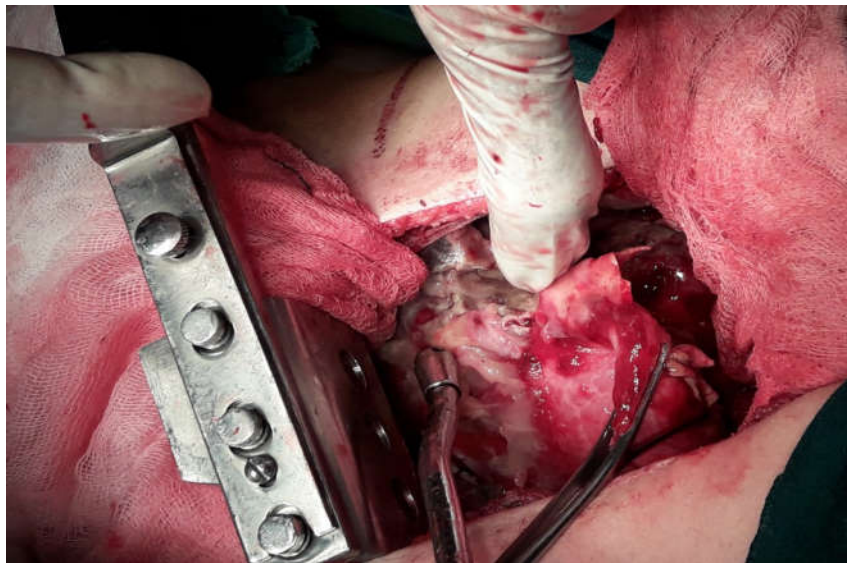


Fig. 2. Se aprecia tumor encapsulado y adherido a la pared pericárdica.

Es confirmando el diagnóstico de teratoma quístico maduro del mediastino, de 9 cm de diámetro mayor, sin evidencias de malignidad y macroscópicamente con presencia de pelos, dientes y otros tejidos de diferentes capas embrionarias (figura 3).

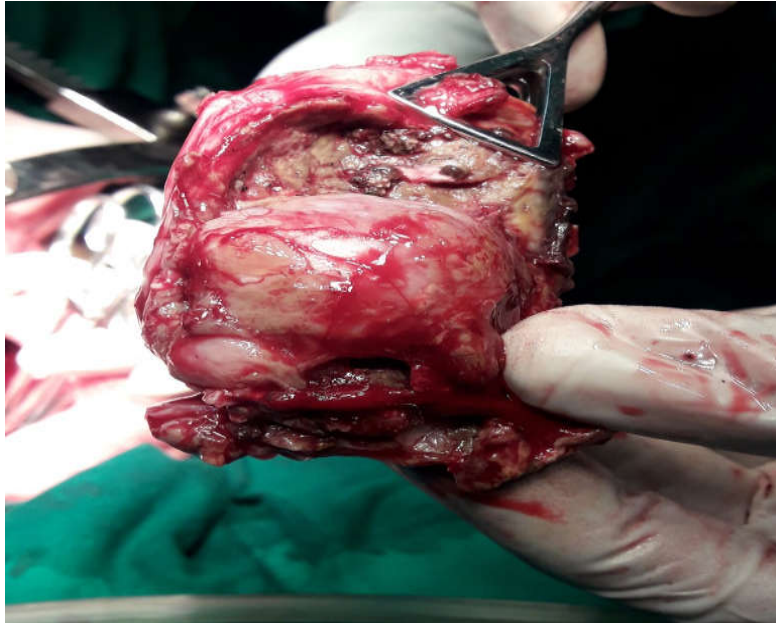


Fig. 3. Obsérvese tumor de 9 cm de diámetro mayor, con presencia de tejidos de diferentes capas embrionarias.

El estudio histológico informó la presencia de células compatibles con un teratoma maduro del mediastino, no fue necesario el uso de quimioterapia. Luego de seis meses del acto quirúrgico la paciente se encuentra asintomática y lleva seguimiento por especialistas de Oncología y Cirugía.

DISCUSIÓN DEL CASO

Los tumores de mediastino pueden ser de origen neoplásico, congénito o inflamatorio pueden manifestarse por una variedad de síntomas, según sea su efecto sobre los órganos y estructuras adyacentes de acuerdo a su localización o pueden causar cuadros sistémicos mediante sustancias o factores inmunológicos propios del tumor. Estas neoplasias son observadas con bastante frecuencia en la práctica médica y son muy diversas teniendo en cuenta los diferentes órganos y parte de ellos presentes en dicha cavidad. En la edad pediátrica por mucho son los linfomas y timomas las causas más frecuente de tumores a este nivel, aunque con una frecuencia menor, pero no rara se observan otros como los teratomas.^(1,6)

Se convierte así esta región en una zona sumamente importante y compleja, en la que dada la gran actividad y la presencia de diferentes órganos y tejidos, pueden originarse tumores de muy diversa estirpe, los que precisamente por su localización tan escondida, son de diagnóstico difícil.⁽⁶⁻⁷⁾

Los teratomas afectan a ambos sexos por igual. Histológicamente se clasifican en maduros e inmaduros. Si todos los componentes histológicos están bien diferenciados, se trata de un teratoma maduro, estos son generalmente benignos, aunque algunos tienen potencial maligno.^(3,5,8)

La tomografía computarizada del tórax es de gran utilidad en el diagnóstico mostrando, masas generalmente bien delimitadas, centrales, heterogéneas, con diferentes densidades, incluyendo líquido, grasa, otros tejidos blandos o calcificaciones, sugestivas de piezas dentarias o fragmentos de hueso. Esta variedad en las densidades permiten sugerir el diagnóstico de teratoma.^(5,9-10)

La paciente presentó dolor torácico de moderada intensidad con una radiografía y tomografía torácica que junto al estudio histológico permitieron llegar al diagnóstico de teratoma maduro del mediastino, seis meses después de la cirugía se encuentra asintomática y sin recidivas del tumor.

REFERENCIAS BIBLIOGRÁFICAS

1. Ritchey Kim A. Principio del Diagnóstico. En: Kliegman RM, Stanton BF, Schor NF, Geme J, Berman RE, *et al.* Nelson Tratado de Pediatría. 19ed.v.2. España: Editorial Elsevier; 2013. p.1797-1800.
2. Cúneo L, Dutruel SP, Cellerino AV, Salazar SN, Badano F, Maio G, *et al.* Tumor germinal no seminomatoso del mediastino con invasión pulmonar. Rev Argent Radiol [en línea]. 2008 Mar [citado 29 Sep 2018]; 72(1):87-92. Disponible en: <http://www.scielo.org.ar/pdf/rar/v72n1/v72n1a14.pdf>
3. Díaz VM, Khosravi P, Hernández B, Encinas S, Arranz JA, Pérez G, *etal.* Tumores germinales mediastínicos. Ann Med Interna (Madrid) [en línea]. 2008 May [citado 28 Sep 2018]; 25(5):241-243. Disponible en: <http://scielo.isciii.es/pdf/ami/v25n5/revision2.pdf>
4. Alves F, Salvador E, Saad R, Botter M, Gonçalves R, Paes F, *et al.* Teratoma de mediastino com degeneração maligna. J Bras Pneumol [en línea]. 2008 Aug [citado 24 Sep 2018]; 34(8):631-634. DOI: <http://dx.doi.org/10.1590/S1806-37132008000800015>

5. Lozano C, Molina M. Teratoma tímico productor de B-HCG: una causa infrecuente de pubertad precoz periférica. Rev Chil Ped [en línea]. 2018 Jun [citado 29 Sep 2018]; 89(3):373-79. DOI: <http://dx.doi.org/10.4067/S0370-41062018005000304>
6. Torres T, Herrera D, Gálvez M, Moran E, Cid RMDel, Gordillo R. Masas mediastinales: epidemiología y decisiones estratégicas. Experiencia de 13 años. Neumol Cir Torax [en línea]. 2016 Dic [citado 29 Sep 2018]; 75(4):268-274. Disponible en: http://www.scielo.org.mx/scielo.php?script=sci_arttext&pid=S0028-37462016000400268&lng=es
7. Navarro M, García L, Salazar C. Análisis y seguimiento de pacientes con tumores mediastinales egresados de los hospitales metropolitanos de Costa Rica durante 1996. Acta Méd Costarric [en línea]. 2003 Jun [citado 30 Sep 2018]; 45(2):1-7. Disponible en: http://www.scielo.sa.cr/scielo.php?script=sci_arttext&pid=S0001-60022003000200008&lng=en
8. Medina M, Santana D, Beltrán MI, Serrano O. Síndrome de teratoma creciente: reporte de caso y revisión de la literatura. Rev Colomb Cancerol [en línea] 2015 [citado 2 Oct 2018]; 19(4):2-4. DOI: <http://dx.doi.org/10.1016/j.rccan.2015.09.001>
9. García H, Borrazas MC, Fernández M. Teratoma mediastinal anterior. Rev Cubana Med Mil [en línea]. 2016 [citado 24 Sep 2018]; 45(2):1-4. Disponible en: http://bvs.sld.cu/revistas/mil/vol45_2_16/mil12216.htm
10. Kim DY, Karam JA. Editorial Comment to Growing teratoma syndrome: clinical and radiographic characteristics. Int J Urol [en línea]. 2014 [citado 24 Sep 2018]; 21(9):909. Disponible en: <https://onlinelibrary.wiley.com/doi/full/10.1111/iju.12477>

Recibido: 17/12/2018

Aprobado: 19/03/2019