

## ***Importancia del diagnóstico orofacial específico en la neuralgia trigeminal clásica refractaria al tratamiento farmacológico. A propósito de un caso***

N. P. Skármeta Pérez<sup>1</sup> y J. A. Saldivia<sup>2</sup>

<sup>1</sup>Especialista en Trastornos Temporomandibulares y Dolor Orofacial. SSMO. Hospital del Salvador. Ophdental. EOC odontología. Coordinador Clínico de Diplomado de Oclusión en la Práctica Clínica. Clínica Alemana Universidad del Desarrollo. <sup>2</sup>Especialista en Trastornos Temporomandibulares y Dolor Orofacial. SSMSO. CRS Hospital Provincia Cordillera. Clínica Nueva Panorámica. Docente del Diplomado de Oclusión en la Práctica Clínica. Clínica Alemana Universidad del Desarrollo. Docente del Departamento de Prótesis. Área Oclusión. Universidad de Chile. Chile

---

Skármeta Pérez NP y Saldivia JA. Importancia del diagnóstico orofacial específico en la neuralgia trigeminal clásica refractaria al tratamiento farmacológico. A propósito de un caso. Rev Soc Esp Dolor 2018;25(1):21-25.

### **ABSTRACT**

Classical Trigeminal Neuralgia (CTN) is a clinical condition characterized by a sudden, usually unilateral, brief, and recurrent excruciating pain paroxysms, with distribution in one or more division of the trigeminal nerve. Carbamazepine and oxcarbazepine are often recommended as the first-line of medical treatment in many clinical guidelines, providing an adequate pain relief in about 90 % of the patients; of which those who are refractory to medical treatment should be considered for surgical treatment.

*Case description:* The authors will present a clinical case of a 70-year-old female patient, who consulted to the Hospital del Salvador's Orofacial Pain Service for presenting a severe facial pain in her left side. The patient had a history of being diagnosed with CTN confirmed with a neuroimaging, not responsive at the time of consultation to pharmacological treatment with carbamazepine. The main complaint was a severe and diffuse facial pain with null response to CTN pharmacologic treatment, so consequently, the patient was put on a waiting list for a neurosurgical procedure. At examination, several sources of musculoskeletal orofacial pain were identified, which were consistent with the chief complaint of the patient and not correlative to the CTN paroxysms. The authors will present a clinical case, illustrating how comorbid regional oro-

facial pain syndromes can complicate management of a CTN, and most importantly how a well addressed orofacial pain treatment could be decisive in a CTN refractory to medical treatment.

**Key words:** Classical trigeminal neuralgia, orofacial pain, refractory trigeminal neuralgia, osteoarthritis, temporomandibular joint.

### **RESUMEN**

La neuralgia trigeminal clásica (NTC) es un cuadro clínico que se caracteriza por un dolor abrupto, generalmente unilateral, de paroxismos dolorosos breves y muy severos de distribución trigeminal en una o más de sus ramas. Actualmente, múltiples guías clínicas recomiendan a la carbamazepina y oxcarbazepina como la primera línea de tratamiento médico, logrando un adecuado control del dolor en aproximadamente en un 90 % de los pacientes. Cuando los pacientes no responden adecuadamente al tratamiento médico, comúnmente se comienza a considerar las intervenciones neuroquirúrgicas como la opción terapéutica a seguir.

*Descripción del caso:* paciente de género femenino, de 70 años de edad, consulta al Servicio de Dolor orofacial del Hospital del Salvador por presentar un dolor facial severo en lado izquierdo. La paciente presentaba historia de haber sido diagnosticada con NTC posteriormente confirmado con neuroimagen. Al momento de la consulta se encontraba en tratamiento de carbamazepina sin lograr adecuado control del dolor, por lo que había ingresado a una lista de espera para procedimiento neuroquirúrgico. Al examen clínico se pudo corroborar la existencia de

varios focos de dolor orofacial músculo-esqueléticos, identificables con el motivo de consulta y no correlativo a la NTC. En este caso clínico los autores presentarán cómo otras fuentes de dolor orofacial pueden coexistir con la NTC, complicando el manejo de la neuralgia; además, y más importante aún, se presentará cómo un adecuado diagnóstico y tratamiento de los cuadros de dolor orofacial puede contribuir al manejo a una NTC refractaria al tratamiento farmacológico.

**Palabras clave:** Neuralgia trigeminal clásica, dolor orofacial, neuralgia trigeminal refractaria, osteoartritis, articulación temporomandibular.

---

## INTRODUCCIÓN

La NTC es un cuadro de dolor neuropático que se distingue por manifestarse como un dolor facial abrupto, usualmente unilateral, caracterizado por crisis de dolor severas y en descargas recurrentes, comúnmente de distribución en una o más ramas del trigémino (1).

Las crisis comúnmente tienen tanto una iniciación como terminación súbita, pudiendo ser desencadenadas de manera espontánea o ser provocadas por estímulos táctiles típicamente inocuos (2).

El diagnóstico temprano suele ser crítico para el bienestar del paciente, ya que los pacientes con neuralgia trigeminal experimentan un deterioro sustancial en su calidad de vida y un enorme distrés psicológico (3). La severidad del dolor en los pacientes con NTC se ha correlacionado en diversos estudios con poca autoeficiencia, baja calidad de vida, trastornos de ánimo, depresión y disminución del estado de salud en general (4,5).

Pese a que la presentación de la NTC suele ser relativamente prototípica, existen una serie de factores que complejizan enormemente el diagnóstico y que determinan que el desfase que existe entre el correcto diagnóstico/tratamiento tenga una latencia de años más que de meses o días. La relativa baja prevalencia de la enfermedad, sumado a que aproximadamente un 63 % de los pacientes entra en un periodo de remisión completa por un periodo de semanas o años, hace que tanto médicos como odontólogos confundan el cuadro y frecuentemente lo mal diagnostiquen (6,7).

Desde la perspectiva odontológica, en muchas ocasiones la NTC se confunde con odontalgias u otras fuentes de dolor facial, debido a que un gran porcentaje de las zonas gatillos son de presentación intraoral (8). Por otra parte, desde el área médica muchas veces se tiende a sobrediagnosticar o tener poca especificidad diagnóstica, sin diferenciarla de otras neuropatías trigeminales y/o algias faciales de origen neurovascular o músculo-esqueléticas (9).

La primera línea terapéutica de la NTC es la administración de bloqueadores de canales de sodio, que actúan aumentando la refractariedad de los potenciales de acción

y produciendo la estabilización de las membranas hiperexcitadas. La carbamazepina (CBZ) y la oxcarbazepina (OXC) son consideradas la primera línea de tratamiento en la actualidad en la gran mayoría de las guías clínicas. La segunda línea corresponde a una estrategia de adición a la primera línea, o de cambio de medicamentos a lamotrigina, baclofeno, pimozida u otros fármacos (10).

El tratamiento quirúrgico comúnmente se reserva para pacientes que tienen cuadros refractarios al tratamiento farmacológico, donde a lo menos se han indicado tres fármacos, incluyendo una adecuada dosis de CBZ. Otra situación clínica en donde hay que considerar el tratamiento quirúrgico es en aquellos pacientes en los cuales solo se alcanzan dosis subóptimas por reacciones adversas a la medicación. En consecuencia, actualmente la decisión de realizar procedimientos neuroquirúrgicos depende tanto del cuadro clínico como de las preferencias del paciente (2).

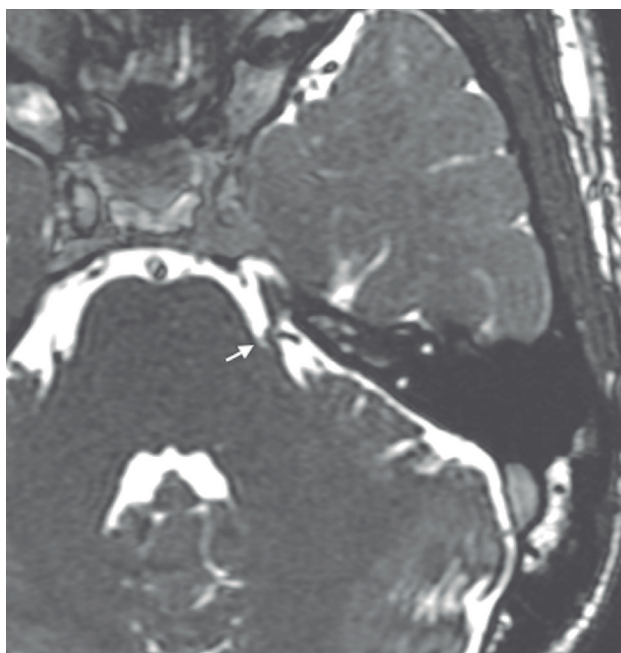
El manejo de las NTC, sobretudo en aquellos casos refractarios, requiere necesariamente una evaluación multidisciplinaria. Es en estas situaciones clínicas donde se hace imperativo descartar otros cuadros de dolor facial comórbiles. A continuación se presentará un caso clínico que da cuenta de cómo el especialista en dolor orofacial partícipe de un equipo multidisciplinario de dolor puede contribuir al diagnóstico específico y manejo de una NTC refractaria al tratamiento.

## CASO CLÍNICO

Una paciente de 70 años, género femenino, sin antecedentes médicos relevantes, acude al Servicio de Dolor Orofacial del Hospital del Salvador en Septiembre del año 2016 por un dolor facial severo en lado izquierdo, comprometiendo las ramas de V1, V2 y V3. Relata una intensidad de 9 de 10 evaluada en escala verbal numérica. Al realizar la historia clínica la paciente relataba haber sido diagnosticada con una NTC confirmada con una neuroimagen demostrativa de microcompresión vascular pesquisable, y nuevamente corroborada por los autores (NTC definitiva) (11) (Figura 1).

Inicialmente, las crisis de dolor se mantenían bajo control con 200-400 mg de CBZ al día y se mantenían localizadas en V2; no obstante, al cabo de 5 años del diagnóstico inicial, comenzó a experimentar un dolor facial persistente en lado izquierdo, el cual fue progresivamente en aumento pese al aumento de la dosis CBZ y la utilización de opioides.

Al momento de consultar, la paciente ya había sido diagnosticada con una neuralgia trigeminal refractaria al tratamiento farmacológico y se encontraba en lista de espera para la realización de un procedimiento neuroquirúrgico; consumiendo en ese periodo alrededor de 800-1.200 mg/día de CBZ, 100-200 mg/día de tramadol, 1-2 g/día de parace-



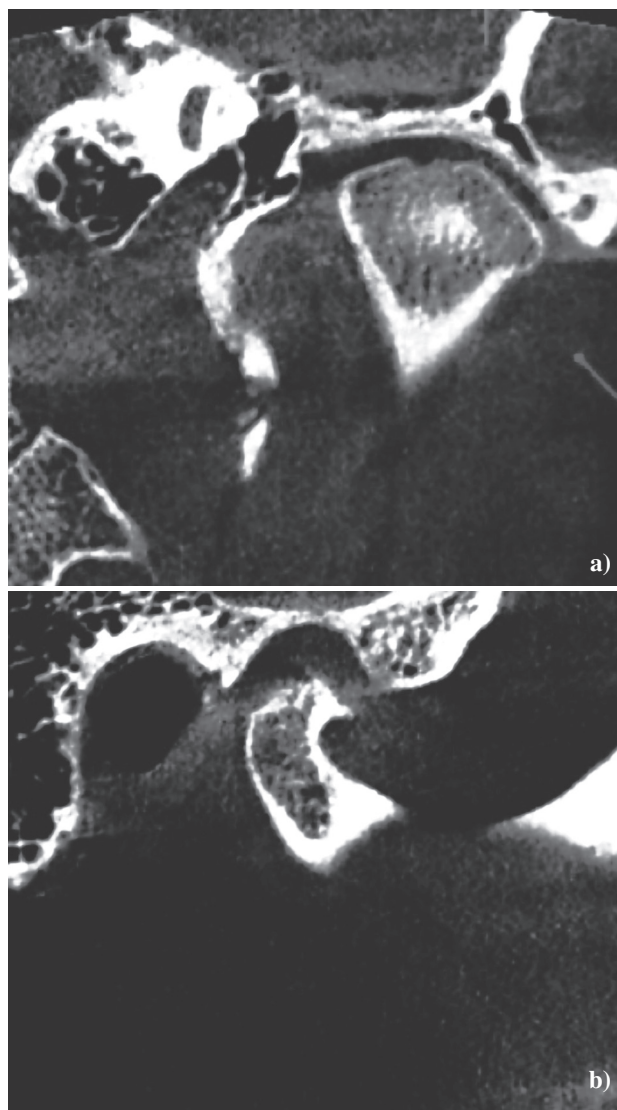
**Fig. 1.** Microcompresión vascular del tronco trigeminal, lado izquierdo.

tamol y celecoxib 200 mg ocasionalmente, sin lograr una analgesia adecuada. Además de ello, la paciente se quejaba de excesiva somnolencia, debilidad, mareos y pérdida ocasional del equilibrio.

Se realizó un examen diagnóstico utilizando el criterio diagnóstico DC/TMD validado por la IASP “Orofacial Pain Interest Group”, el “Diagnostic Criteria/Temporomandibular Disorders Consortium” y la “American Academy of Orofacial Pain”. Al examen clínico se encontraron tres fuentes de dolor orofacial diferentes y ajenas a la NTC: la primera una osteoartritis en la articulación temporomandibular izquierda; la segunda dolor miofascial con referencia en el músculo masetero superficial izquierdo, dando un dolor referido a nivel supraciliar, parietal y a nivel del vertex; y por último una tendinitis del músculo del temporal causando un dolor a nivel cigomático y ocular. Todos estos focos fueron identificados por la paciente como su dolor facial persistente. Al examen neurológico trigeminal no se encontraron alteraciones neurológicas ni se logró gatillar la neuralgia.

Se solicitó un *Cone Beam Computerized Tomography* (CBCT) de ambas ATM (Figura 2) y un hemograma completo con perfil bioquímico. En el CBCT se logró confirmar el proceso osteoartrotico de la ATM izquierda. Los exámenes de laboratorio no arrojaron alteraciones en la serie blanca ni linfocitosis, ni eosinofilia, sino solamente un leve aumento de los niveles gamma glutamiltranspeptidasa (GGT).

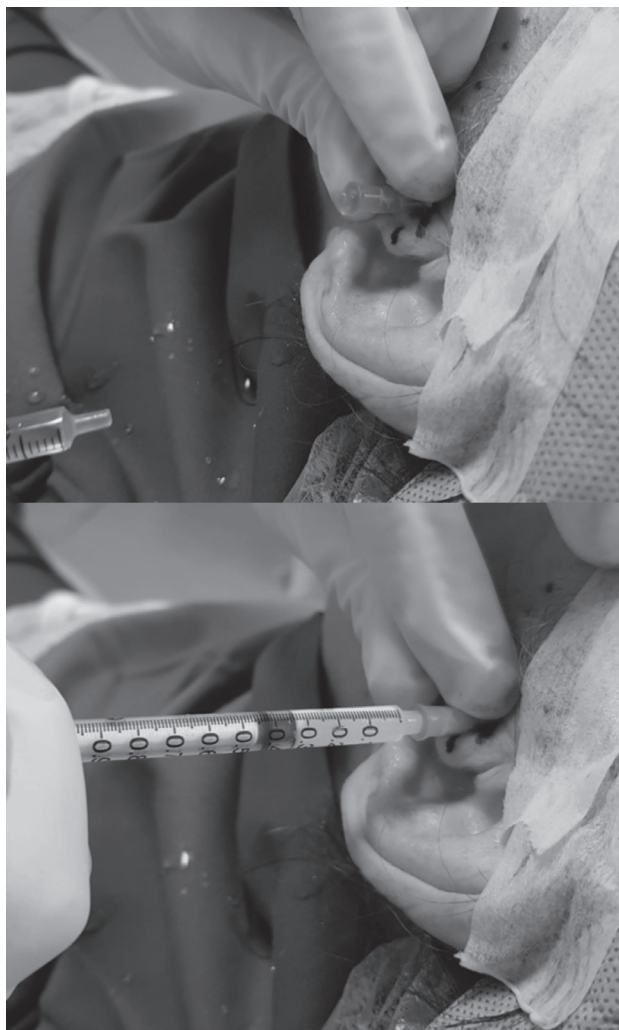Como estrategia terapéutica, y con el objetivo de disminuir la dosis de los medicamentos tratando el dolor facial de



**Fig. 2.** *Cone Beam Computerized Tomography* de la ATM izquierda: a) corte coronal se observa un erosión de la cortical postero-superior del cóndilo articular izquierdo; b) corte sagital del cóndilo izquierdo se observa la misma erosión en el polo postero superior, con oseoclerosis en el polo anterosuperior y formación osteofítica.

forma efectiva, se realizó una terapia ortopédica intraoral con el objeto de descargar los tejidos inflamados intrarticulares de la ATM. Se indicó el uso de 200 mg de celecoxib al día durante 4 semanas, dejando 500 mg de paracetamol más 25 mg de tramadol en gotas como analgesia de rescate, y se programó una reducción gradual de la CBZ de 100 mg cada 7 días. A la tercera semana de tratamiento se programó lavado articular y la colocación de un corticoide de depósito (10 mg de acetato de metilprednisolona, Depo-medrol®, Pfizer) (Figura 3).





**Fig. 3.** Lavado articular de ATM izquierda y medicación intrarticular con metilprednisolona.

Al cabo de la cuarta semana de tratamiento, la paciente se encontraba consumiendo 400 mg de CBZ día, no utilizando analgesia de rescate, y el dolor facial persistente había reducido su intensidad de forma considerable. La basal dolorosa disminuyó de una intensidad 8-9 a 2-3, con focos persistentes de dolor intermitente de carácter tenso/opresivo correspondientes al dolor miofascial maseterino y la tendinitis del temporal. Se adicionó 12,5 mg de amitriptilina cada 24 horas por un periodo de 6 meses, y se realizó bloqueo de los puntos gatillos residuales y del tendón del temporal con una mezcla de dexametasona/mepivacaina/lidocaína. Con ello se logró disminuir el dolor facial residual y establecer una dosis de CBZ 400 mg/día con paroxismos neurálgicos ocasionales y de poca intensidad durante los 6 meses siguientes.

## DISCUSIÓN

El dolor corresponde a una experiencia angustiante acompañada de cambios sensoriales, emocionales, cognitivos-conductuales y sociales (12). Generalmente, al dolor agudo se le otorga un valor fisiológico importante que dice relación con el proceso reparativo. En contraparte, el dolor crónico se considera como una experiencia que carece de valor fisiológico en sí mismo (13). Más aún, actualmente se considera un enorme problema de salud en la población, ya que se solamente en EE. UU. se calcula que el dolor crónico produce pérdidas de entre 261 y 321 billones de dólares al año en gastos médicos y pérdida de productividad (14), lo que equivale a una cifra mayor al producto interno bruto de países como Chile.

El dolor crónico orofacial es una experiencia multidimensional compleja que se origina de variadas estructuras de la cara, cabeza y cuello, manifestándose como una serie de síndromes regionales dolorosos que pueden ser categorizados en tres expresiones sintomáticas diferentes: dolor crónico orofacial músculo-esquelético, neuropático y neurovascular (15). Estudios observacionales han descrito que el dolor orofacial tiene una prevalencia de entre un 7-11 % en la población general (16), estimándose que el dolor orofacial crónico produce inhabilidad, ausentismo laboral y disminución de la productividad en un 17 % de la población que lo padece (17).

La NTC se caracteriza por ser uno de los dolores faciales más severos e incapacitantes (18). En este caso clínico, se presenta una paciente cuyo diagnóstico presuntivo era “neuralgia trigeminal refractaria al tratamiento farmacológico” donde no se había logrado un control del dolor mediante CBZ y el uso opioides, por lo que la paciente se encontraba en lista de espera para un procedimiento neuroquirúrgico.

Relativo al tratamiento farmacológico de la NTC, el uso de bloqueadores de canales sodio es unas de las mejores alternativas terapéuticas para el tratamiento médico de la NTC. El 90 % de los pacientes responde bien a una administración regular de estos fármacos, aumentando los periodos refractarios entre crisis y disminuyendo la intensidad de los episodios de dolor (19). Más aún, contrario a afirmaciones anteriores, en un estudio retrospectivo en 200 pacientes con NTC de Di Stefano y cols., no encontraron evidencia de que soportara la existencia de un aumento de las crisis o de la duración de los paroxismos conforme evoluciona el tiempo de la enfermedad (20).

El territorio cráneo-facial es una región que comprende una amplia variedad de tejidos y estructuras, las cuales pueden producir síndromes dolorosos regionales comórbiles con la NTC, por lo que realizar un diagnóstico certero puede favorecer el tratamiento evitando la sobremedicación farmacológica o, en su defecto, procedimientos innecesarios que pueden tener una alta morbilidad asociada.

En el caso presentado, la paciente presentaba una NTC con comorbilidad importante de dolor crónico orofacial músculo-esquelético, donde los diagnósticos diferenciales y el tratamiento multidisciplinario fueron elementos determinantes en el manejo adecuado del dolor facial. La coexistencia de dolores de distinta naturaleza (neuropático y músculo-esquelético), dando manifestaciones difusas en un territorio maxilofacial, pueden complejizar enormemente el diagnóstico y tratamiento. En este caso en particular, esclarecer cada diagnóstico en específico fue esencial para disminuir las dosis de CBZ, eliminar el uso de opioides y postergar el tratamiento neuroquirúrgico. Del mismo modo, al lograr disminuir las dosis de CBZ se consiguió aminorar las reacciones adversas medicamentosas y la inducción enzimática producida por la CBZ (normalización del GGT en los exámenes de laboratorio posteriores).

Por lo demás, actualmente una de las mayores complicaciones del tratamiento farmacológico de la NTC es que los pacientes no son capaces de tolerar los efectos adversos de los medicamentos, causando interrupción del tratamiento farmacológico o disminución de la toma de la medicación alcanzándose dosis subóptimas (20). Desde esa perspectiva, el manejo de los cuadros dolorosos regionales concomitantes a la NTC por un especialista en dolor orofacial puede ser vital para lograr un adecuado control del dolor y correcta titulación farmacológica, sobre todo en aquellas NTC refractarias al tratamiento farmacológico.

## CONCLUSIÓN

El diagnóstico de dolor orofacial específico puede ser importante en el manejo de la NTC refractarias al tratamiento farmacológico, ya sea descartando otras fuentes de dolor facial o dando adecuado manejo a otras cuadros de dolor facial concomitantes a la NTC.

## CONFLICTO DE INTERESES

Los autores declaran no tener ningún conflicto de intereses.

## BIBLIOGRAFÍA

- Merskey HE, Bogduk N. Classification of chronic pain: descriptors of chronic pain syndromes and definitions of pain terms. Available from: [www.iasp-pain.org/PublicationsNews/Content.aspx?ItemNumber=1673](http://www.iasp-pain.org/PublicationsNews/Content.aspx?ItemNumber=1673).
- Obermann M. Update on the challenges of treating trigeminal neuralgia. *Orphan Drugs Res Rev* 2015;5:11-7. DOI: 10.2147/ODRR.S53046.
- Tölle T, Dukes E, Sadosky A. Patient burden of trigeminal neuralgia: results from a cross-sectional survey of health state impairment and treatment patterns in six European countries. *Pain Pract Off J World Inst Pain* 2006;6(3):153-60.
- Zakrzewska JM, Padfield D. The Patiententof trigeminal neuralgia: results from a cross-sectiat 2014;XXII:1-8.
- McMillan R. Trigeminal Neuralgiaiententof trigeminal neuralgia: results from a cross-se.
- Rasmussen P. Facial pain. II. A prospective survey of 1052 patients with a view of: character of the attacks, onset, course, and character of pain. *Acta Neurochir (Wien)* 1990;107(3-4):121-8.
- Maarbjerg S, Gozalov A, Olesen J, Bendtsen L. Trigeminal neuralgia--a prospective systematic study of clinical characteristics in 158 patients. *Headache* 2014;54(10):1574-82. DOI: 10.1111/head.12441.
- de Siqueira SRDT, Nóbrega JCM, Valle LBS, Teixeira MJ, de Siqueira JTT. Idiopathic trigeminal neuralgia: clinical aspects and dental procedures. *Oral Surg Oral Med Oral Pathol Oral Radiol Endod* 2004;98(3):311-5.
- Drangsholt M, Truelove EL. Trigeminal neuralgia mistaken as temporomandibular disorder. *J Evid Based Dent Pract* 2001;1(1):41-50.
- Obermann M. Treatment options in trigeminal neuralgia. *Ther Adv Neurol Disord* 2010;3(2):107-15. DOI: 10.1177/1756285609359317.
- Crucchi G, Finnerup NB, Jensen TS, Scholz J, Sindou M, Svensson P, et al. Trigeminal neuralgia: New classification and diagnostic grading for practice and research. *Neurology* 2016;87(2):220-8. doi: 10.1212/WNL.0000000000002840.
- Williams AC de C, Craig KD. Updating the definition of pain. *Pain*. 2016 Nov;157(11):24202420a.
- Zhuo M. Cortical plasticity as a new endpoint measurement for chronic pain. *Mol Pain* 2011;7(1):54. DOI: 10.1186/1744-8069-7-54.
- Gaskin DJ, Richard P. The economic costs of pain in the United States. *J Pain Off J Am Pain Soc* 2012;13(8):715-24. DOI: 10.1016/j.jpain.2012.03.009.
- Benoliel R, Sharav Y. Chronic orofacial pain. *Curr Pain Headache Rep* 2010;14(1):33-40. DOI: 10.1007/s11916-009-0085-y.
- Macfarlane TV, Blinkhorn AS, Davies RM, Ryan P, Worthington HV, Macfarlane GJ. Orofacial pain: just another chronic pain? Results from a population-based survey. *Pain* 2002;99(3):453-8.
- Johannes CB, Le TK, Zhou X, Johnston JA, Dworkin RH. The prevalence of chronic pain in United States adults: results of an Internet-based survey. *J Pain Off J Am Pain Soc* 2010;11(11):1230-9. DOI: 10.1016/j.jpain.2010.07.002.
- Marbach JJ, Lund P. Depression, anhedonia and anxiety in temporomandibular joint and other facial pain syndromes. *Pain* 1981;11(1):73-84.
- Gronseth G, Crucchi G, Alksne J, Argoff C, Brainin M, Burchiel K, et al. Practice parameter: the diagnostic evaluation and treatment of trigeminal neuralgia (an evidence-based review): report of the quality standards subcommittee of the american academy of neurology and the european federation of neurological societies. *Neurology* 2008;71(15):1183-90. DOI: 10.1212/01.wnl.0000326598.83183.04.
- Di Stefano G, La Cesa S, Truini A, Crucchi G. Natural history and outcome of 200 outpatients with classical trigeminal neuralgia treated with carbamazepine or oxcarbazepine in a tertiary centre for neuropathic pain. *J Headache Pain* 2014;15:34. DOI: 10.1186/1129-2377-15-34.