
El fibroma traumático como lesión hiperplásica común de la boca: reporte de un caso.

Traumatic fibroma as common hyperplastic lesion of the mouth: a case report.

[Martha Leonor Rebolledo Cobos](#) ¹

RESUMEN

El Fibroma Traumático (FT) es considerada una patología reactiva e hiperplásica muy común de la cavidad bucal. Constituido por fibras colágenas, células de núcleo alargado y citoplasma fusiforme. Surge como respuesta del tejido conjuntivo a una agresión o injuria constante. Es más frecuente en la segunda década de la vida y se presenta sin predilección por grupo étnico o género, su localización más frecuente es en aquellas áreas propensas a padecer trauma: mucosa yugal, lengua, paladar y labio; no obstante otros autores aseguran que su localización más frecuente es encía, labios y bordes laterales de la lengua. Cuando aparece en encía surge del tejido conectivo o del ligamento periodontal. Se aconseja la extirpación de los fibromas, porque no siempre es suficiente el diagnóstico diferencial clínico para la exclusión de otros tumores sólidos. A continuación se evidencia un caso de un paciente que acude por presentar lesión hiperplásica, asintomática de aproximadamente 1.5 cm en el maxilar superior, se ejecuta una biopsia escisional para confirmar diagnóstico.

Palabras claves: fibroma, mucosa bucal, hiperplasia.

ABSTRACT

Traumatic fibroma (FT) is considered a very common pathology hyperplastic reactive and oral cavity. Consisting of collagen fibers, cells elongated fusiform nucleus and cytoplasm. Surge connective tissue in response to a constant assault or injury. It is more common in the second decade of life and is presented without preference for ethnicity, or gender, is most frequently located in those areas prone to trauma: buccal mucosa, tongue, palate and lip; yet others say their most common location is on the gums, lips and side edges of the tongue. When it

¹ Odontólogo, especialista en Estomatología y Cirugía Oral, Universidad de Cartagena-Colombia. Docente investigador área de cirugía bucal y semiología Universidad Metropolitana y Universidad del Magdalena Colombia.

Correspondencia: malereco18@gmail.com

appears in gingival connective tissue arises or periodontal ligament. Removal of fibroids is encouraged, it is not always sufficient clinical differential diagnosis for the exclusion of other solid tumors. Here is a case of a patient who comes to present hyperplastic lesion of about 1.5 cm in the upper jaw is evidence, an excisional biopsy was performed to confirm diagnosis.

Keywords: traumatic fibroma, mouth mucosa, Hyperplasia.

INTRODUCCIÓN

La cavidad oral está tapizada por una mucosa de revestimiento, una estructura epitelioconectiva que recubre de forma completa las estructuras blandas de la boca. El epitelio como tejido inteligente se defiende de forma autónoma formando colgajos epiteliales de queratina, colágeno y factores de crecimiento; en respuesta a irritaciones frecuentes y/o constantes, estos derivados del epitelio traspasan la membrana basal para unirse a algún receptor en el fibroblasto y así establecer una influencia estimuladora a estas células. La formación de un tejido tipo cicatrizal es el resultado inicial, el cuál es más pálido y firme que el resto de la mucosa, de aquí inicia el crecimiento del (FT) [1,2]. La evolución de estos eventos puede dar lugar a la aparición de lesiones hiperplásicas o tumores. Hoy día la frecuencia de aparición de estas entidades va en aumento; con la presencia de aparatologías, cuerpos extraños, mal-oclusiones, hábitos y/o vicios que desencadenan y se responsabilizan de la cronicidad y gravedad de estas lesiones. A esta prevalencia se le suma el desconocimiento de los pacientes y comunidad por el óptimo mantenimiento de un estado de salud bucal atraumático, aliviado e higiénico [2].

El (FT) se incluye dentro de este grupo de entidades clínicas de la boca. Se considera la patología reactiva de tejido conjuntivo más frecuente de la cavidad bucal; es una neoplasia benigna constituida por fibras colágenas, de núcleo alargado y citoplasma fusiforme [2]. La lesión suele ser nodular o pápular, con diámetro medio aproximado de 1 cm, constituida por un tejido central fibro-conectivo. Se encuentra bien circunscrito dispuesto sobre una base pediculada y la mayoría de las veces es asintomático [3]. El (FT) crece muy lentamente y generalmente interrumpen su crecimiento hasta alcanzar un tamaño determinado. Pueden tener desde una consistencia blanda hasta dura, que depende de la cantidad y disposición de las fibras de colágeno. Es más frecuente en la segunda y tercera década de la vida, se presenta sin predilección por grupo étnico o género [4,5].

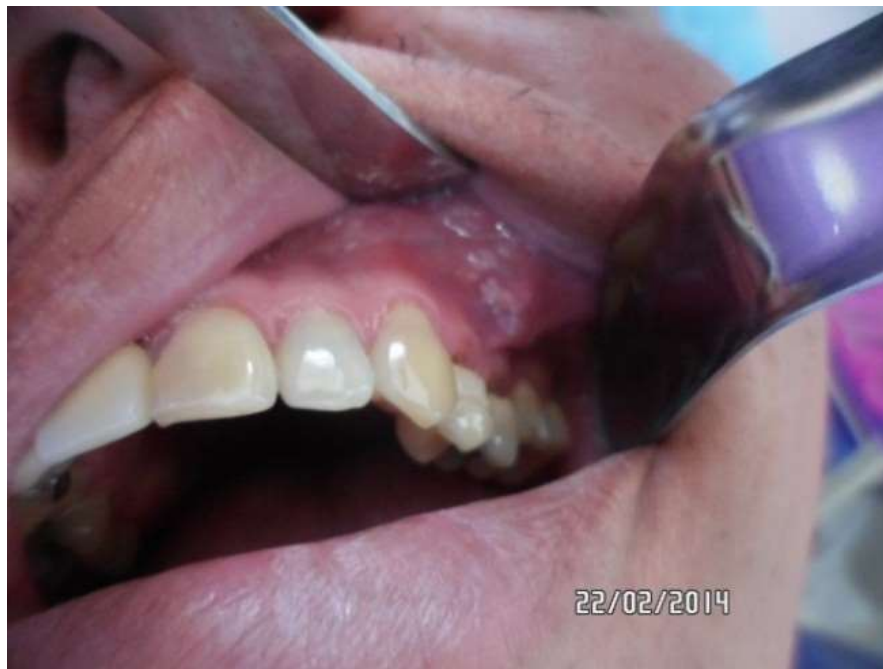A nivel histológico se puede observar epitelio de revestimiento de tipo escamoso estratificado, con hiperqueratosis, atrofia epitelial, el tejido conjuntivo es de tipo denso y fibroso formado por abundante colágeno. En el diagnóstico diferencial se deben incluir patologías como la hiperplasia fibrosa, granuloma telangiectásico, periférico de células gigantes, mucocele, entre otros tumores [3].

La terapéutica predilecta es la escisión quirúrgica con un índice de reaparición baja y de buen pronóstico, pero si el trauma es constante sobre la zona afectada puede reincidir nuevamente la lesión; entre las diferentes alternativas de tratamiento se encuentran la criocirugía, biopsia escisional, láser entre otros, dependiendo del tamaño de la entidad. Según los anteriores planteamientos es indispensable que el profesional en área de la

odontología y/o estomatólogo identifique y conozca los factores etiológicos, características clínicas e histopatológicas del FT, para establecer un correcto diagnóstico, tratamiento de dicha patología y a su vez incluir dentro de sus planes de tratamiento reales la motivación y educación en la prevención de dichas afecciones, que; como las revisiones de literatura lo muestran, es cada vez más común, pero a la vez muy prevenible, e indirectamente se evita la cancerofobia en los pacientes [6,8].

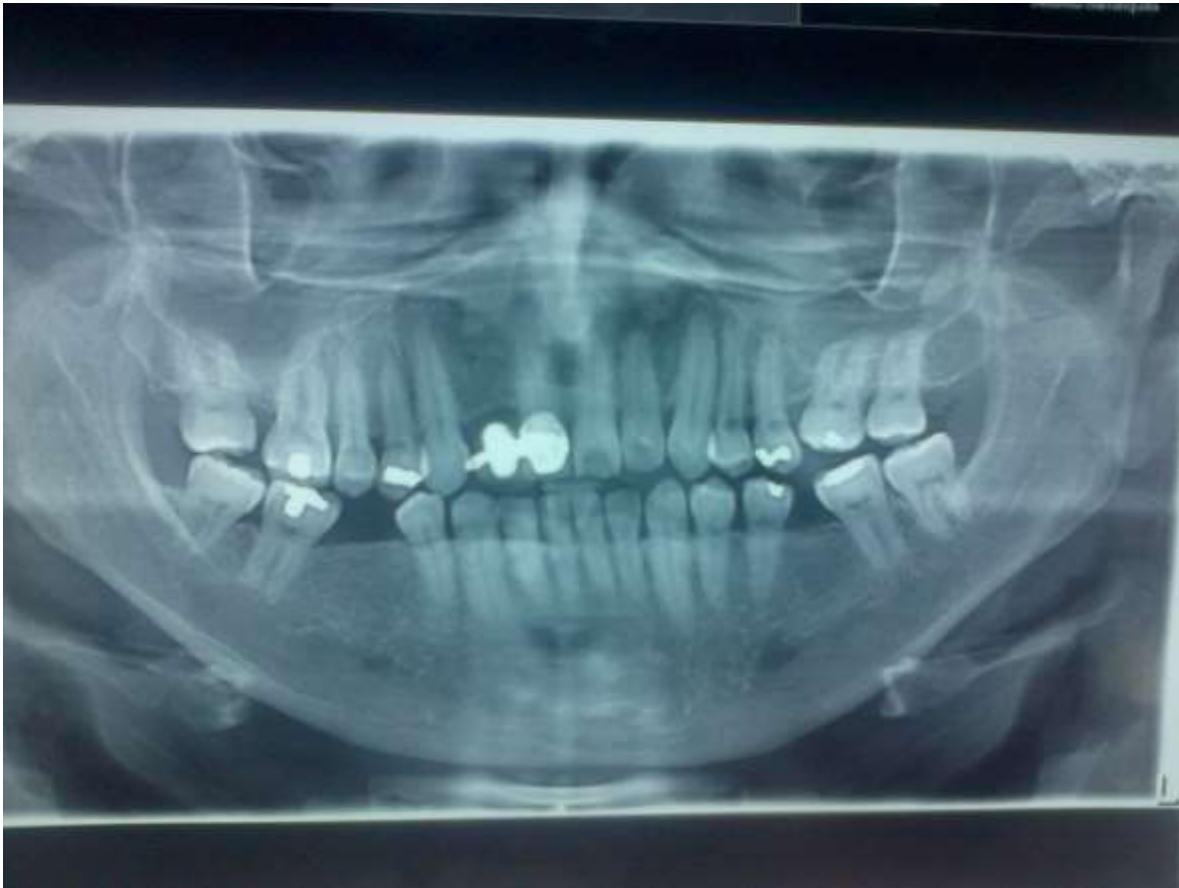REPORTE DE CASO

Se muestra un paciente masculino, caucásico, de 44 años de edad, natural y procedente de área rural del Atlántico - Colombia, agricultor como oficio, sin antecedentes médicopersonales de relevancia clínica, el cual acude a la clínica de odontología de la Fundación Hospital Universitario Metropolitano (FHUM), por presentar lesión nódulo/pápular de aproximadamente 1 cm de diámetro en el maxilar superior a nivel de primer y segundo premolar izquierdo, con relación al fondo del surco, color rojizo y sin llegar a producir asimetría facial, asintomático de seis meses de evolución (Foto 1). El paciente manifiesta traumatizar la zona con frecuencia durante el cepillado. Al examen radiográfico no se evidencia ninguna lesión en el sitio anteriormente mencionado, los órganos dentales involucrados se evidenciaron sanos clínica y radiográficamente, estableciéndose impresión diagnóstica de (FT); para lo cual finalmente se decidió realizar escisión quirúrgica (Foto 2). Seguidamente se le informa al paciente el plan de manejo a ejecutar, indicando riesgos y consecuencias firmando un consentimiento informado, que incluye su autorización para la toma de fotografías y la presente publicación. Previo a la realización de exámenes paraclínicos, técnicas de asepsia y antisepsia, inicia la ejecución del tratamiento.



Fuente: fotografía propia de los autores

(Foto 1) Lesión nodulo-papular de aproximadamente 1 cm en el maxilar superior a nivel de primer y segundo premolar.

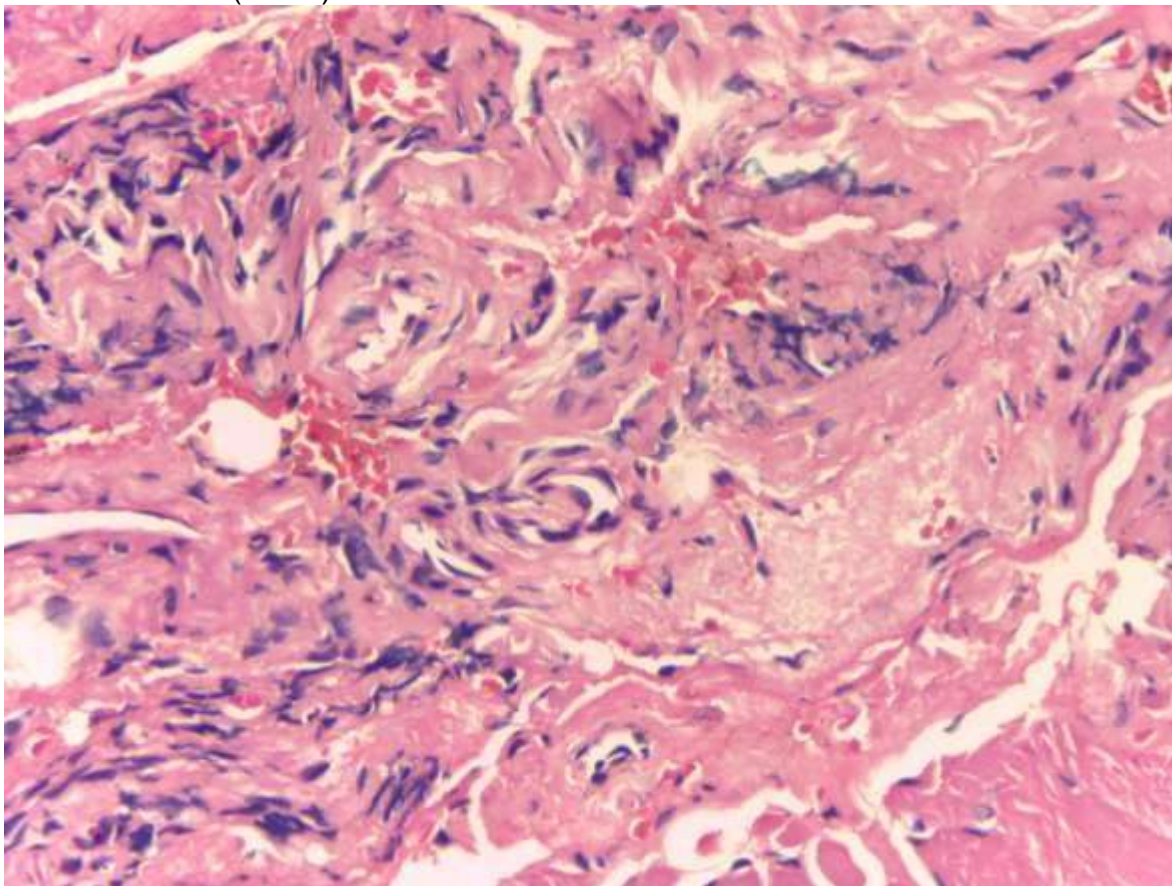


Fuente: fotografía propia de los autores

(Foto 2) Radiografía panorámica del paciente en la cual no se observa ningún tipo de alteración en el lugar de la lesión (a nivel de premolares superiores izquierdo).

Inicia el procedimiento realizando bloqueo anestésico con lidocaína al 2% con epinefrina 1:80.000, técnica nervio alveolar medio y posterior superior, seguidamente se realiza una incisión lineal a nivel del cuerpo de la lesión, con mango de bisturí No 3. Bard Parker para hoja No 15, luego con pinzas Kelly se realizó debridamiento del tejido para llegar a la lesión, ésta se sujetó con pinzas Kelly curva y con un bisturí se procedió a eliminarla, finalmente se cureteó el fondo de la lesión e irrigación con suero fisiológico. Se realiza hemostasia y sutura con punto simple utilizando vicryl 4-0. Se le prescriben al paciente analgésicos antiinflamatorios, antibióticos y se le dan recomendaciones postquirúrgicas. Finalmente la muestra obtenida del tumor se llevó a estudio histopatológico, el cual reporta: Descripción macroscópica: en las secciones histológicas macroscópicas examinadas se observan: formación sobre elevada, desprovista de epitelio; en el tejido de sostén de tipo fibroso, en la base con abundantes infiltrados inflamatorios MN y PMN zona de hemorragia reciente vasos dilatados – congestivos.

Diagnóstico: Lesión fibroepitelial con inflamación crónica activa que sugiere un fibroma asociado a trauma (foto 3).



Fuente: Fundación Hospital Universitario Metropolitano (FHUM), servicio de patología. (Foto 3). Imagen histológica de la lesión reseca.

A los ocho días del procedimiento el paciente acude a control postquirúrgico, se cortan puntos de sutura, mostrando buen proceso de cicatrización, ausencia de exudados purulentos y/o inflamatorios.

DISCUSIÓN

Como es visto el (FT) no es considerado una lesión maligna de la cavidad oral, pero si una lesión reactiva hiperplásica común de la boca, la aparición en el sistema estomatognático es inherente y exclusivo del epitelio de revestimiento, sin predilección de sexo y edad, apareciendo entre los veinte y treinta años, así mismo lo reporta Trajtenberg C et al, quien discrepa reportando la aparición de la entidad a cualquier década de la vida [3].

El factor etiológico responsable de dicha entidad patológica es exclusivamente el trauma, de allí deriva su nombre, aunque algunos autores como Shamim T, Varghese VI, et al lo evidencian en la literatura con el nombre de hiperplasia fibrosa [4].

Autores como Harris RJ, describen el (FT) como el resultado de irritación por prótesis dentales mal adaptadas, el mordisqueo de la mucosa bucal, aparatología ortodóntica, dientes fracturados con bordes cortantes entre otros, así mismo el caso que se presenta en este artículo es atribuible a trauma durante la masticación [8].

Según la localización de la lesión, el presente caso muestra una ubicación especial y también poco usual en el fondo del surco vestibular, siendo normalmente de mayor frecuencia de aparición en la mucosa labial, yugal y bordes laterales de lengua, manifiestan que en su población estudiada, estas lesiones tienen predilección por la encía del maxilar inferior, discrepando de nuestro caso [8,10].

En cuanto al tratamiento, la predilección es la escisión quirúrgica radical, como se ejecutó en el presente caso, debido a la naturaleza y características de benignidad de la lesión y también a su tamaño, semejante es la terapéutica para tumores fibrosos de tejidos duros, autores como Pushpanshu K, Kaushik R et al, Coinciden con nuestro caso, manifestando que la cirugía radical evita la recidiva [11,15].

CONCLUSIÓN

De acuerdo con el caso planteado es relevante aseverar que el FT sigue siendo una lesión común de la boca, sin distinción de género y procedencia del paciente así como la satisfactoria evolución que tienen posterior a la ejecución de un acertado diagnóstico y plan de tratamiento.

RECOMENDACIONES

Para nuevos casos que se presenten es indispensable comparar la presentación clínica de esta entidad con otros aspectos inherentes al paciente como la condición física, metabólica e inmunológica, así como, hábitos y vicios.

Conflicto de intereses: Ninguno

Agradecimientos: estudiantes de último año de odontología, Universidad Metropolitana de Barranquilla; Fanor Martínez y Brayan Caballero.

BIBLIOGRAFÍA

1. Moret, Yuli, et al. "Fibroma traumático: dos presentaciones clínicas una misma entidad." [*Acta odontol. venez* 50.4 \(2012\).](#)
2. Mesa Pupo Mirleidy, Vázquez Isla David, Rodríguez Garrido Miguel Osvaldo, Reyna Leyva Adis Mirtha, Ruiz Gómez Clara. Presentación de un paciente con fibroma traumático subyacente a prótesis dental. CCM [revista en la Internet]. 2013 Dic [citado 2015 Ene 29] ; 17(4): 523-527. Disponible en: http://scielo.sld.cu/scielo.php?pid=S1560-43812013000400014&script=sci_arttext
3. Trajtenberg C, Adibi S. Removal of an irritation fibroma using an Er,Cr:YSGG laser: a case report. [*Gen Dent.* 2008 Nov-Dec; 56\(7\):648-51.](#)
4. Shamim T, Varghese VI, Shameena PM, Sudha S. A retrospective analysis of gingival biopsied lesions in South Indian population: 2001-2006. [*Med Oral Patol Oral Cir Bucal.* 2008 Jul 1;13\(7\):414-8.](#)

5. Scivetti M, Di Cosola M, Lo Muzio L, Pilolli GP, Maiorano E, Capodiferro S et al. Fibrolipoma gigante de la mejilla: a propósito de un caso. *Av Odontoestomatol* [revista en la Internet]. 2006 Feb [citado 2015 Ene 29] ; 22(1): 33-36.
Disponible en: http://scielo.isciii.es/scielo.php?script=sci_arttext&pid=S0213
6. Arreaza A., Lugo M., Lazarde J. Lipoma de la cavidad bucal: Reporte de un caso. *Acta odontol. venez* [revista en la Internet]. 2004 Sep [citado 2015 Ene 29] ; 42(3): 192-194.
http://www.scielo.org.ve/scielo.php?pid=S0001-63652004000300007&script=sci_arttext.
7. Halim DS, Pohchi A, Yi PE. The Prevalence of Fibroma in Oral Mucosa Among Patient Attending USM Dental Clinic Year 2006 2010. *J Dent Res*. 2010;1(1):56-9.
8. Harris Ricardo, Jonathan, Ary López Álvarez, and Adriana Cuadrado Sandoval. "Fibroma traumático riesgo potencial del tratamiento ortodóntico." *Ciencia y Salud Virtual* 4 (1); (2012): 132137.
9. Brazão-Silva MT, Fernandez AV, Durighetto-Júnior AF, et al. Central odontogenic fibroma: a case report with long-term follow-up. *Head Face Med* 2010; 6:20.
10. Zarei MR1, Chamani G, Amanpoor S. Reactive hyperplasia of the oral cavity in Kerman province, Iran: a review of 172 cases. *Br J Oral Maxillofac Surg*. 2007 Jun;45(4):288-92.
11. Pushpanshu K, Kaushik R, Punyani SR, Jasuja V, Raj V, Seshadri A. Concurrent central odontogenic fibroma (WHO Type) and traumatic bone cyst: report of a rare case. *Quant Imaging Med Surg* 2013;3(6):341-346.
12. Nikitakis NG, Emmanouil D, Maroulakos MP, Angelopoulou MV: Giant cell fibroma in children: report of two cases and literature review. *J Oral Maxillofac Res*; 2013;4(1):e5
13. Regezi JA. Odontogenic cysts, odontogenic tumors, fibroosseous, and giant cell lesions of the jaws. *Mod Pathol* 2002; 15:331-41.
14. Ikeshima A, Utsunomiya T. Case report of intra-osseous fibroma: a study on odontogenic and desmoplastic fibromas with a review of the literature. *J Oral Sci* 2005;47:149-57
15. Suter, Valerie GA, et al. "Fibromas e hiperplasias fibrosas: Diagnóstico, tratamiento y relevancia clínica de una alteración oral frecuente." *Quintessence: Publicación internacional de odontología* 2.8 (2014): 582-591.

<https://doi.org/10.22519/21455333.486>

<https://doi.org/10.22519/21455333.486>