

Revisión de tema

Métodos de diagnóstico en micología

*Diagnostic methods in mycology*Nathalie Morales Restrepo¹  [CvLAC](#), Nora Cardona-Castro² [CvLAC](#)**Fecha correspondencia:**

Recibido: mayo 14 de 2013.

Revisado: octubre 18 de 2013.

Aceptado: enero 23 de 2014.

Forma de citar:

Morales-Restrepo N, Cardona-Castro N. Métodos de diagnóstico en micología. Rev CES Med 2018; 32(1): 41-52.

[Open access](#)[© Derecho de autor](#)[Licencia creative commons](#)[Ética de publicaciones](#)[Revisión por pares](#)[Gestión por Open Journal System](#)DOI: [http://dx.doi.org/10.21615/](http://dx.doi.org/10.21615/cesmedicina.32.1.5)[cesmedicina.32.1.5](#)

ISSN 0120-8705

e-ISSN 2215-9177

Sobre los autores:

1. Dermatóloga.

2. M.D, MSc, PhD. Investigadora Instituto Colombiano de Medicina Tropical, Facultad de Medicina Universidad CES.

Comparte**Resumen**

El diagnóstico de las micosis constituye un problema clínico y terapéutico de interés actual debido al incremento y gravedad de las infecciones diseminadas. Por esta razón, en los últimos años se ha priorizado la búsqueda de nuevos métodos para el diagnóstico rápido y preciso. En la actualidad contamos con métodos tradicionales como KOH, cultivo, histopatología y serología, y, de forma más reciente, con métodos moleculares que permiten mayor rapidez y sensibilidad. En esta revisión se hace énfasis en la importancia de los métodos de diagnóstico micológico para la dermatología y la medicina general, ya que debido al desconocimiento en este campo, la preparación del paciente no es la adecuada y, por otro lado, la dificultad en la interpretación de los resultados lleva a confusión y tratamientos incorrectos.

Palabras claves: Micología; Diagnóstico; KOH, PCR, Cultivos; Serología.**Abstract**

Diagnosis of fungal infections is a clinical and therapeutic problem of current interest due to the increase and severity of disseminated infections. For this reason in recent years have been mainly seeking new methods for fast and accurate diagnosis. At present we have traditional methods like KOH, culture, histopathology and serology, and more recently molecular methods that allow greater speed and sensitivity in diagnosis. This review emphasizes the importance of mycological diagnosis methods for dermatology and general medicine, as due to ignorance in this field, patient preparation is not adequate and secondly the difficulty in interpreting results and treatment choice are misleading.

Keywords: Mycology; Diagnosis, KOH, PCR, Cultures; Serology.**Introducción**

Las infecciones fúngicas pueden causar un gran número de manifestaciones clínicas que dependerán del lugar de la infección y de la respuesta inmunitaria del paciente. Su diagnóstico se establece sobre la base y sospecha clínica y los datos del laboratorio microbiológico. Sin duda, el diagnóstico microbiológico es esencial y cada vez se están desarrollando técnicas para un rápido diagnóstico (1,2).

El problema más frecuente es el elevado porcentaje de resultados negativos de las muestras, debido a factores tales como la inapropiada preparación del paciente, extracción inadecuada del material de las lesiones, fallas

en su transporte y procesamiento, falta de experiencia del personal que realiza el examen micológico o la identificación e interpretación de los mismos.

De ahí la importancia de establecer protocolos institucionales para el correcto uso de los métodos diagnósticos en micología y capacitar al personal de salud en estos aspectos (3,4). A continuación se hará énfasis en los aspectos más relevantes para mejorar el diagnóstico microbiológico de las micosis y se expondrán los métodos más utilizados con sus características y avances actuales.

Preparación del paciente

Generalidades

Se ha observado que la preparación del paciente es una etapa muy importante previa a la toma de la muestra (5). Entre las recomendaciones que debe darse al paciente están: suspender los medicamentos sistémicos o tópicos con acción antimicótica 15 días antes de la toma de la muestra y cinco días antes debe evitarse la aplicación de cremas o polvos sobre la piel a estudiar. En el caso de tomar material de uñas se recomienda no cortarlas en la semana anterior a la obtención, ni usar esmalte y si la muestra que se va a tomar es de los pies se debe recomendar al paciente el uso de calzado cerrado (5).

Estas medidas aumentan el porcentaje de exámenes directos y cultivos positivos, reducen la contaminación y evitan partículas que impiden la visualización de las estructuras (5).

Toma de muestra

Para optimizar la toma de muestra es necesario seguir los siguientes pasos:

- Antes de realizar la recog.
- ida de la muestra deben limpiarse con etanol al 70 % la piel, pelos o uñas afectados para eliminar bacterias, exudación o residuos de tratamientos tópicos aplicados previamente, que dificultan el examen directo y el cultivo.
- Tomar la muestra utilizando contenedores estériles y enviarla antes de dos horas al laboratorio y proceder a estudiarlas rápidamente.
- Cuando se sospechan dermatofitos la muestra debe recogerse antes de iniciar el tratamiento y siempre de la parte activa de la lesión.
- Las muestras de lesiones abscedadas deben ser aspiradas con jeringa y colocadas en tubo estéril.
- La toma de muestra debe realizarse de acuerdo al sitio y tipo de lesión (6):

Si las lesiones son descamativas se debe raspar el borde activo con una hoja de bisturí, ya que dicho borde es el que probablemente contenga más elementos fúngicos viables. Si las lesiones son exudativas, el material se toma con un aplicador estéril. El material obtenido se recoge en un sobre o placa de Petri, con el fin de mantenerlo seco y libre de contaminación.

Hay una técnica alternativa para la toma de muestra de lesiones que presentan escasa descamación, llamada papel sello, y que consiste en la aplicación de la zona pegante de una cinta sobre la zona afectada, se presiona sobre la piel, se despega y se coloca sobre un portaobjetos. Este método es muy usado para el diagnóstico de la pitiriasis versicolor.

En el pelo depende del tipo de lesión observada: en la piedra blanca o negra las lesiones se localizan en la vaina del pelo, por lo que debe cortarse la porción supra folicular de los pelos afectados. En los casos de tiña de la barba o del cuero cabelludo los

Entre las recomendaciones que debe darse al paciente están: suspender los medicamentos sistémicos o tópicos con acción antimicótica 15 días antes de la toma de la muestra y cinco días antes debe evitarse la aplicación de cremas o polvos sobre la piel a estudiar.

pelos deben ser arrancados con la raíz intacta, puesto que al cortarlos se elimina la visualización completa del pelo y su bulbo en donde se evidenciará el ataque ectotrix o endotrix de la vaina del pelo. En la tiña favosa la muestra debe ser tomada con asa para las lesiones exudativas foliculares y con cucharilla para las escútuas (6,7).

En las onicomicosis depende del sitio en donde se encuentra la lesión: si es en el borde distal y lateral subungueal debe tomarse del material subungueal y de la zona más proximal de la lámina ungueal que, aunque es una zona de difícil obtención de la muestra, es la más fiable por la menor probabilidad de contaminación y además presenta elementos fúngicos viables (figura1).

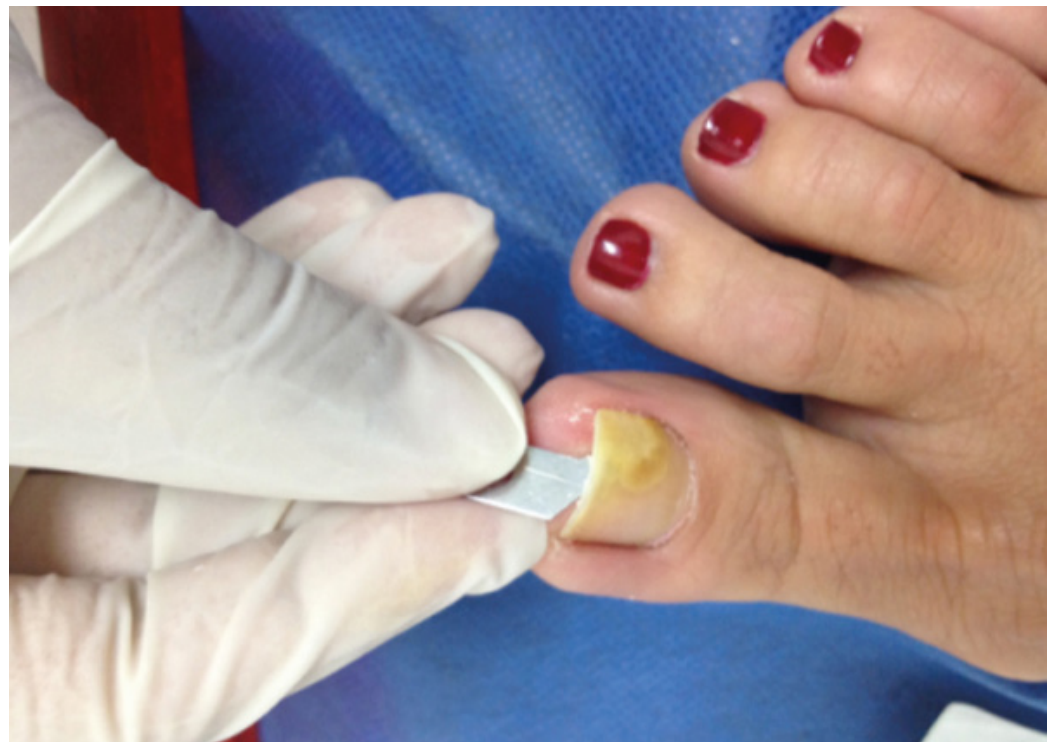


Figura 1. Toma de muestra de onicomicosis distal

En caso de paroniquia crónica por posible candidiasis la muestra se toma del material más cercano a la cutícula, raspando con el bisturí en el surco periungueal y con un aplicador estéril se obtiene el material exudativo. Cuando hay compromiso proximal subungueal se debe tomar del material pigmentado de la zona más profunda de la lámina ungueal cercana a la cutícula (7,8). Para recoger la muestra en la onicomicosis superficial se raspa la superficie afectada con el escalpelo y para la distrófica total se debe raspar preferentemente el material subungueal (9,10). Luego de la toma de muestra adecuada se procede al examen microscópico directo.

El examen microscópico directo es el medio más rápido y sencillo de detectar una infección micótica.

Examen microscópico directo

Es el medio más rápido y sencillo de detectar una infección micótica. Cuando se encuentra un número suficiente de estructuras fúngicas se puede hacer un diagnóstico presuntivo y ocasionalmente definitivo como en el caso de la pitiriasis versicolor, lo que permite iniciar tempranamente el tratamiento (11,12).

El examen directo se realiza en fresco utilizando sustancias que ayudan a la digestión de las proteínas, aclaran pigmentos y despegan las células queratinizadas;

además, estas sustancias facilitan la observación de las estructuras fúngicas por su alto índice de refracción (13,14).

El examen microscópico tiene limitaciones que están relacionadas con la experticia del personal que realiza la lectura del examen y la preparación del paciente para la toma de la muestra. El uso de antimicóticos tópicos, cremas, esmaltes de uñas, entre otros, afecta el resultado. Es por esta razón que los falsos positivos y la baja sensibilidad diagnóstica son factores que deben considerarse (15,16).

En la práctica, la solución más usada para el examen microscópico es el hidróxido de potasio (KOH), que disuelve la queratina y digiere parcialmente los componentes protéicos, pero no actúa sobre los polisacáridos de las paredes celulares de los hongos, facilitando así la visualización de los elementos fúngicos. Se usa a concentraciones de 20 % para uñas y 10 % para otras muestras. A esta solución se le pueden añadir otros compuestos como el glicerol para prevenir la degradación de los elementos fúngicos, formación de cristales y la deshidratación de la preparación.

También se le puede añadir dimetilsulfóxido que evita la necesidad del calentamiento y la formación de artefactos, además acelera la clarificación de la muestra. Aunque el método es barato y fácil de realizar, el problema es que requiere de una rápida visualización, puesto que puede producir artefactos visuales y generar confusión (16).

Para facilitar aún más el diagnóstico existen diferentes tinciones especiales, como el azul de metileno y la tinta Quink Parker®, que tiñen de azul intenso las estructuras fúngicas y ayudan a su reconocimiento, y la tinta china o nigrosina que permite observar levaduras capsuladas como en *Cryptococcus* spp. El azul de lactofenol es otra tinción especial que se realiza a partir de cultivos, en el cual el fenol destruye la flora acompañante, el ácido láctico conserva las estructuras fúngicas y el azul algodón tiñe la quitina de la pared del hongo para ayudar en su identificación (13,16).

Al igual que con el KOH debe tenerse precaución a la hora de la interpretación por la presencia de artefactos como burbujas de aire, hilo, algodón y agregados de lípidos (efecto mosaico) que pueden confundirse con estructuras micóticas y producir falsos positivos (15).

Por otro lado, el uso reciente de flurocromos como el rojo Congo, que se une a polisacáridos de la pared celular fúngica, facilita la detección de elementos fúngicos, pero este método está en desuso por el riesgo de carcinogénesis. El calcoflúor blanco se basa en la propiedad que tiene dicha sustancia de emitir fluorescencia al ser activada por radiación ultravioleta y por la afinidad que presenta por la celulosa y la quitina, presentes en la pared celular de los organismos fúngicos.

Este se ha considerado como un método rápido y fácil para la identificación de estructuras micóticas y requiere menor entrenamiento que el examen directo; sin embargo, tiene falsos positivos con fibras vegetales, colágeno o elastina, además requiere de microscopio de fluorescencia, el cual no está disponible en todos los laboratorios (17-19).

Cultivo

A pesar de la gran utilidad del examen directo, la prueba de oro para el diagnóstico definitivo, en la mayoría de los casos es el cultivo, pues permite establecer género

El examen microscópico tiene limitaciones relacionadas con la experticia del personal que realiza la lectura del examen y la preparación del paciente para la toma de la muestra. El uso de antimicóticos tópicos, cremas, esmaltes de uñas, afecta el resultado

La prueba de oro para el diagnóstico definitivo, en la mayoría de los casos, es el cultivo.

y especie, lo cual tiene importancia tanto epidemiológica, como en la selección del tratamiento (13).

Las muestras deben ser procesadas rápidamente, empleando desde tubos hasta placas de Petri. Los medios más usados son el agar glucosado Sabouraud (figura 2) sin o con antimicrobianos como cloranfenicol y gentamicina para inhibir la contaminación bacteriana, un medio con cicloheximida para inhibir el crecimiento de hongos saprofiticos, excepto si se sospecha que el microorganismo sea *Candida no albicans*, *Scopulariopsis* spp, *Acremonium* spp, *Aspergillus* spp, *Fusarium* spp o *Scytalidium* spp, ya que estos son sensibles a dicho antifúngico. Para las micosis sistémicas el agar infusión cerebro - corazón es el medio indicado de siembra de la muestra (20).

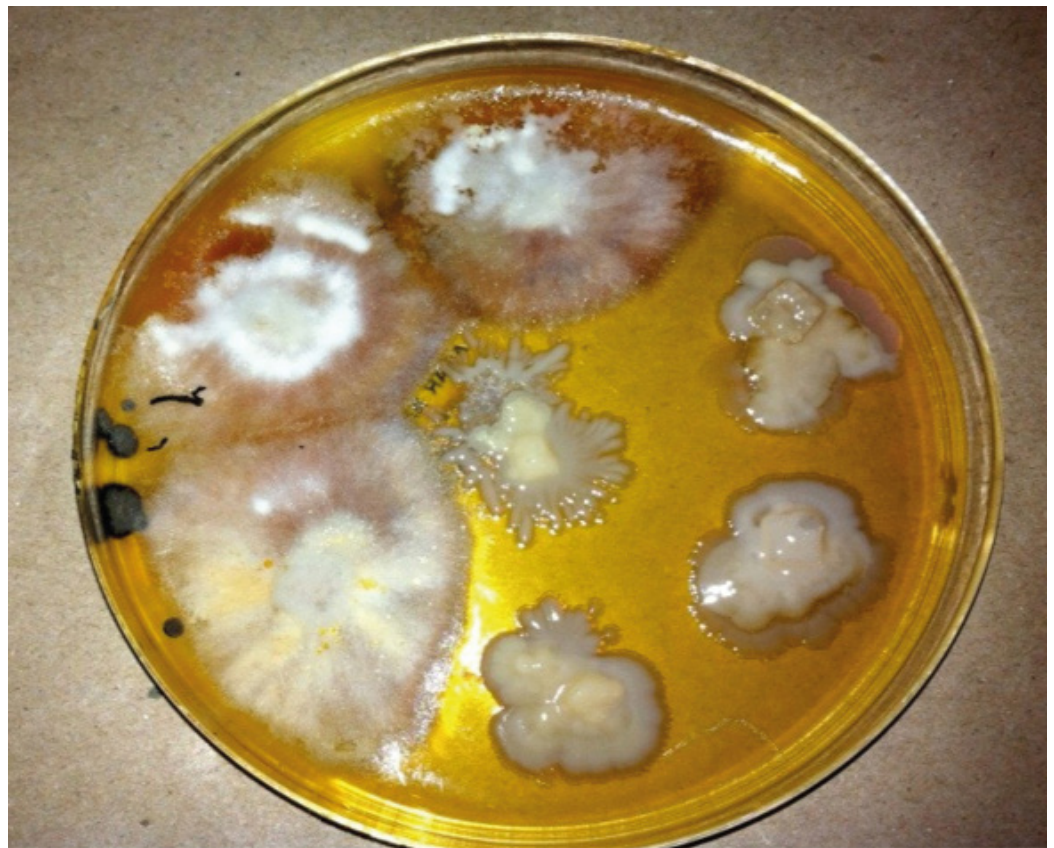

Figura 2. Medio de cultivo agar Sabouraud

Hay otro tipo de medios de cultivo diferenciales que se utiliza para ayudar a la identificación del hongo basado en la morfología y color de las colonias. Un ejemplo de este, es un medio cromogénico que permite visualizar de forma rápida las colonias pertenecientes a *C. albicans* y a otras especies de levaduras como *C. tropicalis*, *C. lusitaniae* y *C. guilliermondii*.

Este medio ha demostrado alta sensibilidad y especificidad, con muy pocos falsos positivos o negativos y ha venido remplazando las técnicas convencionales de identificación de *C. albicans*, como la producción de tubo germinal en suero o de clamidosporas en agar harina de maíz o de arroz, que en ocasiones presentan falsos negativos (21,22).

También se han usado medios específicos para las especies de levaduras como el medio CHROMagarCandida que permite diferenciar *C. albicans*, *C. tropicalis*, *C. krusei*, y *C. glabrata*, en función de los colores que desarrollan en este medio ([foto 3](#)).

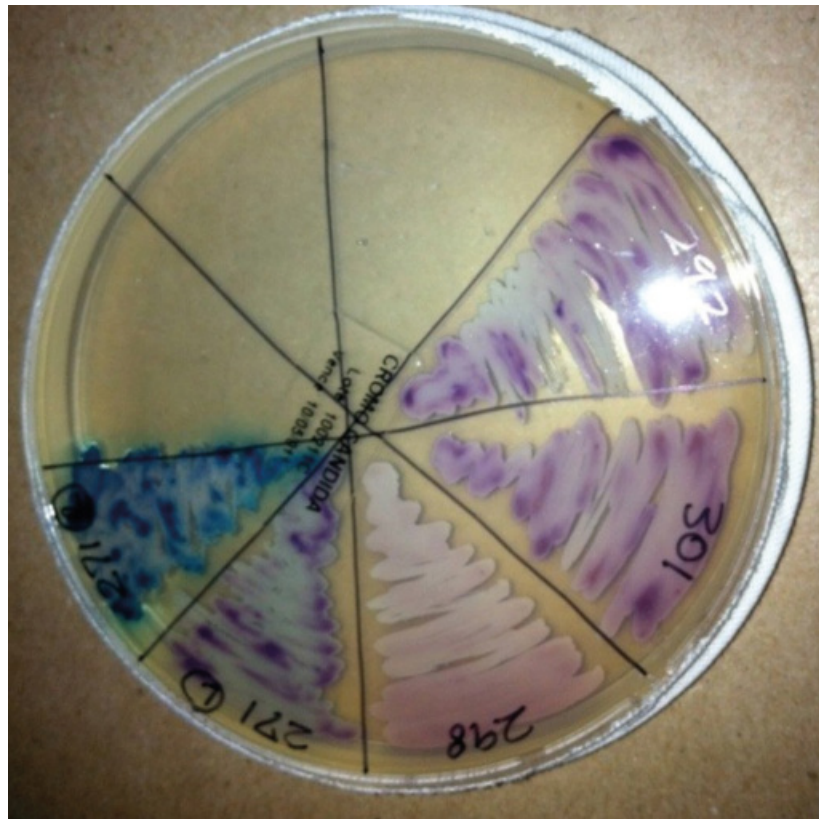


Figura 3. Medio CHROMagarCandid

Los tiempos de incubación varían en función de la especie: por un lado, los dermatofitos crecen entre 7-28 días, mientras que otros hongos como *Aspergillus* spp, *Scytalidium* spp y las levaduras pueden ser identificados en pocas horas hasta una semana y se considera que deben incubarse durante tres a cuatro semanas antes de ser desechados

Usualmente, los cultivos se incuban a temperaturas entre los 25-30 °C, aunque especies como *Trichophyton verrucosum* requieren temperaturas más altas. La temperatura de 37 °C debe reservarse para hongos dimórficos como *Histoplasma capsulatum*, *Blastomyces dermatitidis*, entre otros. De la misma manera, los tiempos de incubación varían en función de la especie: por un lado, los dermatofitos crecen entre 7-28 días, mientras que otros hongos como *Aspergillus* spp, *Scytalidium* spp y las levaduras pueden ser identificados en pocas horas hasta una semana ([4,23](#)). En general, se considera que deben incubarse durante tres a cuatro semanas antes de ser desechados ([24](#)).

Luego del crecimiento de la colonia se hace un análisis macroscópico y microscópico. Algunas características como la coloración de las colonias y su textura pueden ayudar a identificar las diferentes especies, pero son los hallazgos microscópicos los que en última instancia determinan su identificación en la mayoría de los casos ([25](#)).

Histopatología

Es un método de gran utilidad no solo para confirmar sino también para realizar el diagnóstico en casos de difícil identificación o aislamiento del microorganismo con los métodos tradicionales, como sucede con las micosis profundas. Permite observar la causa de la lesión, los cambios histopatológicos que se generan, así como la respuesta inflamatoria que producen en los tejidos. Generalmente, el espécimen quirúrgico se recibe conservado en formol al 10 %, al que pueden realizársele técnicas de inmunofluorescencia o conservar porciones en congelación para un posterior estudio.

Las tinciones de rutina para realizar la histopatología son la hematoxilina-eosina, junto con el PAS y el Grocott o plata metenamina, que constituyen las tinciones básicas para el estudio de las micosis. Hay también tinciones opcionales como la de Fontana-Masson para el estudio de pigmento melánico, importante en las feohifomicosis y las tinciones para mucopolisacáridos, como la de mucicarmin, básicas para el estudio de *Cryptococcus* spp y otros hongos que en su pared o cápsula contengan glucoproteínas (figura 4 y 5).

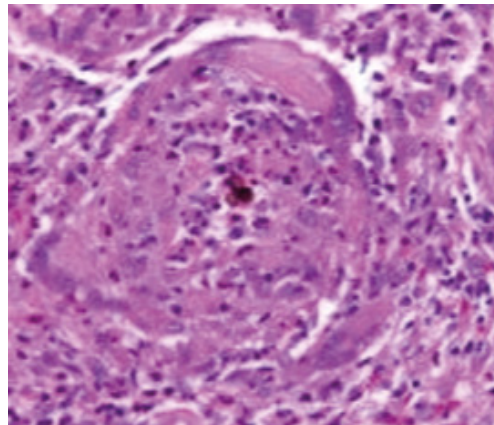


Figura 4. Tinción con hematoxilina-eosina en cromomicosis

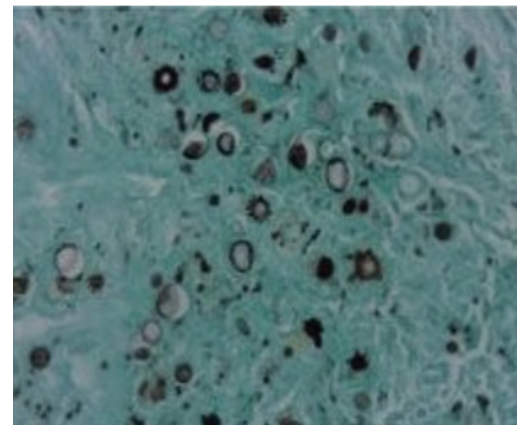


Figura 5. Tinción de metenamina en paracoccidioidomicosis

En relación a los métodos basados en medición de anticuerpos, esta respuesta puede estar retrasada, reducida o no existir en pacientes inmuno-comprometidos; sin embargo, estos problemas podrían resolverse eligiendo los antígenos apropiados y utilizando técnicas sensibles para detectar títulos bajos de anticuerpos.

El patólogo, una vez procesada la muestra, puede observar bajo el microscopio las diferentes estructuras micóticas tales como hifas y esporas o conidias, pigmentadas o no. Conociendo los cambios tisulares que se producen en los tejidos y las diferentes morfologías puede llevar a clasificarlos y ofrecer un diagnóstico (25-27).

Serología

Se emplea generalmente en el diagnóstico de las micosis invasoras o sistémicas en las que por las condiciones del paciente y por la dificultad para la toma de muestras profundas se requiere de un método fácil, rápido y fiable para la identificación del agente causal. Aquí se encuentra la detección, tanto de antígenos fúngicos, como la respuesta de anticuerpos que se produce durante el desarrollo de la micosis y de componentes fúngicos no antigénicos (28,29).

Algunas de estas técnicas se han convertido en herramientas básicas en el laboratorio, como la detección del antígeno capsular de *Cryptococcus neoformans* por medio de aglutinación (30). También está la detección de galactomanano por la técnica de ELISA en pacientes con aspergilosis invasora y que ha demostrado ser más sensible que el látex y puede ser positiva desde antes de que aparezcan los síntomas clínicos (31,32).

Para las formas de candidiasis invasora la detección de manano parece ser más sensible. El gran problema es que la antigenemia en estos pacientes es transitoria, por lo que es posible que se necesite la combinación de técnicas que detecten diferentes antígenos o epítopes para aumentar la sensibilidad diagnóstica (33).

En relación a los métodos basados en medición de anticuerpos, esta respuesta puede estar retrasada, reducida o no existir en pacientes inmuno-comprometidos; sin embargo, estos problemas podrían resolverse eligiendo los antígenos apropiados y utilizando técnicas sensibles para detectar títulos bajos de anticuerpos. Las pruebas deben utilizarse para estudiar muestras seriadas del paciente, lo que permite analizar la evolución de los títulos de anticuerpos y su correlación con los datos clínicos y microbiológicos (12,34).

La detección de componentes no antigénicos liberados por los hongos durante la infección es otra posibilidad en el diagnóstico de las micosis. Uno es el D-arabinitol, un metabolito producido en candidiasis invasora y el β -D-glucano producido por *Candida* spp, *Aspergillus* spp y *Pneumocystis* spp (33-35, 36).

Debido a las dificultades con los métodos diagnósticos tradicionales, entre los cuales se encuentra la falta de especificidad y sensibilidad, la difícil interpretación si se realiza por personal sin experiencia y el tiempo requerido para obtener los resultados y poder iniciar un tratamiento adecuado, se plantea la necesidad de buscar nuevos métodos que permitan realizar un diagnóstico oportuno y preciso. Por estas razones se implementaron las técnicas moleculares (37,38).

Métodos de diagnóstico molecular

Se han desarrollado tecnologías basadas en la proteómica que consiste en analizar los patrones globales de expresión de proteínas en un organismo, las cuales usan técnicas tales como la electroforesis y otros como los microarreglos.

Existen múltiples métodos para el diagnóstico por medio de la biología molecular, entre los que se encuentran métodos de amplificación de señal -que utilizan técnicas de hibridación de ácidos nucleicos- y técnicas de reacción en cadena de la polimerasa (PCR) -usada para el diagnóstico de aspergilosis y dermatofitos- (39-43).

Existen otras técnicas moleculares, como la amplificación de genes específicos por reacción en cadena de polimerasa, la amplificación de secuencias aleatorias, la amplificación de genes *housekeeping* y la amplificación de secuencias repetidas de ADN; sin embargo, son muy costosos y por esto actualmente solo se usan para investigación y ocasionalmente como método diagnóstico en casos difíciles (44-46).

Para la identificación de los géneros *Aspergillus* spp y *Candida* spp se ha logrado el diagnóstico rápido de las 12 especies patógenas más comunes, utilizando sondas de captura diseñadas a partir de secuencias específicas de ADN y de genes que codifican para el ARN ribosómico (47,48). Este método denominado *microarreglos* (*microarrays*, en inglés) se basa en el principio de hibridación específica entre ácidos nucleicos, en este caso, un RNA mensajero y la molécula de DNA de la cual deriva por transcripción (49).

Se han desarrollado tecnologías basadas en la proteómica que consiste en analizar los patrones globales de expresión de proteínas en un organismo, las cuales usan técnicas tales como la electroforesis y otros como los microarreglos de proteínas que tienen gran utilidad, no solo en los estudios de investigación, sino también en el diagnóstico y en la búsqueda de nuevos tratamientos en micología (50-53).

Conclusión

Aunque los métodos convencionales siguen siendo la herramienta fundamental para el diagnóstico en micología dado su facilidad y accesibilidad, requieren de ciertos parámetros como la adecuada obtención y procesamiento de la muestra y un análisis meticuloso por personal entrenado para obtener resultados confiables. Con la aplicación de la biología molecular y los avances en la genómica se ha logrado aumentar la sensibilidad y rapidez del diagnóstico de una gran variedad de micosis, facilitando así el inicio oportuno de un tratamiento.

Bibliografía

1. Crespo V, Delgado V. Micosis cutáneas. *Med Clin Barc.* 2005;125:467-74.
2. Gadea I, Cuenca E. Recomendaciones para el diagnóstico micológico y estudios de sensibilidad a los anti fúngicos. *Enferm Infecc Microbio Clin.* 2004; 22: 32-9.
3. Rezusta LA, Sánchez SA, Gil TK. Fundamentos básicos para el diagnóstico micológico. *Rev Iberoam Micol.* 2001; 3:1-17.
4. Raymond R, Pihet EM. Conventional methods for the diagnosis of dermatophytosis. *Mycopathologia.* 2008;166:295-306.
5. Garzón R, Carballo M, Muñoz E, Cipitelli L. La importancia de la preparación del paciente en el examen micológico de laboratorio. *Rev Iberoam Micol.* 1998; 15:307-308.
6. Perrone M. Manual de toma, transporte y conservación de muestras. Gobierno de la ciudad de Buenos Aires. *Red de Micología.* 2008:1-19.
7. Cuétara S. Procesamiento de las muestras superficiales. *Rev Iberoam Micol.* 2007; 4:1-12.
8. Singal A, Khanna D. Onychomycosis: Diagnosis and management. *Indian J Dermatol Venereol Leprol.* 2011;77:659-72.
9. Borkowski P, Williams M, Holewinski J, Bakotic B. Onychomycosis: an analysis of 50 cases and a comparison of diagnostic techniques. *J Am Pod Med Assoc.* 2001; 91:351-355.
10. Crespo V. Diagnóstico de laboratorio de las micosis ungueales. *Piel.* 1998; 13:144-151.
11. Barenfanger J. Identification of yeasts and other fungi from direct microscopic examination of clinical specimens. *Clin Microbiol News.* 1990; 12:9-15.
12. Pontón J. Diagnóstico microbiológico de las micosis. *Rev Iberoam Micol.* 2002; 19: 25-29.
13. Pemán J, Martín Mazuelos E, Rubio MC. Guía práctica de identificación y diagnóstico en micología clínica. *Rev Iberoam Micol.* 2001:14.1- 14.21.
14. Cuenca M, Gadea I, Martín E, Pemán J, Pontón J. Diagnóstico microbiológico de las micosis y estudios de sensibilidad a los antifúngicos. *Sociedad Española de Enfermedades Infecciosas y Microbiología Clínica.* 2006; 1- 22.
15. Panasiti V, Borroni RG, Devirgiliis V, Rossi M, Fabbri L, Masciangelo R, *et al.* Comparison of diagnostic methods in the diagnosis of dermatomycoses and onychomycoses. *Mycoses.* 2006; 49:26-9.
16. Singh S, Beena PM. Comparative study of different microscopic techniques and culture media for the isolation of dermatophytes. *Indian J Med Microbiol.* 2003; 21:21-4.

17. Slifkin M, Cumbie R. Congo red as a fluorochrome for the rapid detection of fungi. *J Clin Microbiol.* 1988; 26:827–30.
18. Abdelrahman T, LetscherBru V, Waller J, Noacco G, Candolfi E. Dermatomycosis: comparison of the performance of calcofluor and potassium hydroxide 30 % for the direct examination of skin scrapings and nails. *J Mycol Med.* 2006; 16:87–91.
19. Ramos L, Mellano S, Ramadán S, Bulacio L, Lopez C. Empleo de blanco de calcoflúor para el estudio de las especies de *Malassezia* por microscopía directa. *Revista Argentina de Microbiología.* 2006; 38:4-8.
20. Brun S, Bouchara JP, Bocquel A, Basile AM, Contet-Audonneau N, Chabasse D. Evaluation of five commercial Sabouraud gentamicin-chloramphenicol agar media. *Eur J Clin Microbiol Infect Dis.* 2001; 20:718–23.
21. Quindós G, Vargas RA, Helou S, Arechavala A, Mazuelos E, Negroni R. Evaluación micológica de un nuevo medio de cultivo cromógeno para el aislamiento e identificación presuntiva de *Candida albicans* y otras levaduras de interés médico. *Rev Iberoam Micol.* 2001; 18:23-28.
22. Campbell CK, Holmes AD, Davey KG, Szekely A, Warnock DW. Comparison of a new chromogenic agar with the germ tube method for presumptive identification of *Candida albicans*. *Eur J Clin Microbiol Infect Dis.* 1998; 17:367-8.
23. McKinnell JA, Pappas PG. Blastomycosis: New insights into diagnosis, prevention and treatment. *Clin Chest Med.* 2009; 30:227-39.
24. Labarca JA, Wagar EA, Grasmick AE, Kokkinos HM, Bruckner DA. Critical evaluation of 4-week incubation for fungal cultures: is the fourth week useful? *J Clin Microbiol.* 1998; 36:3683-5.
25. Mayayo E. Diagnóstico histopatológico de las micosis. *Rev Iberoam Micol.* 2004; 21:1-9.
26. Moskowitz LB, Ganjei P, Ziegels-Weisman J, Cleary TJ, Penneys NS, Nadji M. Immunohistologic identification of fungi in systemic and cutaneous mycoses. *Arch Pathol Lab Med.* 1986; 110:433-436.
27. Kaufman L. Immunohistologic diagnosis of systemic mycoses: an update. *Eur J Epidemiol.* 1992; 8:377-382.
28. Ponton J, Moragues MD, Quindos G. Non-cultures based diagnostic. *American Society for Microbiology.* 2002:395-425.
29. Kaufman L, Reiiis E. Serodiagnosis of fungal diseases. *Manual of Clinical Microbiology.* 1985:924-944.
30. Rugemalila J, Maro VP, Kapanda G, Ndaró AJ, Jarvis JN. Cryptococcal antigen prevalence in HIV-infected Tanzanians: a cross-sectional study and evaluation of a point-of-care lateral flow assay. *Trop Med Int Health.* 2013 Sep;18(9):1075-9.

31. Edson RS, Fernández-Guerrero M, Roberts GD, Van Scoy RE. Clinical and laboratory features of cryptococcosis. A five year experience. *Min Med.* 1987; 70: 337-342.
32. Pazos C, Pontón J, del Palacio A. Contribution of β -D-glucan chromogenic assay to diagnosis and therapeutic monitoring of invasive aspergillosis in neutropenic adult patients: a comparison with serial screening for circulating galactomannan. *J Clin Microbiol.* 2005; 43: 299-305.
33. Ellepola A, Morrison C. Laboratory diagnosis of invasive candidiasis. *J Microbiol.* 2005; 43:65-84.
34. Pontón J, García M, López R. Diagnóstico serológico de las micosis. *Rev Iberoam Micol.* 2007; 14:1-14.
35. Prella M, Bille J, Pugnale M, Duvoisin B, Cavassini M, Calandra T, Marchetti O. Early diagnosis of invasive candidiasis with mannanantigenemia and antimannan antibodies. *Diagn Microbiol Infect Dis.* 2005; 51:95-101.
36. Biesbroek JM, Verduyn Lunel FM, Kragt JJ, Amelink GJ, Frijns CJ. Culture-negative *Candida meningitis* diagnosed by detection of *Candida* mannan antigen in CSF. *Neurology.* 2013 Oct 22;81(17):1555-6.
37. Lehtonen L, Anttila VJ, Ruutu T, Salonen J, Nikoskelainen J, Eerola E, Ruutu P. Diagnosis of disseminated candidiasis by measurement of urine D-arabinitol/L-arabinitol ratio. *J Clin Microbiol.* 1996; 34:2175-9.
38. Blanz P, Buzina W, Ginter G, Graser Y. Molecular biological methods and their consequences in taxonomy and diagnosis of dermatophytes. *Mycoses.* 2000; 43:11-16.
39. Mollerach M. Genómica y proteómica: oportunidades y desafíos para la microbiología. *Rev Argent Microbiol.* 2006; 38:1-3.
40. Álvarez Pérez S, García ME, Blanco JL. Diagnóstico micológico: algo está cambiando. *Enferm Infecc Microbiol Clin.* 2008; 26:638-46.
41. Hay RJ, Jones RM. New molecular tools in the diagnosis of superficial fungal infections. *Clin Dermatol.* 2010; 28:190-196.
42. Seringhaus M, Paccanaro A, Borneman A, Snyder M, Gerstein M. Predicting essential genes in fungal genomes. *Genome Res.* 2006; 16:1126-35.
43. Kanbe T. Molecular approaches in the diagnosis of dermatophytosis. *Mycopathologia.* 2008; 166:307-17.
44. Howell SA, Barnard RJ, Humphreys F. Application of molecular typing methods to dermatophyte species that cause skin and nail infections. *J Med Microbiol.* 1999; 48:33-40.
45. Machouart-Dubach M, Lacroix C, de Chauvin MF, Le Gall I, Giudicelli C, Lorenzo F, et al. Rapid discrimination among dermatophytes, *Scytalidium* spp. and other fungi with a

- PCR-restriction fragment length polymorphism ribotyping method. *J Clin Microbiol.* 2001; 39:685-90.
46. Xiang H, Xiong L, Liu X, Tu Z. Rapid simultaneous detection and identification of six species *Candida* using polymerase chain reaction and reverse line hybridization assay. *J Microbiol Methods.* 2007; 69: 282-7.
 47. Arca E, Saracli MA, Akar A, Yildiran ST, Kurumlu Z, Gur AR. Polymerase chain reaction in the diagnosis of onychomycosis. *Eur J Dermatol.* 2004;14:52-5.
 48. Orberá T. Métodos moleculares de identificación de levaduras de interés biotecnológico. *Rev Iberoam Micol.* 2004; 21:15-19.
 49. Doménech-Sánchez A, Vila J. Fundamento, tipos y aplicaciones de los arrays de ADN en la microbiología médica. *Enferm Infecc Microbiol Clin.* 2004; 22:46-54.
 50. Leinberger DM, Schumacher U, Autenrieth IB, Bachmann TT. Development of a DNA microarray for detection and identification of fungal pathogens involved in invasive mycoses. *J Clin Microbiol.* 2005; 43:4943-53.
 51. Zhu H, Snider M. Protein arrays and microarrays. *Curr Opin Chem Biol.* 2001; 5:40-5.
 52. Zhu H, Snider M. Protein chip technology. *Curr Opin Chem Biol.* 2003; 7:55-63.
 53. Zhu H, KlemicJF, Chang S, Bertone P, Casamayor A, Klemic KG, *et al.* Analysis of yeast protein kinases using protein chips. *Nat Genet.* 2000; 26:283-9.