

Técnica de Mastoby para preparar ovinos receladores

Mastoby Miguel Martínez-Martínez¹ / Sol Maira López-Pacheco¹ / Álvaro Ernesto Pérez-Ferrer²

Resumen

Esta investigación tuvo como objetivo desarrollar una técnica quirúrgica para preparar ovinos receladores. Se planteó porque las técnicas practicadas en la sabana cordobesa colombiana no han mostrado resultados satisfactorios, ya que en el posoperatorio los ovinos presentan dificultad para cicatrizar, larga convalecencia y considerable costo económico. Por este motivo, muchos propietarios optan por el sacrificio del animal, lo que además incrementa las pérdidas del productor. Para este trabajo se utilizó un grupo de 10 ovinos criollos con edad y peso promedio de 1 año y 21 kg, clínicamente sanos. Para la intervención quirúrgica, los ovinos fueron tranquilizados con maleato de acepromacina a dosis de 0,02 mg/kg por vía intravenosa y la anestesia se consiguió con la aplicación epidural de roxicaina al 2% sin epinefrina en la región intercoccígea (Co2-Co3) a dosis de 1 mL/5 kg de peso vivo. Luego de conseguir el bloqueo de la zona, se practicó la técnica quirúrgica que tuvo una duración promedio de 3 min. Los animales intervenidos fueron evaluados por 6 meses; se observó buena cicatrización y capacidad para realizar la micción. En cuanto a la libido, todos tuvieron un comportamiento positivo frente a las hembras en celo. El 100% de los animales fueron incapaces de penetrar a las hembras; solo el 10% de ellos tuvo salida parcial del pene (glande). La técnica propuesta fue efectiva, poco invasiva, rápida, fácil de practicar y económica. No requiere instrumental especializado y no presenta complicaciones posoperatorias, lo cual permite introducir a recelaje a los ovinos a los 15 días posintervención.

Palabras clave: estro, ovinos, receladores, técnica quirúrgica.

Mastoby technique for the preparation of teaser rams

Abstract

This research aimed to develop a surgical technique to prepare teaser rams. This was proposed because the techniques practiced in the Colombian savanna of the Córdoba region have not shown satisfactory results, since in the postoperative period sheep present difficulty to heal and long convalescence, which has a considerable economic cost. For this reason, many owners opt for sacrificing the animal, which also increases the losses of producers. For this work, a group of ten clinically healthy Creole sheep was used, with an average age of 1 year and an average weight of 21 kg. For the surgery, sheep were tranquilized with intravenous acepromazine maleate at a dose of 0.02 mg/kg, and anesthesia was achieved with the epidural injection of 2% roxicaine without epinephrine in the dorsal intercocygeal region (Co2-Co3) at a dose of 1 mL/5 kg of live weight. After successfully blocking the area, the surgical technique was performed, which lasted an average of 3 min. The operated animals were evaluated during 6 months; good healing and ability to urinate was observed. As for libido, all had a positive behavior in front of females in heat. 100% of the animals were unable to penetrate the females; only 10% of them had partial erection of the penis (glans). The proposed technique was effective, non-invasive, quick, easy to perform, and economical. It does not require specialized

1 Universidad de Córdoba, Facultad de Medicina Veterinaria y Zootecnia, Departamento de Ciencias Pecuarias, Área de Cirugía. Grupo de investigación MECIVET, Montería, Colombia.

✉ mmiguelmartinez@correo.unicordoba.edu.co

hermogenes.chamba@unl.edu.ec

2 Médico veterinario zootecnista.

✉ solopez-smlp@hotmail.com; alvaroferrermvz@hotmail.com

Cómo citar este artículo: Martínez-Martínez MM, López-Pacheco SM, Pérez-Ferrer AE. Técnica de Mastoby para preparar ovinos receladores. *Rev Med Vet.* 2018;(36):15-26. doi: <http://dx.doi.org/10.19052/mv.5168>

instrumentation and does not have postoperative complications, which allows using sheep as teaser animals at 15 days post-operation.

Keywords: estrus, sheep, teaser animals, surgical technique.

Técnica de Mastoby para preparar ovinos susceptibles

Resumo

O objetivo desta pesquisa era desenvolver uma técnica cirúrgica para preparar ovinos susceptibles. Questionava-se porque as técnicas praticadas na planicie cordobesa colombiana não têm mostrado resultados satisfatórios, já que no pós-operatório os ovinos apresentam dificuldade para cicatrizar, longa convalescência e considerável custo econômico. Por este motivo, muchos propietarios optam pelo sacrificio do animal, o que além do mais incrementa as perdas do produtor. Para este trabalho utilizou-se um grupo de 10 ovinos crioulos com idade e peso médio de 1 ano e 21 kg, clinicamente saudáveis. Para a intervenção cirúrgica, os ovinos foram tranquilizados com maleato de acepromacina a dose de 0,02 mg/kg por via intravenosa e a anestesia com a aplicação epidural de roxicaina al 2% sem epinefrina na região Inter coccígea (Co2-Co3) a dose de 1 mL/5 kg de peso vivo. Após conseguir o bloqueio da zona, practicou-se a técnica cirúrgica que teve uma duração média de 3 min. Os animais operados foram avaliados por 6 meses; pôde-se observar uma boa cicatrização e capacidade para realizar a micção. Em quanto à libido, todos tiveram um comportamento positivo com as fêmeas no cio. O 100% dos animais foram incapazes de penetrar as fêmeas; somente o 10% deles teve saída parcial do pênis (glande). A técnica proposta foi efetiva, pouco invasiva, rápida, fácil de praticar e econômica. Não requer instrumental especializado e não apresenta complicações pós-operatórias, o que permite introducir os ovinos à susceptibilidade aos 15 dias após a intervenção.

Palavras chave: estro, ovinos, susceptibles, técnica cirúrgica.

INTRODUCCIÓN

Los sistemas de producción ovinos en Colombia han sido tradicionalmente marginales y de naturaleza artesanal, con producción regionalizada y consumo de carácter cultural. No obstante, en la región Caribe se ha evidenciado en los últimos cinco años un notable crecimiento y una mejora de estos sistemas, lo que ha conducido a desarrollar nuevas formas de obtención y comercialización de animales, realizando importaciones de reproductores o semen para mejorar el pie de cría, y con ello la implementación de programas de reproducción asistida, monta controlada e inseminación artificial. Para asegurar el éxito de un programa de

monta controlada e inseminación artificial, es necesario conocer el momento óptimo en que las hembras están en celo, y en los ovinos las expresiones no son tan manifiestas como para ser detectadas por simple observación, a lo que se le suman celos de corta duración y variada intensidad (1).

En las ovejas, el celo dura de 24 a 36 horas, y esta duración está influenciada por la raza, la edad, la estación del año y la presencia del macho. El celo es más corto en las hembras jóvenes que en las maduras. Las hembras jóvenes que no presentan un estro agresivo pueden pasar inadvertidas en rebaños donde existan hembras adultas. Los signos de estro en las ovejas son relativamente poco

notables a la observación, por lo que se requiere la presencia del macho (2,3).

Para detectar la conducta estral, la observación directa es el método más ampliamente usado (4), por lo que pueden quedar muchos celos sin ser detectados. Algunos estudios en bovinos han demostrado que solo el 40 % de los celos son detectados por el personal de la explotación, debido a que los signos del estro no son constantes y el periodo que se le dedica a detectar hembras en celo no es suficiente, más aún en las ovejas en las cuales los signos de estro no son muy claros para el observador. La anterior afirmación justificaría la presencia de ovinos marcadores en aquellos programas reproductivos en los que se pretenda implementar la mejora genética con técnicas de inseminación (1,2,5,6).

La oveja en celo se muestra inquieta y busca al macho con gran empeño. Si hay varias hembras en celo al mismo tiempo, forman un grupo a su alrededor. El macho localiza a la hembra en calor por medio de la vista, más que por el olfato (feromonas); una vez que la ha encontrado, olisquea la región de la vulva provocando la reacción de inmovilidad de la hembra, que es el principal estímulo para la copula (2). El carnero frecuentemente al oler los órganos genitales de las hembras presenta el signo llamado reflejo de Flehmen. Después realizan movimientos con uno de los miembros anteriores, golpeando levemente el costado del animal en celo, al mismo tiempo que emiten un sonido característico antes de montar a la hembra (2).

En cuanto a las técnicas quirúrgicas para machos receladores, estas tienen como objetivo incapacitar a un macho para realizar la cópula, lo cual no impide que el animal presente la conducta sexual normal de búsqueda y monta a las hembras en celo. En los ovinos estos machos reciben el nombre de retajos, receladores, celadores o detectores de celo, que son de gran ayuda para los inseminadores a la hora de señalar los animales aptos y el momento idóneo para la fertilización (7,8).

El uso de retajos le da una gran eficiencia al sistema porque se estimula a las ovejas para iniciar su ciclo; se

concentran los encastes y por ende las pariciones, con lo cual se logran corderos más homogéneos para ser comercializados (9). Asociar borregas con retajos dos meses antes del periodo de encaste normal permite que la hembra se acostumbre a la presencia de machos y a ser montadas. Esto lleva a un aumento en la fertilidad final de este grupo, lo que incrementa el índice del rebaño; en definitiva, esto permite un mayor número de corderos a la venta (10).

La preparación de animales con el fin de detectar el celo ha sido objeto de estudio de muchos autores en todo el mundo (9). Se han empleado múltiples métodos, unos más exitosos que otros, pero siempre con inconvenientes desde el punto de vista de la aplicación de la técnica quirúrgica, del costo económico del procedimiento y por las complicaciones que se presentan cotidianamente durante el acto quirúrgico y posquirúrgico (11). Las principales técnicas quirúrgicas desarrolladas en ovinos son una adaptación de las practicadas en toros. Entre estas se destacan: desviación de pene, vasectomía, pene bloqueado, fijación de la flexura distal sigmoidea, resección de epidídimo, falectomía y adhesión del pene a la cavidad abdominal (12).

Al consultar sobre el estado del arte, no se encuentra información documentada de las técnicas quirúrgicas para habilitar machos receladores en ovinos en Colombia. En nuestro medio, la sabana cordobesa colombiana, se ha observado que la técnica de desvío lateral preconizada en otras latitudes no ha mostrado resultados satisfactorios. Incluso tienen que tomarse decisiones drásticas como el sacrificio de los animales intervenidos quirúrgicamente.

Por consiguiente, un grupo de investigación de la Facultad de Medicina Veterinaria y Zootecnia de la Universidad de Córdoba, Colombia, se trazó como objetivo desarrollar una técnica quirúrgica que fuese efectiva, poco invasiva, fácil de practicar, económica, que no requiera instrumental especializado ni ambientes quirúrgicos exigentes y, sobre todo, que permitiera utilizar a los ovinos receladores lo más rápido posible y durante un periodo de tiempo adecuado.

MATERIALES Y MÉTODO

La metodología del trabajo que utiliza animales experimentales fue analizada por el Comité de ética de la Facultad de Medicina Veterinaria y Zootecnia de la Universidad de Córdoba, la cual fue aprobada el 12 de septiembre de 2013, según el proceso 003/2013.

Tipo de estudio

El estudio es de tipo descriptivo, no probabilístico, y se realizó en ovinos sexualmente activos.

Localización

El estudio fue realizado en la granja Berástegui de la Universidad de Córdoba, Colombia, perteneciente al municipio de Ciénaga de Oro, Córdoba, que se encuentra localizado al nororiente del departamento, ubicada a tan solo 36 km de la capital, a una latitud norte de 08° 52' 41" y 75° 37' 27" de longitud oeste respecto al meridiano de Greenwich, con una altitud de 13 m s. n. m. y un área 751 km². El clima del municipio es cálido tropical, con una estación de sequía y una de lluvias a lo largo del año. La temperatura promedio es de 28 °C con picos superiores a 40 °C en temporada canicular y una humedad relativa promedio de 81 %.

Ejemplares

La población estuvo compuesta por 10 ovinos machos enteros sin raza definida, mayores de 12 meses de edad. Los machos seleccionados habían iniciado su vida reproductiva, encabritaban sin dificultad, eran saludables y poseían las características fenotípicas de un macho padre.

Métodos e instrumentos de recolección de datos

Los animales fueron seleccionados en distintas locaciones y traídos a las instalaciones de la Universidad de Córdoba, sede Berástegui, donde permanecieron en periodo de cuarentena durante 15 días. Durante este

tiempo estuvieron bajo observación, fueron evaluados clínicamente y se les realizaron exámenes paraclínicos (hemograma, hematozoarios y coprología), que proporcionaron una guía del estado general de los pacientes. Aquellos animales que resultaron positivos a parásitos fueron tratados con fenbendazol a dosis de 4 mg/kg de peso vivo. A los ocho días se realizó examen de control y se tuvieron en cuenta para la investigación aquellos animales saludables.

A todos los animales se les suministró una ración de alimento balanceado diario antes de salir a pastorear. Los ovinos pastorearon todos los días en horarios entre 8 a. m. y 2 p. m. Una vez en el aprisco, se les suministraba pasto de corte maralfalfa (*Pennisetum* sp.) con sal mineralizada ovina 8 % y agua a voluntad.

Al final de la cuarentena, los animales fueron intervenidos quirúrgicamente con la técnica experimental. Después de esto se evaluó el posoperatorio de los animales durante un periodo de 15 días consecutivos, en los que no estuvieron en contacto con hembras. Las observaciones eran realizadas a las 7 a. m. con una duración promedio de 5 min por animal, teniendo en cuenta la presencia o no de postitis, la presencia o no de secreciones prepuciales (tipo, color, olor), anomalías o trastornos en la micción, si las había, y posición del proceso uretral.

Pasados los 15 días de posoperatorio, los machos entraron en contacto con un grupo de hembras por 6 meses. Como instrumento de recolección de los datos se utilizaron planillas de seguimiento diseñadas por los investigadores, que consideraban los parámetros de evaluación en el posoperatorio. Además, se llevó un registro complementario del peso cada ocho días, y tuvo como primer registro el que se tomó al momento de su ingreso al aprisco.

Procedimiento quirúrgico

Premedicación

Los animales se vacunaron con toxoide tetánico 15 días previos a la cirugía (2 mL/vía intramuscular [IM] /ani-

mal), una dosis de penicilina benzatínica (15.000 UI/kg/vía IM) y de flunixin meglumina (1 mg/kg/vía IM) una hora previa a la intervención.

Preparación del paciente

Se sometieron a privación hídrica y ayuno sólido de 12 h. El área quirúrgica fue preparada con la rutina de antisepsia técnicamente recomendada (tricotomía y lavados de la región coccígea y del campo operatorio). La bolsa prepucial se lavó con solución antibiótica, para lo que se diluyó Oxitetraciclina al 5 % en solución salina al 0,9 % en relación de 1:10.

Preanestesia y anestesia

Para la tranquilización se aplicó maleato de acepromacina a dosis de 0,02 mg/kg/vía IV y la anestesia regional se consiguió con la aplicación epidural de roxicaina en la región intercoccígea (Co2-Co3) a dosis de 1 mL/5 kg de peso vivo.

Descripción de la técnica

La técnica realizada constó de los siguientes tiempos:

Primer tiempo: determinación del sitio cutáneo por donde se introduce la aguja 1 (aguja metálica 16G y 35 cm de longitud) y que corresponderá al sitio de anudación. Se toma como referencia 4 cm por delante de la implantación de la bolsa escrotal (figura 1).

Segundo tiempo: exposición y sujeción manual del pene. Seguidamente se identifica el rafe uretral que permite distinguir las superficies del pene (ventral, dorsal y laterales) (figura 2).

Tercer tiempo: inserción subcutánea de la aguja 1 a 4 cm de la base escrotal y a 4 cm del rafe prepucial (figura 3).

Cuarto tiempo: avance subcutáneo y submucoso de la aguja 1 con salida en el punto de inserción de la mucosa prepucial peneana (figura 4).

Quinto tiempo: inserción de espesor completo de la aguja 2 (aguja desechable de 16G × 11/2") desde la superficie dorsal peneana a la ventral del lado izquierdo equidistante a la vena peneana y al rafe longitudinal medio del pene y a unos 2 cm en craneal a la inserción de la mucosa peneana (figura 4).

Sexto tiempo: inserción del nailon (poliamida) de 60 libras de presión por la aguja 2 (figura 5).

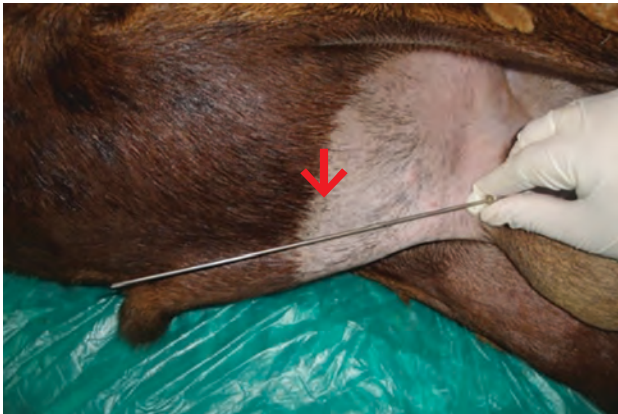Séptimo tiempo: introducción del canto de nailon de 60 libras de presión por la aguja 1 (figura 6).

Octavo tiempo: se repite la maniobra del tercer y séptimo tiempo. La segunda inserción de la aguja 1 se hace a 2 cm en distal de la primera inserción.

Noveno tiempo: comprobación de la buena posición del pene y del nailon. Este paso evitará cualquier anudado de partes de este, sobre todo del proceso uretral a la hora de la tracción (figura 7).

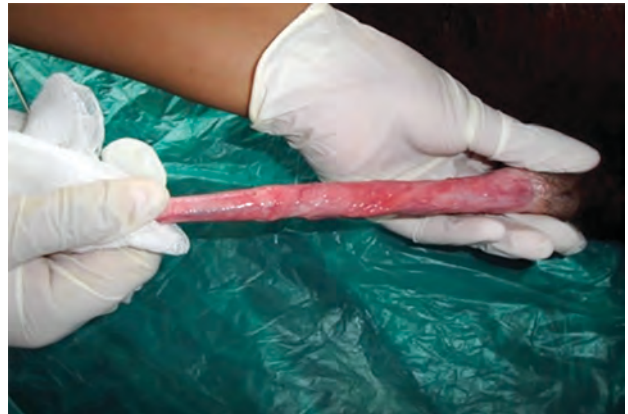Décimo tiempo: tracción hacia caudal de los 2 cantos de poliamida y anudación de estos. Este paso permite reintroducir el pene al prepucio y su consecuente fijación. El hilo de sutura se enclavija, utilizando para ello 2 cm de sonda de Foley número 14 (figura 8).

Figura 1. Determinación del punto cutáneo (↓)



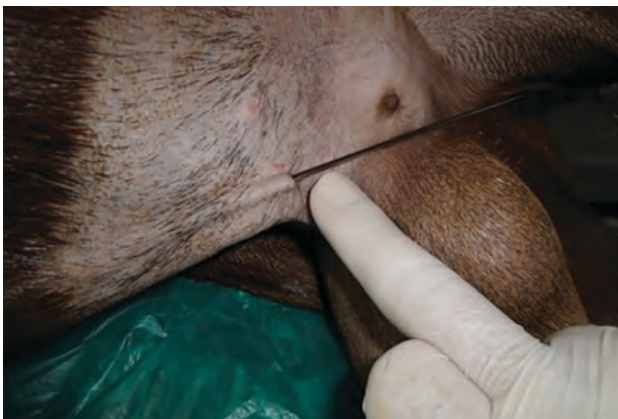Fuente: Mastoby Martínez-Martínez.

Figura 2. Exteriorización del pene del carnero



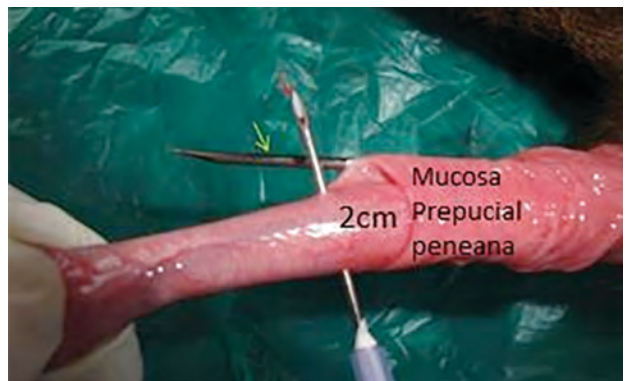
Fuente: Mastoby Martínez-Martínez.

Figura 3. Inserción hacia subcutáneo de la aguja 1



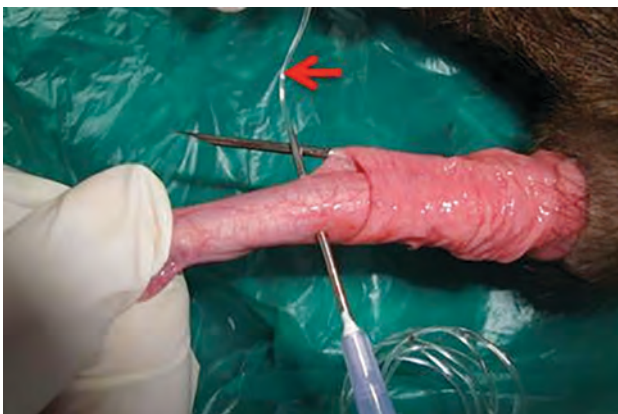Fuente: Mastoby Martínez-Martínez.

Figura 4. Pene expuesto y paso de las dos agujas guía (aguja 1: ↓ y aguja 2: ↓)



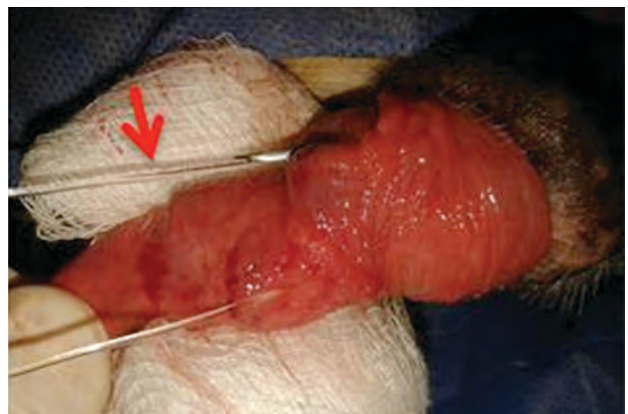Fuente: Mastoby Martínez-Martínez.

Figura 5. Inserción del nailon (↓) por la aguja 2



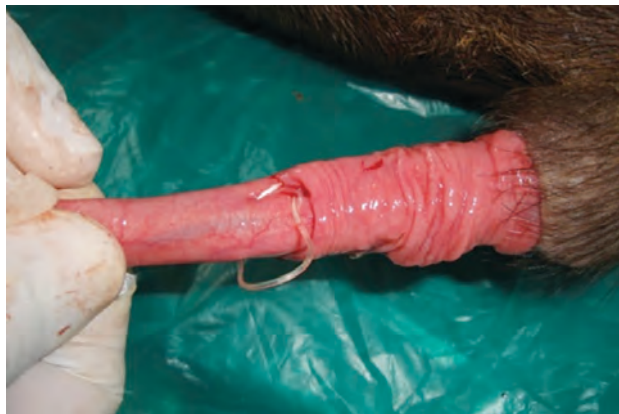Fuente: Mastoby Martínez-Martínez.

Figura 6. Introducción del nailon por la aguja 1 (↓)



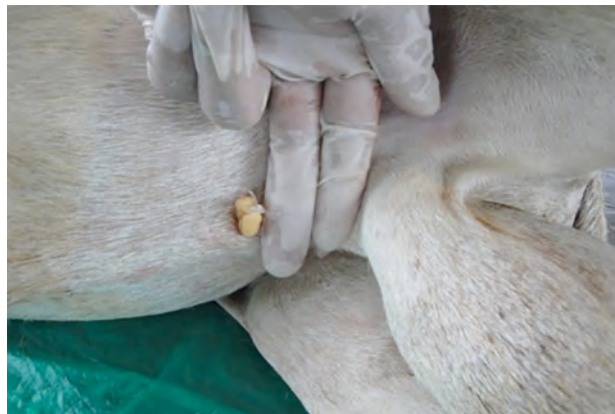Fuente: Mastoby Martínez-Martínez.

Figura 7. Confirmación de la posición del pene



Fuente: Mastoby Martínez-Martínez.

Figura 8. Enclavijado del nailon con sonda Foley



Fuente: Mastoby Martínez-Martínez.

Manejo posoperatorio

Para el manejo adecuado del dolor se les aplicó como analgésico flunixinina meglumina a dosis de 1,1 mg/kg/ vía subcuánea (SC)/ 24 h/3 días/animal. Así mismo, se les aplicó crema cicatrizante (Alfa-3®) en el local de la clavija de la sutura más como repelente de mosca que como cicatrizante.

RESULTADOS

Al evaluar por 15 días la variable complicaciones posoperatorias (postitis, presencia y características de secreciones prepuciales y trastornos en la micción), se determinó que los pacientes del estudio no presentaron complicación alguna. La respuesta de cada variable fue igual a cero.

La variable posición del proceso uretral con respecto al óstio fue evaluada diariamente por 15 días posquirúrgicos. Tuvo un comportamiento variable, en el que para los días 1, 2 y 3, un animal presentó exposición del proceso uretral equivalente al 10 %, tres lo presentaron parcialmente visible equivalente al 30 % y seis lo mantuvieron en la vaina prepucial equivalente al 60 %. Ya para

el final de la evaluación (del día 6 al día 15) no fue visible en los pacientes el proceso uretral, de lo cual se puede decir que el 100 % lo mantuvo dentro del prepucio (figura 9).

La tendencia de la visualización del proceso uretral en los animales del experimento, tal como se muestra en la figura 9, siguió un comportamiento lineal decreciente en función del tiempo, explicado por la siguiente ecuación lineal:

$$y = 0,707x + 0,8124$$

$$R^2 = 0,6872$$

De acuerdo con la ecuación de regresión, y es el proceso uretral (número de procesos uretrales) y x hace referencia a los días. El coeficiente de determinación indicó que el comportamiento de la posición de los procesos uretrales de los carneros está explicado en 68 % por el tiempo. Para la variable libido, se determinó que todos los animales del estudio presentaron libido, porque desarrollaron todos los signos y las conductas de seguimiento y acercamiento a la hembra en estro.

La variable peso tuvo un comportamiento positivo en los seis meses de evaluación, para un promedio de 2,35 kg

de ganancia de peso, lo que equivale a una ganancia diaria de 13,3 g, aproximadamente. En la figura 10 se repre-

senta el comportamiento del peso registrado cada dos semanas.

Figura 9. Tendencia de la posición del proceso uretral con respecto al prepucio

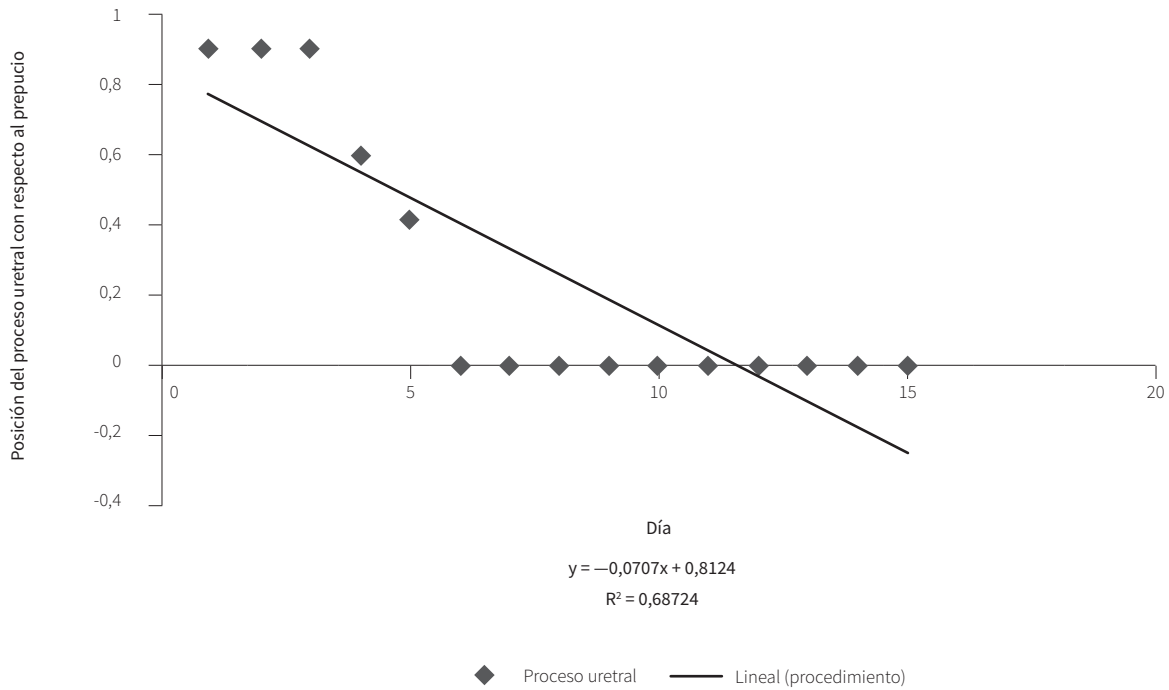


Figura 10. Comportamiento del peso de los pacientes intervenidos

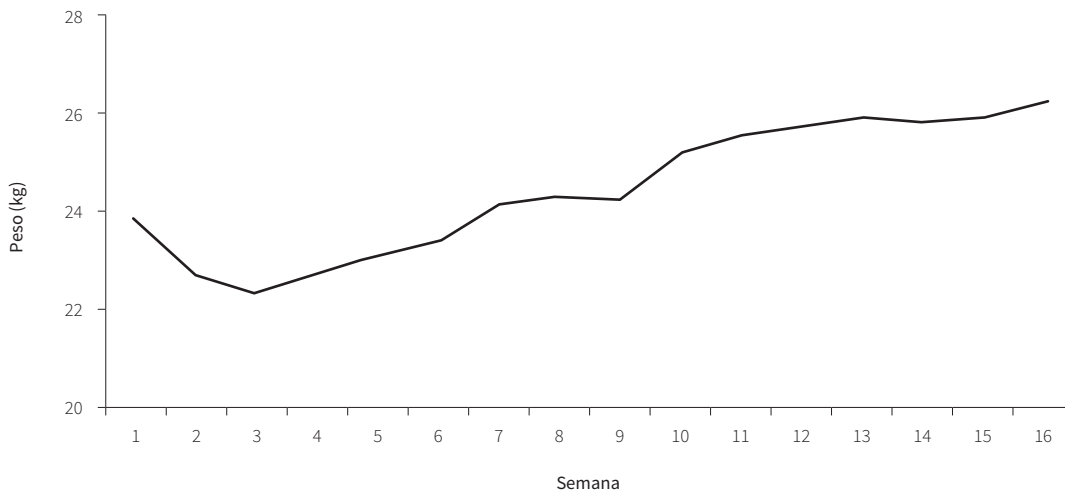


Tabla 1. Proporciones e intervalos de confianza para las montas 1 y 2

Variable	Estimación	EE	N	LI (95%)	LS (95%)
Monta 1	0,20	0,13	10	0,03	0,56
Monta 2	0,90	0,09	10	0,55	1,00

EE = error estándar; N = tamaño de la muestra; LI = límite inferior; LS = límite superior.

En la variable pruebas de monta (tabla 1), para la prueba 1, se encontró que 2 de los animales, lo que equivale al 20%, realizaron la monta a las hembras en celo con un intervalo de confianza entre 3 y 56%. Desde la segunda hasta la sexta prueba de monta, 9 de los animales la realizaron, lo que equivale al 90%, con un intervalo de confianza entre 10 y 55%.

Con respecto a la protrusión del pene, 1 de los animales presentó una leve protrusión, lo que equivale al 10%, y 9 no la presentaron, lo que equivale a 90%. La protrusión fue visible solo en la tercera prueba de monta, para un intervalo de confianza entre 0,003% y 45%. Para la variable de protrusión la estimación fue de 0,10; el error estándar, de 0,09; el tamaño de la muestra, de 10; el límite inferior (95%), de 2,5E-0,3, y el límite superior (95%), de 0,45.

Respecto a la variable cópula, no fue efectiva en los animales del estudio; por lo tanto, la respuesta fue igual a cero.

Discusión

En este estudio, los animales intervenidos quirúrgicamente con la técnica de Mastoby no presentaron complicaciones posoperatorias. Los resultados son similares a los reportados por Tramadon et al. (13), Pinilla et al. (14) y Eurides et al. (15), quienes no encontraron complicaciones en el proceso cicatrizal al utilizar las técnicas de ligación del epidídimo, fijación de la curvatura caudal de la flexión sigmoide y retroflexión del pene en ovinos y caprinos respectivamente; fueron semejantes a los reportes de Gálvez et al. (11), González et al. (8) y Gómez (5), en los que no se observaron complicaciones en la preparación de receladores mediante las técnicas

de fimosis artificial, resección y corte del ligamento apical dorsal, practicadas en bovinos respectivamente.

Los resultados difieren con los obtenidos por Robles et al. (16), quienes reportan presencia de lesiones inflamatorias y úlceras sangrantes o purulentas en pene y prepucio de machos ovinos vasectomizados. En el mismo sentido, Grandeth, Noriega y Suárez (17), quienes trabajaron con la técnica quirúrgica desmotomía peneana posterior en toros, y Rondón et al. (18), Gama (19) y Jochele et al. (20), quienes trabajaron con la técnica de desviación lateral del pene y el prepucio en toros receladores, reportaron que la fase inflamatoria de la cicatrización fue prolongada. También difiere de los resultados obtenidos por Segatto (21), quien registra miásis, edema e infección de la herida como complicaciones de la preparación de receladores por la técnica caudoevidictomía en bovinos. Lo anterior se debe posiblemente a que las técnicas tradicionales son invasivas, a que necesitan largas incisiones que ocasionan abundante sangrado, al extenso daño tisular y presencia de espacio muerto que trae como consecuencia la mayor acumulación de fluidos, edemas y mayor oportunidad de infección posquirúrgica, a diferencia de la técnica propuesta, en la cual no es necesaria incisión alguna y se puede realizar en un tiempo promedio de tres minutos, con lo que se minimizan los riesgos o complicaciones.

En este estudio no se realizaron pruebas de biocompatibilidad para evaluar el nailon utilizado en la fijación peneana; se presume que fue aceptado por el tejido prepucial por no existir evidencia clínica de proceso fistuloso o formación de granuloma. Esto coincide con los resultados de varios estudios (22-28), que lo utilizaron para suturar tejidos blandos como intestino, piel, vejiga

urinaria, fascia, músculo abdominal y estómago. Además de los resultados obtenidos, se puede presumir que alrededor del nailon creció tejido fibroso con formación de un pseudoligamento que reintrodujo y fijó al pene y su proceso posiblemente al contraerse. Esta posible presunción coincide con las fases de la cicatrización expuestas por Gonzalo et al. (29), quienes afirman que la fase de fibroplasia se extiende desde el tercero al decimocuarto día de evolución cicatrizal, siempre y cuando no haya complicación. Los fibroblastos son los responsables de iniciar el proceso de síntesis de proteínas fibrosas (colágeno, elastina y reticulina) y no fibrosas (laminina, fibronectina entre otras); estas últimas son las responsables de la adherencia. La contracción tisular es debida a los miofibroblastos que son fibroblastos que cambian el fenotipo y que en una cicatrización primaria están presentes desde los siete u ocho días (29,30), lo que podría explicar el porqué de la reubicación del proceso uretral a partir del sexto día de la evaluación.

Los resultados del estudio presuntamente coinciden con el reporte de Eurides et al. (15), quienes utilizaron puntos simples con hilos de algodón 00, con lo cual se obtuvieron buenos resultados para la formación de la retroflexión del pene por posible fibrosis.

Los animales del estudio no estuvieron imposibilitados para realizar la micción o evacuación de la orina. De aquí se presume que la uretra no se afectó durante la cirugía y que la posible reacción tisular que causa el nailon no fue suficiente para provocar signos clínicos relacionados. Con base en lo anterior, se afirma que la técnica propuesta tiene ventajas en relación con los trabajos realizados por Belling (31), que reportan represamiento de la orina en la cavidad prepucial y la dificultad para la exposición del pene en el momento de la micción cuando se emplean técnicas que adhieren el pene a la pared abdominal en la especie bovina.

En cuanto a la posición del proceso uretral con respecto al prepucio, no tuvo complicación hasta el final de la evaluación. Aunque no se encontraron estudios relacionados, se presume que su exposición parcial en los primeros días del posoperatorio se debió a una tracción

insuficiente del nailon, a pesar de que todas las cirugías fueron realizadas por un mismo cirujano.

Según Gama (19), la evaluación de la libido de los animales es subjetiva y de acuerdo con el comportamiento del animal; cada observador valora el comportamiento sexual de los machos en presencia de hembras. Sin embargo, resultados de los diversos estudios difieren en la determinación de la libido en el tiempo de prueba de machos y hembras juntos y la relación macho-hembra que se utiliza durante la prueba.

Para este estudio se tomaron como referencia las ocho unidades de conducta de los ovinos en presencia de hembras en estro descritas por Orijuela (32). Se encontró que todos los animales manifestaron libido; esta observación fue semejante a la reportada por múltiples estudios (7,8,11,13-15). La manifestación de la libido de los machos del estudio fue alta (100%) si se compara con lo enunciado por Grandeth, Noriega y Suárez (17), quienes describen que el 40% de los animales puestos en servicio después de ser sometidos a la técnica de desmotomía peneana posterior en toros receladores presentaron respuesta ferohormonal negativa.

En relación con las pruebas de monta, se observó que el 90% de la muestra la realizó mientras que el 10% no. Este último resultado posiblemente se debe al tiempo en que fue dejado el macho en contacto con la hembra, dominancia de las hembras y situación de competencia entre los animales.

Respecto a la cópula, ninguno de los animales del estudio la pudo realizar. Con base en esto se considera que los resultados tienen grandes ventajas con relación a los referidos por Rondón et al. (18), quienes encontraron que cuatro de los animales intervenidos con la técnica de implantación lateral del prepucio en toros cebuínos mostraron capacidad de copular, dado a que los animales desarrollaron determinadas habilidades en los movimientos del salto que les permitieron reaprender a realizar la cópula. Así mismo, la técnica del estudio tiene ventajas sobre la ligadura del epidídimo realizadas por Tramadon et al. (13), puesto que los ani-

males quedan posibilitados para realizar la cópula, con lo cual corren el riesgo de adquirir enfermedades de transmisión sexual.

CONCLUSIÓN

De los resultados del presente estudio se puede concluir que la técnica de Mastoby para preparar ovinos receladores es de fácil práctica, requiere poco tiempo para su realización (tres minutos), es mínimamente invasiva y es de bajo costo. Los animales intervenidos quedaron incapacitados para protruir el pene, presentaron normalidad del sistema urinario, mantuvieron la libido, no tuvieron complicaciones en el posoperatorio con convalecencia corta y pudieron entrar a recelaje a los 15 días posteriores al procedimiento. Por esto se recomienda su implementación en los programas de producción ovina.

Referencias

- Gómez Castro E. Comparación de dos métodos de detección del estro en un rebaño Tabasco o Pelibuey [tesis de grado]. Veracruz: Universidad Veracruzana, Facultad de Medicina y Zootecnia, Departamento de Medicina; 1983.
- Rangel PJ. Tecnologías reproductivas en ovinos. Sincronización del celo, inseminación artificial y transferencia de embriones [tesis de grado]. Morelia Michoacán: Universidad Michoacana de San Nicolás de Hidalgo, Facultad de Medicina Veterinaria y Zootecnia, Departamento de Medicina; 2007.
- Hafez E, Hafez B. Reproducción e inseminación artificial en animales. 7a. ed. México: McGraw-Hill; 2000.
- Castro LD, Espinoza TD. Respuesta al tratamiento súper ovulatorio, con Folltropin-V (análogo sintético de la hormona foliculoestimulante-FSH), en hembras bovinas donantes, de las razas Pardo Suizo y Reyna, en fincas de la Universidad Nacional Agraria, Managua [tesis de grado]. Nicaragua: Universidad Nacional Agraria, Facultad de Ciencia Animal, Departamento de Veterinaria; 2009.
- Gómez GM. Ajuste de la técnica operatoria del corte del ligamento apical dorsal del pene en toros receladores o detectores de celo. Sitio Argentino de Producción Animal. 2012;29(288):1-7.
- De Cambellas J. Comportamiento reproductivo en ovinos tropicales. Rev Cient FCV-LUZ. 1993;111(2):135-41.
- Cirman SA. Técnica de fijación de pene en borregos receladores [tesis de grado]. Veracruz: Universidad Veracruzana, Facultad de Medicina Veterinaria, Departamento de Veterinaria; 1982.
- González V, Sierra E, Erales J, Puerto-Nájera J. Preparación de toros celadores mediante la resección del ligamento apical dorsal del pene. Bioagrociencias. 2011;4(1):45-8.
- Gobernación Chile, Fundación Chile, Programa Sistemas Ganaderos, Innova Chile Tópicos de producción ovina en el secano central. Santiago de Chile: autor; 2008.
- Latorre E, Sales F. Retajos en producción ovina. Boletín INIA. 2000;(16):1-30.
- Gálvez F, Loyola C, Avilés R, Bertot J, Rodríguez J. Fimosis artificial para la preparación de receladores bovinos. Rev Prod Anim. 1999;12:107-9.
- Christenson C. Teaser bulls. Iowa State University Veterinarian [internet]. 1974 [citado 2015 dic 15];36(3):99-102. Disponible en: http://lib.dr.iastate.edu/iowastate_veterinarian/vol36/iss3/3.
- Tamadon A, Nikahval B, Sephehrimanesh M, Mansourian M, Tabatabaei A, Nazifi S. Epididymis ligation: a minimally invasive technique for preparation of teaser rams. Vet Surg. 2010;39(1):121-7. <https://doi.org/10.1111/j.1532-950X.2009.00617.x>
- Pinilla J, Lemos M, Fernández P, Pessoa M. Preparation of teaser goats by fixation of the caudal curvature of penis sigmoid flexure. Cienc Rural. 1996;26(2):241-5.
- Eurides D, Safatle G, Gehrke G, Troncoso N, Franco da Silva L, Soares M. Preparo de rufiões carneiros pela retroflexão do pênis. Revista da FZVA. 1995/1996;2/3(1):71-9.
- Robles CA, Paramidani M, Armando SV. Balanopostitis y vulvitis ulcerativa e infecciosa en ovinos merino de la Patagonia. Vet Arg. 2010;27(264):1-6.

17. Grandeth J, Noriega S, Suárez E. Desmotomía peneana posterior en toros receladores [tesis de grado]. Montería, Córdoba: Universidad de Córdoba: Facultad de Medicina Veterinaria y Zootecnia, Departamento de Ciencias Pecuarias; 1997.
18. Rondón G, Reyes IR, Sanchez J, Gonzalo JM, Fajardo H, Viamontes M, et al. Implantación lateral del prepucio en toros cebuados. Descripción y evaluación de una técnica para la preparación de receladores bovinos. RECVET [internet]. 2008 [citado 2015 nov 30]; 3 (6). Disponible en: <http://www.veterinaria.org/revistas/recvet/n060608.html>
19. Gama L. Desvio lateral de pênis e prepúcio, com diferentes ângulos de inclinação e idades, e sua relação com o comportamento sexual em bovinos (*Bos taurus taurus* e *Bos taurus indicus*) [tesis de grado]. Darcy Ribeiro: Universidade Estadual do Norte Fluminense: Facultad de producción Animal, Departamento de Ciências e Tecnologias Agropecuárias; 2006.
20. Jochle W, Gimenez T, Esparza H, Hidalgo MA. Preparation of teaser bulls, rams and boars by penis and prepuce deviation. Vet Med Small Anim Clin. 1973;68(4):395-400.
21. Segatto EF. Preparo de rufiões pela técnica de caudepididimetomia [tesis de grado]. Universidade Estadual Paulista, Júlio de Mesquita Filho; 1995.
22. Dueñas B, Guerrero E. Evaluación histopatológica del proceso de cicatrización mediante la utilización del nylon de pesca, seda y nylon quirúrgico como materiales de sutura a nivel de fascias, músculos abdominales [tesis de grado]. Montería, Córdoba: Universidad de Córdoba, Facultad de Medicina Veterinaria y Zootecnia, Departamento de Ciencias Pecuarias; 1997.
23. Geney E. Evaluación histopatológica del proceso de cicatrización, utilizando nylon de pesca, seda y nylon quirúrgico como materiales de sutura en estomago de caninos. [tesis de grado]. Montería, Córdoba: Universidad de Córdoba, Facultad de Medicina Veterinaria y Zootecnia, Departamento de Ciencias Pecuarias; 1997.
24. Herrera A, Márquez J. Evaluación histopatológica del proceso de cicatrización, utilizando nylon de pesca, seda y nylon quirúrgico como materiales de sutura en intestino [tesis de grado]. Montería, Córdoba: Universidad de Córdoba: Facultad de Medicina Veterinaria y Zootecnia, Departamento de Ciencias Pecuarias; 1997.
25. Baquero M, Guzmán L. Evaluación de la reacción hística producida por el nylon de pesca, nylon quirúrgico y seda a largo plazo (seis meses) como material de sutura en vejiga y musculo abdominal en caninos [tesis de grado]. Montería, Córdoba: Universidad de Córdoba: Facultad de Medicina Veterinaria y Zootecnia, Departamento de Ciencias Pecuarias; 1998.
26. Buelvas M, Daguer J. Evaluación histopatológica del proceso de cicatrización, mediante la utilización del nylon de pesca, seda y nylon quirúrgico como materiales de sutura a nivel de vejiga urinaria en caninos [tesis de grado]. Montería, Córdoba: Universidad de Córdoba: Facultad de Medicina Veterinaria y Zootecnia, Departamento de Ciencias Pecuarias; 1998.
27. Camaño F, Galindo Y. Evaluación histopatológica del proceso de cicatrización, mediante la utilización del nylon de pesca, seda y nylon quirúrgico como materiales de sutura a nivel de piel en caninos [tesis de grado]. Montería, Córdoba: Universidad de Córdoba: Facultad de Medicina Veterinaria y Zootecnia, Departamento de Ciencias Pecuarias; 1998.
28. Gómez J, Vilorio A. Evaluación de la reacción hística producida por el nylon de pesca, nylon quirúrgico y seda a largo plazo (6 meses) como material de sutura en estomago e intestino de caninos [tesis de grado]. Montería, Córdoba: Universidad de Córdoba: Facultad de Medicina Veterinaria y Zootecnia, Departamento de Ciencias Pecuarias; 1998.
29. Gonzalo JM, Ávila I, San Román F, Orden A, Sánchez MA, Bonafonte I, Pereira JL, García F. Cirugía veterinaria. Madrid: McGraw-Hill; 1994.
30. Lima F. Patología general. 3a ed. Río de Janeiro: Guanabara Koogan; 2004.
31. Belling TH. Preparation of a "Teaser" bull for use in a beef cattle artificial insemination program. J Am Vet Med Assoc. 1961;138(12):670-2.
32. Orijuela Trujillo A. La conducta sexual del carnero. Revisión. Rev Mex Cienc Pecu. 2014;5(1):49-89. <https://doi.org/10.22319/rmcp.v5i1.3217>