

Técnica de la hamaca modificada para la estabilización extra-articular de la rodilla en ruptura del ligamento cruzado craneal en caninos¹

Pedro Pablo Martínez Méndez* / Olga Lucía Achury** / Sonia Lara** /
Edgar Gutiérrez*** / Jorge H. Forero****

RESUMEN

El ligamento cruzado anterior es el principal estabilizador de la articulación de la rodilla, su lesión produce un grado de inestabilidad que desencadena una osteoartritis degenerativa y un daño en el menisco interno en la mayoría de los casos. La ruptura del ligamento cruzado anterior (RLCA), es una de las patologías de rodilla más común en caninos. Dicha patología se encuentra relacionada con condiciones del paciente como tamaño, peso e incluso ejercicio, y también a los diversos factores biomecánicos individuales de cada animal. La RLCA, generalmente está acompañada de complicaciones como lesiones sobre los meniscos, ligamentos, inflamación y dolor. Para el tratamiento de la RLCA se han establecido una amplia variedad de técnicas quirúrgicas, las cuales implican un abordaje total de la articulación. La técnica de la hamaca modificada permite una exitosa resolución del problema, con un abordaje mínimamente invasivo y una excelente estabilización de la articulación que permite una recuperación rápida y adecuada en paciente con ruptura de ligamento cruzado anterior en estado agudo.

Palabras clave: técnica de la hamaca, ruptura, ligamento cruzado craneal

TECHNIQUE OF THE MODIFIED HAMMOCK FOR THE EXTRA-ARTICULATE STABILIZATION OF THE KNEE IN RUPTURE OF THE CRANIAL CRUCIATE LIGAMENT IN CANINE

ABSTRACT

The anterior cruciform ligament is the main articulation stabilizer of the canine knee. Its lesion has a degree of uncertainty that unchains a degenerative osteoarthritis and damage to the internal meniscus in most of the cases. The rupture of the anterior cruciform ligament (RACL) is one of the most common pathologies in canine's knee. This pathology is related to the patient conditions such as size, weight, exercise, and diverse biomechanical factors of each animal. RACL is generally accompanied by complications like lesions on the meniscus and ligaments, inflammation and pain. For treatment of RACL they have set up a wide variety of surgical methods, which implies a total approaching of the articulation. The modified hammock method allows a successful resolution of the problem with a minimally invasive approaching and excellent articulation stabilization which allows a quick recovery and adequate.

Keywords: Hammock technique, rupture, anterior cruciform ligament

¹ Grupo de Investigación de Medicina y Cirugía Animal. Universidad de la Salle.

* Médico Veterinario ULS. MSc., E-mail: pmartinez@lasalle.edu.co

** Médicos Veterinarios U. Antonio Nariño

*** Médico Veterinario UN. MSc. Docente ULS

**** Médico Veterinario ULS docente ULS

Fecha de recepción: 15 de febrero de 2005.

Fecha de aprobación: 29 de abril de 2005

INTRODUCCIÓN

En la práctica clínica de pequeños animales, uno de los signos más comunes en las consultas ortopédicas es la cojera. Adicionalmente las cojeras de miembros posteriores se presentan en mayor porcentaje que las de miembros anteriores, enfocando al médico veterinario en los posibles diagnósticos diferenciales. Dentro de las patologías de miembro posterior que se manifiesten con cojera está la ruptura del ligamento cruzado anterior, la cual se presenta de forma aguda, generalmente en pacientes que realizan ejercicios con mucha frecuencia, con algo de sobrepeso, aunque un mal movimiento de la articulación en un perro liviano también va a generar este tipo de lesión.

Por diversos motivos, algunos de estos pacientes ingresan a consulta pasados varios días de la lesión, cuando el tiempo ya se ha encargado de complicar más la situación. La inestabilidad de la articulación generada por la RLCA trae consecuencias sobre los otros ligamentos, meniscos y demás componentes de la articulación. En este punto, se hace obligatorio el abordaje intraarticular para corregir el problema primario y tratar de reparar y evitar que sigan avanzando los secundarios. Para esto se han descrito muchas técnicas quirúrgicas diferentes, las cuales tienen en cuenta obviamente, los principios biomecánicos de la articulación para una corrección exitosa.

Siendo la técnica de la hamaca una de las más comunes para la corrección de la RLCA, se presenta la técnica de la hamaca modificada, en la que se cambia el punto de anclaje de los implantes que van a estabilizar la rodilla, para mejorar aún más su biomecánica y, adicionalmente, no es invasiva, debido a que no es necesario realizar un abordaje a la articulación afectada, lo cual implica que los pacientes deben ser de procesos agudos o realizar una excelente valoración que confirme la viabilidad

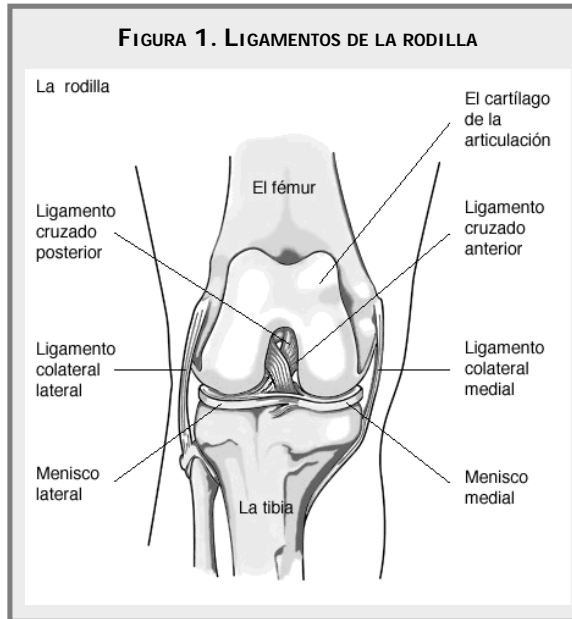
de los meniscos de la rodilla afectada para que no sea necesario realizar la menisquetomía.

Con esta nueva técnica, el éxito de recuperación de los pacientes ha sido muy alto por lo que se piensa es la opción ideal en casos agudos de RLCA.

MARCO TEÓRICO

RUPTURA DEL LIGAMENTO CRUZADO ANTERIOR

Las causas de ruptura del ligamento parcial o total (Ver Figura 1), generalmente se deben a diferentes factores entre los cuales se encuentra: una hiperextensión con la tibia en una posición fija, con un viraje súbito interno agudo de la rodilla estando ésta en flexión; por un *stress* excesivo sobre el ligamento cuando hay luxación de la rótula y también como consecuencia secundaria a enfermedades articulares degenerativas o enfermedades mediadas por inmunidad.



SIGNOS CLÍNICOS

De forma clásica se han reconocido dos síndromes clínicos en la ruptura del ligamento cruzado anterior:

el síndrome agudo que se observa en un paciente activo, por lo general joven y sano, se inicia súbitamente como una debilidad del miembro, sin apoyo de peso durante un ejercicio violento, la rodilla puede sufrir un derrame de líquido sinovial que se puede palpar u observar como una distensión capsular, el perro permanece sin apoyar el peso del cuerpo en el miembro afectado durante una semana y luego, empieza a utilizar cada vez más la extremidad hasta que esta sana aparentemente de forma funcional, aunque presentando algún grado de cojera; cuando existe un exceso de tensión en la extremidad, la falta de apoyo total del miembro puede ser indefinido o recurrente. (Smith; *et al*, 1993)

El síndrome crónico se observa por lo general en perros viejos con un exceso de peso o en perros con deformaciones de la rodilla de larga evolución, la raza con más prevalencia son los caniches, quizás a causa de la elevada incidencia de luxaciones rotulianas en esta raza, los pacientes con una ruptura crónica por lo general no apoyan el peso o si lo hacen es de forma parcial durante un periodo mucho más prolongado que los animales con un síndrome agudo; se ha reportado que la otra extremidad contra-lateral posterior puede afectarse, produciéndose una cojera bilateral de los miembros posteriores; el derrame articular no es un hallazgo constante.

La lesión del menisco es la principal consecuencia directa al daño del ligamento cruzado anterior y el tiempo en que se produce varía con cada paciente, la rotación interna excesiva de la tibia después de cualquier rotura del ligamento cruzado anterior precipita una posición de «pies hacia adentro, rodilla hacia afuera» en el lado afectado; el dolor no es un hallazgo importante en la palpación, pero la manipulación de la rodilla en las lesiones agudas induce una tensión muscular de protección y reacciones de inquietud.

Los signos clínicos de la rotura del ligamento cruzado anterior no son diagnósticos a no ser que se produzca

un signo giratorio anterior de la rodilla afectada, ya que el desarrollo de tejido fibroso crónico, secundario a la inestabilidad, tiende a estabilizar a la articulación, y a causa de la tensión muscular oscurece los signos de inestabilidad articular; el fracaso en producir un signo de cajón anterior en un perro despierto, no elimina un diagnóstico de rotura del ligamento cruzado anterior (Flo, 1993).

Existen diferentes causas que se mencionan como predisponentes de RLCA: degeneración articular, luxación de rótula, problemas autoinmunitarios, factor individual de mala irrigación del ligamento.

Debido a estas causas, no es infrecuente que los perros tratados con RLCA de gran tamaño sufran la misma patología en el miembro contrario trascurridos 2 ó 3 meses. Este hecho se debe advertir al propietario del animal. Como problemas asociados a RLCA pueden aparecer dos problemas, ruptura de meniscos y luxación rotuliana.

DIAGNÓSTICO

El abordaje diagnóstico, etapa preliminar de toda discusión terapéutica, comienza con la historia clínica y con la identificación del mecanismo lesional, de los síntomas subjetivos del paciente y de las secuelas inmediatas y tardías.

El examen clínico debe ser muy preciso con el objetivo de determinar el tipo de lesión ligamentaria aguda o crónica involucrada, así como de las alteraciones degenerativas intra-articulares acompañantes que pueden ya existir o que pueden aparecer más tarde debido a la evolución de la lesión.

Este examen comienza con el estudio morfotípico de la alineación de ambos miembros y del grado de torsión preexistente, se continua con la identificación de los puntos de dolor a la palpación de la articulación en busca de otras lesiones ligamentarias que pueden estar asociadas; sin embargo, solo las pruebas específicas permiten avanzar en la evaluación de la

laxitud de la articulación. Existen pruebas específicas para la lesión del ligamento cruzado anterior que son la prueba de cajón, prueba de compresión tibial y pruebas adicionales. Para realizar la prueba de cajón, el examinador se coloca detrás del paciente que se halla en posición decúbito lateral, se tiene que relajar o si es necesario debe dormirse al paciente; la extremidad a examinar tiene que estar en la parte superior, se estabiliza el fémur distal mediante la colocación del dedo medio en el cóndilo femoral medial y el dedo pulgar en el cóndilo femoral lateral; con la otra mano se asegura la tibia mediante la colocación del pulgar por detrás de la fibula proximal, el dedo índice en la cresta tibial y los dedos medio, anular y meñique en la tibia medial proximal; el fémur se mantiene inmóvil y se moviliza la tibia proximal en dirección anterior y posterior, esta maniobra se repite con la articulación en extensión, en posición vertical neutra (140° de flexión) y en flexión plena, el movimiento se examina con una evaluación de una rotación interna o externa de la tibia (Ver Figura 2). (Flo, 1993).

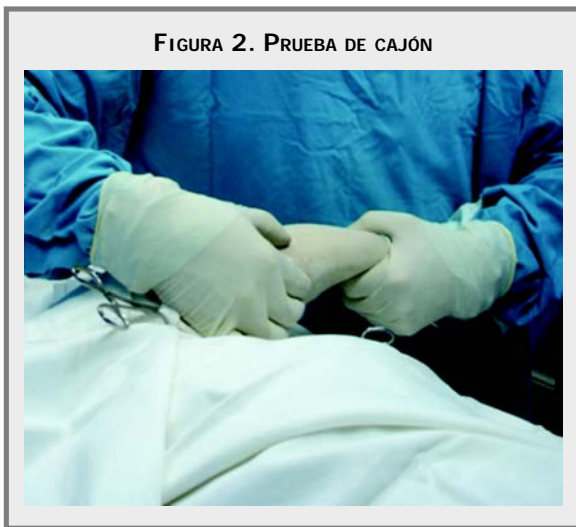

FIGURA 2. PRUEBA DE CAJÓN

Fuente: Dr. Pedro P. Martínez.

En la prueba de compresión tibial, el examinador mantiene el fémur distal entre los dedos pulgar y medio, con el dedo índice colocado en la cresta tibial proximal, el pie del paciente se mantiene en la otra mano y se produce flexión-extensión en la

articulación del tarso mientras se presiona la cresta tibial en la parte posterior, la tibia se subluxa hacia adelante cuando se tensa el músculo gastronemio durante la flexión de la articulación, lo cual es diagnóstico para la ruptura del ligamento cruzado anterior. (Flo, 1993).

Las pruebas adicionales incluyen la evaluación radiológica de la articulación, con proyecciones laterales de tensión con la tibia hacia delante con respecto a los cóndilos femorales, se evalúa la distancia de extensión de la tibia con respecto al fémur, también se evalúan los cambios osteoartroíticos que se forman en la articulación, lo que añade un pronóstico para el cliente antes del tratamiento.

El diagnóstico exacto se basa por último en la experiencia, que da apoyo a la inclusión de esta maniobra como parte del examen ortopédico de rutina en cada caso de cojera.

TRATAMIENTO

El tratamiento conservador, se ha sugerido en perros pequeños, por medio de un reposo forzado de dos meses, con posibles aplicaciones de anti-inflamatorios con resultados satisfactorios en pacientes menores de 15 Kg, también se recomienda cuando se producen enfermedades concomitantes como artritis reumatoide o lupus eritematoso sistémico, debido a que el pronóstico es menos favorable. El 85% de caninos menores a 15 Kg con el tratamiento conservador tienen buenos resultados y mayores a este peso tienen un 20% de éxito. (Campbell, 1992).

Cualquier perro que presente debilidad persistente después de ocho semanas de reposo estricto, se considera un candidato quirúrgico; aunque lo más indicado es la estabilización inmediata para evitar lesiones articulares secundarias, siendo la más importante el daño del menisco medial.

La mayoría de las intervenciones quirúrgicas se realizan por la cara lateral de la articulación, permitiendo una mejor visualización del menisco medial si este se encuentra ya lesionado. Las técnicas según el sitio donde se realice la estabilización se dividen en técnicas intra-articulares o técnicas extra-articulares.

TÉCNICAS INTRA-ARTICULARES

TÉCNICA PAATSAMA

Una de las primeras técnicas intra-articulares que fue desarrollada por Saki Paatsama en la década de los cincuenta y que continúa siendo particular en RLCA. Este método comprende la disección de una cinta de fascia lata de 1 a 2 cm de ancho del muslo dejándola unida distalmente se perforan agujeros en el fémur y la tibia en el origen anatómico e inserción del ligamento cruzado anterior roto. Hay que tener la precaución de no lesionar el ligamento cruzado posterior. El extremo de la cinta de la fascia se pasa por cada uno de estos agujeros con un alambre anudado luego se tira del injerto y se fija con suturas a lo largo del ligamento rotuliano. (Piermattei, 1999).

TÉCNICA DE SUTURA SUPRACONDILAR (POR ENCIMA)

Esta técnica desarrollada por Arnoczki y Cols (1990), consiste en reponer el ligamento cruzado a partir del tercio medial del ligamento rotuliano parte de la rótula y el músculo Cuadriceps. La realización de este injerto es un poco difícil pues puede producirse una lesión grave de la rótula. El injerto se lleva a través de la articulación; después por encima del cóndilo lateral y se sutura. Esto evita una colocación inadecuada del agujero y el posible deshilachamiento del injerto por bordes óseos como ocurre con la técnica de Paatsama. Después de practicar una artrotomía medial, se separa del tercio medial del ligamento rotuliano

del resto del ligamento pero se deja unido a la tibia y a la rótula, las incisiones en el tendón rotuliano y la fascia lata se continúan proximalmente, se divide una parte del borde medial de la rótula con un osteótomo pequeño, hay que tener cuidado de no perforar el cartílago articular. Las uniones proximales del tendón rotuliano y las distales del ligamento rotuliano deben conservarse. Cuando se corta el fragmento óseo las disecciones se continúan próximamente en la fascia lata, donde se prepara la cinta, formada por la fascia del hueso y el ligamento, tiene que ser dos veces de la distancia de la tibia a la rótula. La incisión de la cápsula medial se continúa lo más lejos posible para permitir la luxación lateral y la retracción de la rótula, así como la exposición del cóndilo lateral. Se tira la cinta de la fascia a través de la articulación y se pasa desde dentro de la cápsula. Después de fijar la cinta de la fascia al periostio, y el ligamento colateral lateral, se cierra la articulación.

TÉCNICA INFRALIGAMENTOSA Y SUPRACONDILAR (POR DEBAJO POR ENCIMA)

Este método emplea una cinta de fascia lata como en la técnica Paatsama. Sin embargo, la cinta llega hasta la tibia se realiza un túnel por debajo del ligamento intermeniscal y el injerto se pasa por debajo de este ligamento hasta el interior de la articulación. Luego se tira la cinta a través de la articulación y se pasa por la parte superior de la región de cóndilo fabela lateral después de tirar del injerto bien fuerte para eliminar el movimiento de cajón se fija al cóndilo lateral del fémur con un tornillo y una arandela.

TÉCNICA MIXTA INTRA Y EXTRAARTICULAR (CUATRO EN UNA, POR ENCIMA DE LA FABELA LATERAL)

Se realiza una artrotomía medial después de una incisión cutánea lateral donde se retiran los restos

del ligamento y se examina la articulación. Se forma una cinta de fascia cuya fase se sitúa en la unión del ligamento rotuliano con la rótula. La cinta tiene una anchura de 5 cm, y se va estrechando en sentido proximal.

La longitud total es tres veces la distancia desde la tuberosidad de la tibia hasta la zona media de la rótula. Se ha perforado un agujero de 4 mm, transversalmente, a través de la tuberosidad de la tibia cerca a la meseta. Se fija una sutura de material monofilamentoso de gran resistencia a la cinta de la fascia que luego se refleja distalmente y se pasa por el agujero en dirección latero-medial. La cinta de la fascia se lleva a la articulación pasándola por un canal del cojinete adiposo. Se corta el borde lateral de la fascia lata y se retrae para descubrir la fabela lateral. Se levanta la porción del gastrocnemio con origen proximal a la fabela y se pasan pinzas curvas que deben salir por el espacio intercondilar lateralmente con respecto al ligamento cruzado posterior. (Piermattei, 1999).

Se sujeta un extremo de la sutura monofilamentosa de la fascia, de forma que pueda llevarse proximalmente respecto de la articulación. Se cierra la artrotomía medial en una capa. Se separa parcialmente de la tibia el músculo sartorio caudal, luego se sutura con la cápsula articular en la fascia medial con el ligamento rotulito, aumentando la tensión en el músculo. Se realizan dos suturas con material no absorbible número 2-4, desde la fabela lateral al ligamento rotuliano distal o la tuberosidad de la tibia y se anuda a tensión, habiendo reducido el movimiento de cajón. Se levanta el ligamento femoro-fabelar de la tuberosidad supracondilar del fémur para poder labrar un surco en el hueso cortical de la tuberosidad con unas pinzas de gubia, lima u osteótomo. Después se puede utilizar un hueso de alambre para recoger la sutura unida a la cinta de la

fascia y pasarla por esta abertura, esta cinta se mantiene tensa y unida a la cápsula articular y al ligamento rotuliano con la sutura unida por su extremo. Luego se sutura la cinta al tendón femoro-fabelar, fascia y cápsula articular con suturas de grapa cruzadas.

TÉCNICAS EXTRA-ARTICULARES

TÉCNICAS IMBRICANTES

Este grupo de intervenciones derivan del retináculo, una vez realizado el abordaje craneolateral de la articulación de la rodilla y desplazada la rótula en sentido medial procedemos a retirar los restos del ligamento cruzado anterior. La limpieza interna de la articulación es de gran importancia para evitar la formación de artrolitos por calcificación de restos de tejidos.

El siguiente paso es observar el menisco medial con el fin de valorar daños. Para esto nos ayudamos de un elevador de Hohmann introduciendo la punta por detrás de la tibia apoyándose entre los condillos femorales, haciendo palanca, esto provoca un desplazamiento en sentido craneal de la tibia muy marcada, así como una separación entre la tibia y el fémur permitiendo observar los meniscos.

En caso de apreciarse alguna lesión se deben eliminar las zonas afectadas. Durante la menisquetomía debemos prestar atención a no cometer errores como eliminar el cuerno craneal del menisco, dejando el cuerno caudal que es el que se encuentra normalmente lesionado.

Una vez perforada la epifisis caudal del fémur hacemos pasar una sutura de material absorbible de un grosor 1 ó 2 USP por detrás del sesamoideo lateral. Realizamos una perforación en la cresta tibial por la

cual pasamos la sutura creando una banda de tensión en forma de ocho y la anudamos. Para lograr un buen resultado de esta técnica es importante que la sutura no pase por encima del tendón rotuliano dado que al presionarlo produciría dolor impidiendo la recuperación de la articulación. En el momento de anudar la sutura debe reducir la subluxación craneal, así como realizarse una rotación en sentido craneal de la tibia para que la banda creada de mejor estabilización. En animales de gran tamaño puede realizarse esta técnica utilizando alambre de cerclaje en vez de material de sutura, técnica de Olmstead. (Sánchez, 1997).

TÉCNICA RETINACULAR

Esta fue descrita por primera vez por Angelis y Lau, consiste en aplicar una o dos suturas alrededor de la fabela lateral fijándola al ligamento rotuliano distal, esta sirve para disminuir el movimiento de cajón.

TÉCNICA DE IMBRICACIÓN RETINACULAR MODIFICADA (TIRM)

Esta técnica se basa en las anteriores. En lugar de una o dos suturas alrededor de la fabela lateral fijadas al ligamento rotuliano, se pasan suturas de colchonero alrededor de la fabelas lateral y medial, y se fijan en un agujero en la tuberosidad de la tibia. Se pasa otra sutura desde la fabela lateral al retináculo a lo largo de la cara lateral de la rótula que actúa como sutura de imbricación. Una señal que permite localizar la fabela es el tercio distal de la rótula. La sutura empleada en esta técnica es «tres en una» material de nylon monofilamento con una resistencia de 9 a 36 Kg. Se han descrito muy pocas reacciones con este material en comparación con otras suturas. Sin embargo, se rompe en ocasiones. El calibre que se emplea es de 0 para razas pequeñas y de 2-4 en razas grandes. (Sánchez, 1997).

TÉCNICA QUIRÚRGICA

Se practica una artrotomía medial para extraer los restos de RLCA y meniscos, se han retirado los restos del ligamento cruzado y lesiones adyacentes y se cierra la artrotomía con sutura interrumpida no absorbible. La estabilización se consigue con variaciones en el calibre de suturas de nylon. Situación final de tres suturas; una de la fabela lateral/tuberosidad, otra medial/tuberosidad y la tercera de imbricación a la rótula. Se realiza una incisión ligeramente turbia a la inserción del músculo bíceps para identificar la fabela y poder apretar la sutura sin atrapar el músculo. Se introduce la mitad de la sutura con una aguja semicurva y se pasa alrededor del tercio proximal de la fabela lateral y se corta alrededor de la aguja formando dos hebras. La fabela medial se expone realizando un corte a lo largo del borde craneal del vientre caudal del músculo sartorio; separando parcialmente en su inserción si desea el músculo posteriormente. La sutura medial se practica de la misma forma que la anterior se perfora un agujero horizontal por debajo en la tuberosidad, 1 cm por debajo y distal respecto a la inserción del ligamento rotuliano, cuando se perfora adecuadamente en la tuberosidad se pasa la hebra caudal de la sutura medial en dirección mediolateral. La hebra caudal de la sutura lateral se pasa por el mismo agujero, la primera puntada de la sutura lateral se anuda firmemente quedando eliminado el movimiento de cajón.

TRANSPOSICIÓN DE LA CABEZA DEL PERONÉ

TÉCNICA QUIRÚRGICA

Después de realizar la artrotomía y una vez examinados los meniscos, procedemos a la preparación de la cabeza del peroné. Debemos respetar en todo momento la integridad del ligamento colateral ya que va a ser este el que nos sustituya la

función del anterior ligamento cruzado anterior. Con el fin de conseguir una mejor preparación del campo quirúrgico es conveniente realizar una incisión en la fascia lata desde la porción distal del tendón rotuliano hasta la cabeza del peroné. Una vez preparado el peroné se procede a la separación de la cabeza del mismo de la articulación con la tibia, prestando mucha atención para no lesionar el nervio peróneo. Posteriormente se procede a realizar una incisión en la fascia tibial para poder separar el músculo tibial craneal de la cresta tibial. Mediante la ayuda de una pinza de reposición de dos puntas apoyada en peroné y en la cresta tibial. Desplazamos cranealmente la cabeza, tensando el ligamento colateral lateral. En el momento en que consideremos el desplazamiento suficiente para la estabilización de la rodilla fijaremos la cabeza del peroné mediante una aguja de kirschner o bien mediante un tornillo de compresión.

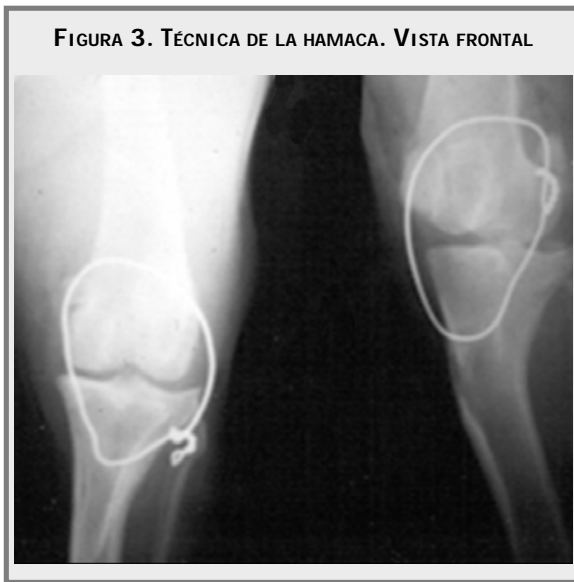En una nueva posición el ligamento colateral lateral se dispone de manera oblicua en dirección semejante a la del ligamento cruzado anterior. Esta técnica posee la ventaja de que podemos ir comprobando la estabilización que se consigue en la articulación antes de fijar la cabeza del peroné, además tiene un efecto antirotacional que estabiliza los giros en dirección medial de la tibia.

TÉCNICA DE LA HAMACA

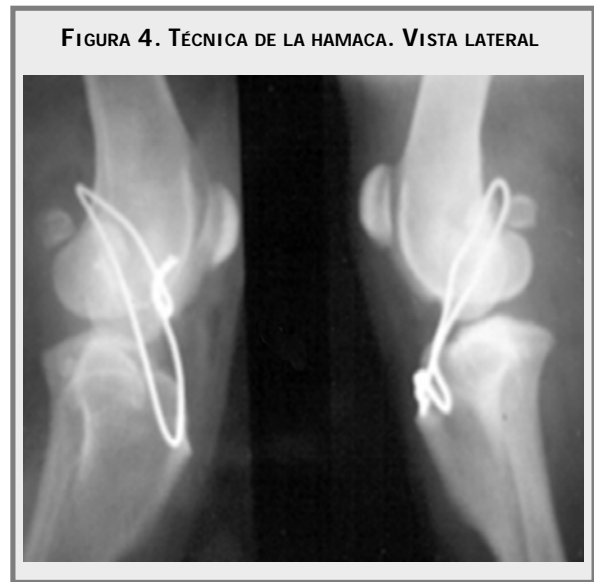Se emplea en pacientes con ruptura de ligamento cruzado anterior de forma aguda y crónica. La articulación se aborda a través de una artrotomía rutinaria realizando una incisión en la piel ligeramente curva siguiendo el contorno anterior medial al fémur, se extiende desde la altura de la diáfisis femoral distal hasta el tubérculo tibial, exponiendo el músculo sartorio que es incidido en la misma dirección del corte en la piel y separando sus porciones craneal y caudal se expone la cápsula

articular; se inspecciona la articulación completamente en busca de patologías adicionales, tales como osteofitos los cuales son frecuentes en problemas crónicos; lesiones de meniscos principalmente del medial, se extraen los remanentes del ligamento y se lava la cavidad con solución Ringer-Lactato o solución salina. Por medio de palpación se localiza el sesamoideo lateral, que se encuentra ubicado en el origen del músculo gastrocnemio. Luego con la ayuda de un pasador de alambre, introducimos el alambre ortopédico por un primer túnel que lleva a una dirección latero-medial inmediatamente proximal a los sesamoideos entre estos y el fémur una vez exteriorizado por la cara medial se pasa otro túnel en dirección medial a lateral previamente realizado en la cresta tibial caudal a la inserción del ligamento patelar. Una vez exteriorizado por el aspecto terminal de la articulación este mismo cabo se introduce por entre la fascia del músculo bíceps y la cápsula articular para salir proximalmente para encontrarse con el otro cabo, en este instante se lleva la rodilla a una flexión de 90 grados con la ayuda del retorcedor de alambre, se tensan los cabos y se entrelazan entre sí. Una vez realizada la torsión se corta el alambre dejando como mínimo cuatro vueltas del alambre entrelazado y se dobla para que se quede al mismo plano de la fascia bicipital. Si el alambre queda demasiado tenso, puede llegar a limitar el movimiento articular apropiado, retrasando la recuperación, o predispone a una ruptura prematura por fatiga del alambre. Si por el contrario queda demasiado flojo el movimiento de cajón no será eliminado y la rodilla quedará inestable.

Una vez terminado el amarre se comprueba que la rodilla no presente movimiento de cajón. Si existe inestabilidad, se tratara de dar mayor tensión al implante o se retira el alambre y se procede de nuevo. (Figura 3 y 4).



Fuente: Clínica Protectora de animales



Fuente: Clínica Protectora de animales

TÉCNICA DE LA HAMACA MODIFICADA

Se emplea en pacientes con ruptura de ligamento cruzado anterior de forma aguda y esta misma técnica se realiza en pacientes con lesiones crónicas realizando artrotomía, la cual sería objeto de otra investigación. En este trabajo solo se tiene en cuenta el empleo la técnica modificada en lesiones agudas.

Una vez posicionado el paciente en decúbito supino, se fija de manera que el miembro afectado quede expuesto para que el cirujano pueda identificar estructuras anatómicas relacionadas con la articulación de la rodilla; como la cresta tibial, cabeza del peroné, cóndilos femorales, parte distal de la diáfisis del fémur y sesamoideos lateral y medial.

Una vez identificados los cóndilos se realiza un orificio en la parte posterior o caudal por fuera de la inserción de la cápsula articular sin comprometerla, con un clavo de Steinman de lateral a medial; el cirujano palpa la cabeza del peroné inmediatamente anterior y la inserción de la misma,

en la parte lateral de la superficie tibial hace un orificio con un clavo de Steinman perforando la tibia proximal hasta el tubérculo medial (Ver Figura 5).

Paralelo al sitio de inserción del ligamento cruzado anterior a nivel del plato tibial, igualmente se pasa por la guía de intercomunicación por debajo de la fascia femoral y la fascia lata pasando el material elegido para la estabilización de la misma forma que la técnica de la hamaca; se anuda a nivel de la tibia proximal sirviendo como anclaje la cabeza peroneal, se comprueba que se haya reducido la prueba de cajón y que la articulación femoro-tuliana halla quedado estable (Figura 6 y 7).

MATERIALES Y MÉTODOS

En el desarrollo del trabajo de investigación fueron utilizados dos grupos 1 y 2 cada uno de 20 caninos de diferentes razas, con un manejo por consulta externa de la Clínica Protectora de Animales, sedes centro y norte, el Hospital Veterinario Santa fe de Bogotá y remitidos de otras clínicas.

FIGURA 5. PROCESO COMPLETO DE LA TÉCNICA DE LA HAMACA MODIFICADA

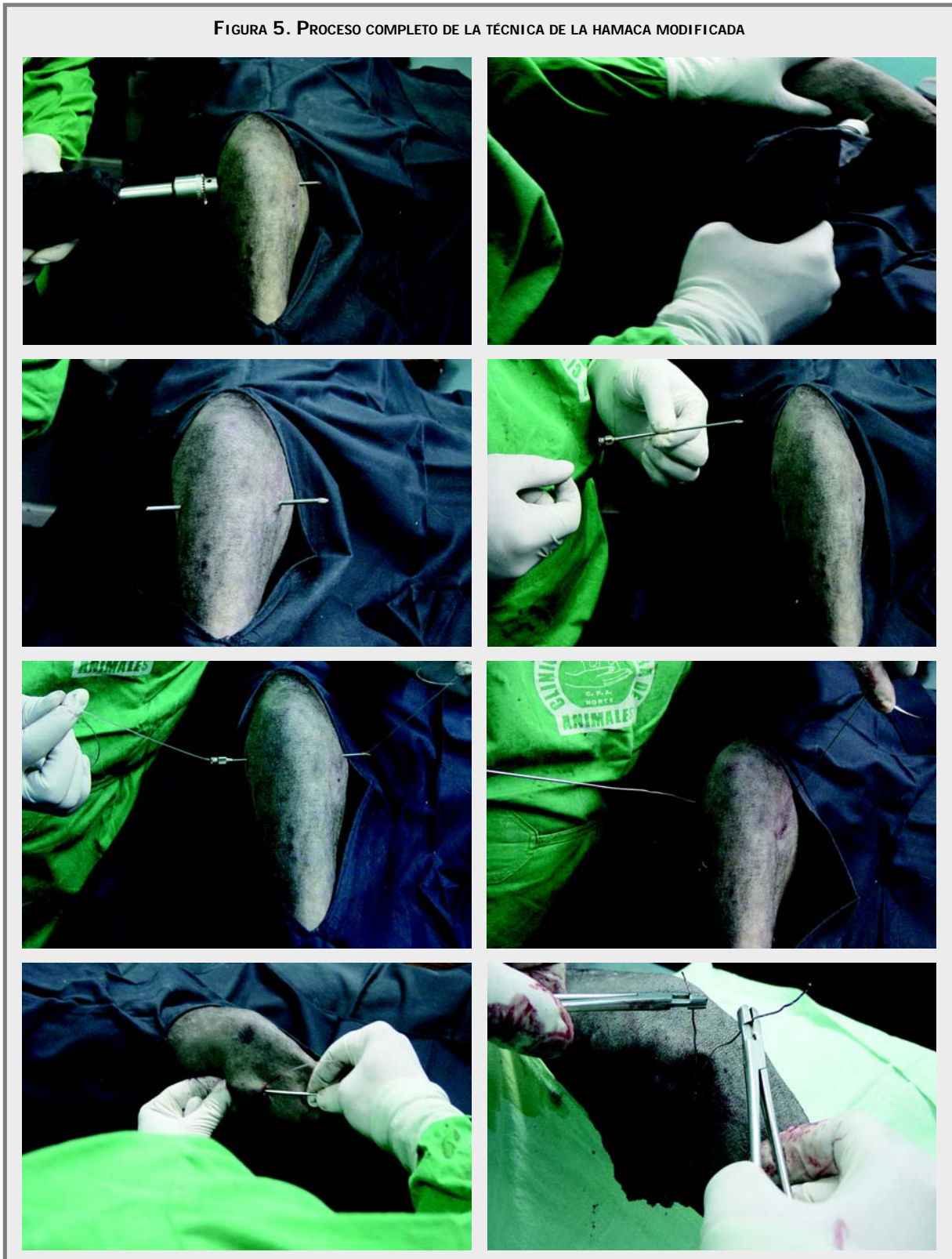
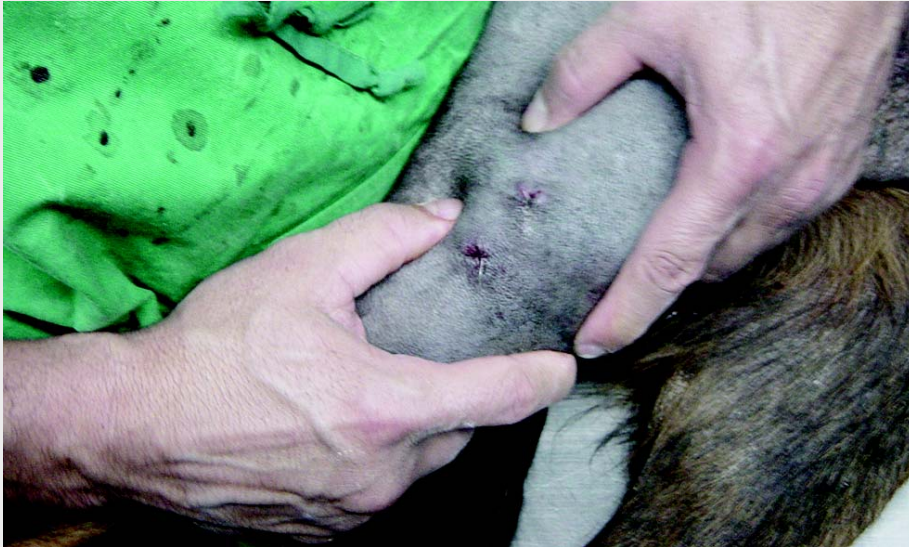
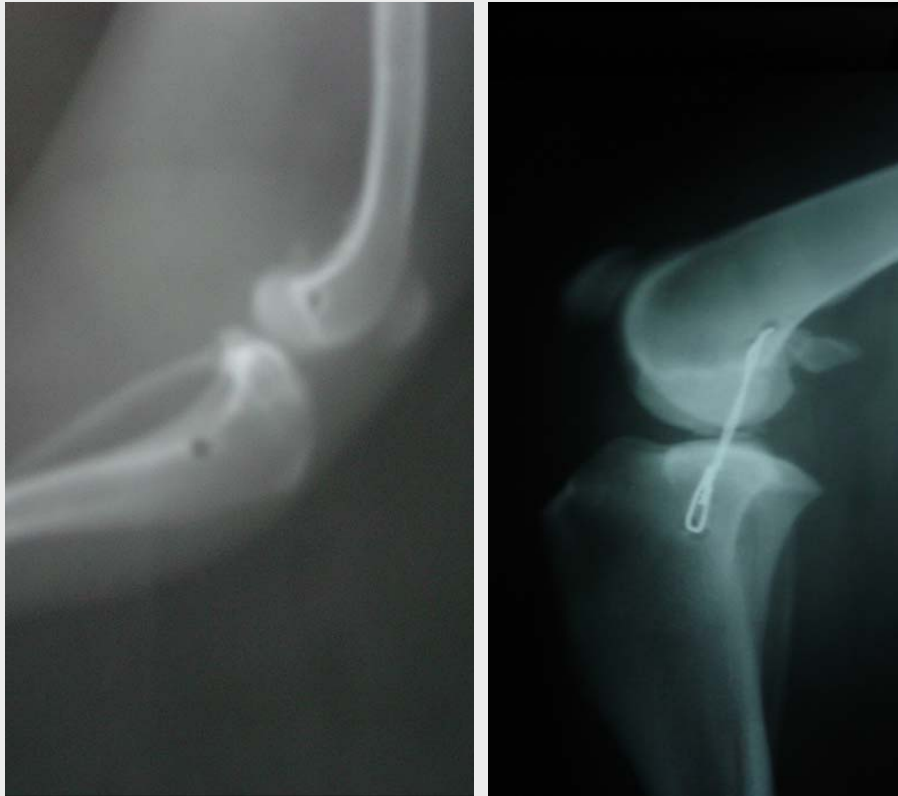FIGURA 6. PRUEBA DE CAJÓN NEGATIVA POST-QUIRÚRGICA.



Fuente: Clínica Protectora de Animales.

FIGURA 7. TÉCNICA HAMACA MODIFICADA. VISTA LATERAL



Fuente: Clínica Protectora de Animales.

El grupo 1 consta de 20 caninos divididos en subgrupos A1 y B1. El A1 pacientes con un peso igual o menor de 19 Kg, y el subgrupo B1 pacientes con un peso igual o mayor de 20 Kg, empleando la técnica de artrotomía lateral y estabilización convencional de la Hamaca.

El grupo 2 consta de 20 caninos divididos en subgrupos A2 y B2. El A2 pacientes con un peso igual o menor a 19 Kg, y el subgrupo B2 pacientes con un peso igual o mayor a 20 Kg, empleando la técnica de la hamaca modificada.

Para la organización del presente trabajo se dividieron los pacientes de los grupos A y B en dos tablas; una para la técnica de la hamaca y otra para la técnica de la hamaca modificada, en cada una de las tablas se incluyen los dos subgrupos A y B.

Para el primer diseño de tablas se tuvo en cuenta: sexo, edad, peso y miembro afectado; las siguientes tablas son de resultados con recuperación funcional, desplazamiento craneal y rotación axial.

Para la evaluación de los resultados, los parámetros tenidos en cuenta incluyeron la recuperación funcional, desplazamiento craneal, inestabilidad varus-valgus, recuperación biomecánica, rotación axial, cicatrización posquirúrgica y complicaciones posquirúrgicas.

RESULTADOS Y DISCUSIÓN

RECUPERACIÓN FUNCIONAL

En este aspecto a evaluar, se tomaron cuatro diferentes fases de recuperación establecidos de la siguiente manera:

Apoyo en puntas. Este se observó cuando el paciente colocó sus pulpejos parcialmente sobre un piso plano, intentando comenzar a apoyar su miembro. En este

periodo de recuperación el animal solo es capaz de apoyar en puntas en forma estacional e incapaz de apoyar el miembro caminando o trotando; se hace esta observación desde el día de la cirugía hasta el día en que completa el apoyo en puntas.

Apoyo precoz. Este se observa cuando el paciente coloca totalmente sus pulpejos en el piso en una fase estacional, tratando de soportar su peso corporal pero de forma incompleta, al movimiento de paso o trote el animal puede tratar de apoyar el miembro de modo parcial pero no total, se mide este parámetro en días desde que finaliza el apoyo en puntas hasta el día en que presenta el apoyo total.

Apoyo funcional. Este se observó cuando el paciente fue capaz de apoyar sin ningún grado de dificultad su miembro en el piso durante una fase estacional y durante las fases de paso o trote el miembro se apoya totalmente en la superficie del piso pero con una leve cojera del miembro afectado; al correr puede el paciente levantar el miembro. Se mide en días desde finalizado el apoyo total hasta el día que presenta el apoyo funcional

Recuperación total. Este se da cuando el animal no tiene ningún tipo de claudicación durante las fases de paso y trote. Se toma en días desde el día en que se realizó la cirugía con su técnica específica hasta la recuperación total del paciente.

DESPLAZAMIENTO CRANEAL

Este evalúa la longitud de desplazamiento de la cresta tibial con respecto a los cóndilos femorales (Prueba de cajón). Esta prueba se lleva a cabo con el canino anestesiado y la articulación con una posición neutra de 135° de flexión.

Leve: de 2-3 mm
Moderado: de 4-6 mm
Severo: de 7 a 10 mm

INESTABILIDAD VARO-VALGO

Este se mide de una forma subjetiva con los caninos en una posición estacional normal, se tomaron como parámetros la presencia o ausencia de inestabilidad.

RECUPERACIÓN BIOMECÁNICA

Este evalúa el grado de flexión, extensión, angulación hacia dentro, angulación hacia fuera, rotación axial; estos movimientos o grados de libertad están controlados por estructuras anatómicas como huesos, tendones e inserciones de ligamentos y la tensión muscular que se emplean durante las fases de desplazamiento.

ROTACIÓN AXIAL

Evalúa la presencia de rotación tibial terminada la recuperación de los pacientes nos da un parámetro para determinar el grado de estabilidad de la articulación femoro-tibio-rotuliana, esta prueba se lleva a cabo con los caninos anestesiados y fue determinada por medio de un goniómetro y los valores base fueron:

Disminuido: el ángulo se encuentra entre 0° - 11°

Normal: en el cual el ángulo se encuentra entre 11° - 15°

Moderado: el ángulo se encuentra entre 16° - 21°

Severo: en el cual el ángulo se encuentra entre 22° o mayor.

Desde que en 1926 se realizó el primer reporte de la ruptura del ligamento cruzado anterior, la forma de dar al paciente una estabilización óptima de su articulación sigue siendo una controversia.

Existen diferentes técnicas quirúrgicas tanto intra-articulares como extra-articulares, que son utilizadas para lograr restaurar la estabilidad y minimizar los efectos secundarios degenerativos que se producen

como consecuencia de la ruptura del ligamento cruzado anterior en caninos, ninguna de estas técnicas se ha demostrado claramente superior a otra. Sin embargo, la funcionalidad final se ha demostrado que es mayor con ciertos tipos de técnicas extra-articulares sobre todo a largo plazo. Sin importar cual es el tipo de procedimiento utilizado, la mayoría de las técnicas publicadas reportan un 70-80% de éxito, lo cual es buen indicativo de funcionalidad de las mismas.

La decisión sobre la elección de una técnica quirúrgica para lograr una correcta y duradera estabilización, debe estar influenciada por factores tales como la edad del paciente, peso y tamaño corporal, cronicidad de la lesión, actividad física, función zootécnica, problemas médicos u ortopédicos concomitantes, así como las consideraciones económicas que deben ser tenidas en cuenta.

Los problemas que se presentaron con la técnica de la hamaca fueron dos: alteración de las estructuras del tejido blando que afecta la fascia y cápsula articular por el roce del alambre con estas estructuras.

Una rodilla, al tener mayor longitud el implante, genera mayor dificultad para obtener una estabilidad completa de la articulación que finalizada la cirugía se ve estable, y es negativa a la prueba de cajón, pero pasados unos días y cuando el paciente empieza a presentar un apoyo genera una distensión del implante produciendo inestabilidad de diferentes grados (de leve a moderado) en el 25% de los casos se puede presentar esta situación que trae como consecuencia mayor frecuencia de la ruptura total del implante metálico o distensión marcada del implante en nylon, con la consecuente inestabilidad articular en los dos casos. Cuando esto ocurre antes de los 30 días se hace necesario volver a colocar el implante y cuando ocurre después de los 30 días el implante cumple con su objetivo y se retira.

Debido a la relación anatómica para la realización de esta técnica se hace necesario que el implante elegido sea de mayor longitud, abarcando más tejidos blandos, involucrando toda la rodilla y menor grado de estabilización, razón por la cual hay mayor tensión biomecánica, mayor tensión del material elegido, produciendo distensión, menor estabilización y ruptura del implante en un tiempo corto.

TÉCNICA DE LA HAMACA MODIFICADA

Esta técnica no abarca tejidos blandos y el sitio de perforación es a nivel de la tibia proximal y de los cóndilos femorales, coincide con los sitios de origen e inserción del ligamento cruzado anterior, la estabilización se hace hueso a hueso y es mucho más corta en su longitud que la técnica de la hamaca, lo que genera menos tensión sobre el implante; por lo consiguiente hay menos tensión biomecánica del movimiento sobre el implante lo que reduce que este se distienda, se afloje o se rompa.

La técnica modificada de la hamaca, para estabilización de la articulación de la rodilla se puede emplear tanto en casos agudos como en casos crónicos de RLCA. En este trabajo nos limitamos a mostrar las bondades de su uso en casos agudos de RLCA, que no requieren artrotomía, y no en casos crónicos de RLCA que se debe hacer necesariamente artrotomía, los cuales serán motivo de otra investigación.

En casos crónicos de RLCA se emplea la técnica convencional invasiva de abordaje medial a la articulación de la rodilla y después de retirar los restos del ligamento, limpiar los osteofitos formados por el continuo desplazamiento articular, lo que agravan la artropatía y la recesión del menisco medial si ésta es necesaria, se cierra la cápsula articular y se aplica la estabilización modificada a la técnica de la hamaca ya descrita.

En casos agudos de RLCA los consideramos para este trabajo bajo el siguiente parámetro. A) pacientes con presentación de la RLCA no mayores a cuatro días. B) prueba de cajón y de presión tibial negativa a chasquido articular, porque podría indicarnos una lesión meniscal para la cual se haría necesaria una artrotomía convencional.

Es muy importante la experiencia del cirujano para la decisión de abrir o no la articulación. En este trabajo se presenta las bondades del diagnóstico precoz y la resolución de los casos agudos de RLCA. En el 80% de los pacientes operados en forma aguda se ha hecho un seguimiento y de estos ninguno presenta artropatías de la articulación de la rodilla, es necesario que para la decisión de abrir o no la articulación se este seguro de lo agudo del caso y de la no lesión meniscal. Lo cual puede determinarlo un cirujano entrenado y experimentado. Pues cuando las lesiones son crónicas se producen las lesiones articulares descritas producto del continuo roce de la inestabilidad articular, a diferencia de las lesiones agudas que al estabilizarlas de forma rápida, adecuada y oportuna impiden el desplazamiento articular y las lesiones articulares.

Se resalta que la modificación en la estabilización de la técnica de la hamaca ofrece una estabilidad apropiada y funcional de la articulación de la rodilla, y se puede utilizar tanto para los casos agudos que no requieran artrotomía, como para los casos crónicos en los que se requiera practicar la artrotomía.

CONCLUSIONES

Para el diagnóstico precoz de RLCA con la técnica de la hamaca modificada se debe tener en cuenta parámetros como historia clínica, padecimientos, anamnésticos y antecedentes del paciente. Si la ruptura del ligamento es total con inestabilidad la rodilla muestra cambios articulares degenerativos, a las pocas semanas y cambios graves al cabo de unos

meses, la gravedad de la lesión y degeneración de la articulación es proporcional al tamaño corporal, la intensidad de los cambios se agravan con la edad.

Pacientes que presenten RLCA, con diagnóstico de forma aguda y con un tratamiento precoz, no llegan a presentar enfermedades articulares inflamatorias sistémicas como ruptura de la cápsula articular, artritis terminando en artrodesis. En casos crónicos el animal presenta claudicación todo el tiempo, hay formación de osteofitos, lesiones secundarias en meniscos, derrames articulares, desgarros parciales, engrosamiento de tejidos peri-articulares y fibrosis, el declive funcional es continuo.

Se presentan diferencias significativas entre las dos técnicas utilizadas para el tratamiento de RLCA. Con la técnica de la hamaca el tiempo quirúrgico y anestésico es más largo donde se requiere un abordaje a la cápsula articular y realizar artrotomía, hay mayor manipulación de tejidos blandos generando en el paciente mayor tiempo en la recuperación, para el manejo posquirúrgico se requiere el uso de soluciones antisépticas para la limpieza de la herida, el manejo del dolor y el uso de antibióticos se realiza por un tiempo mínimo de 10 días. La técnica de la hamaca modificada brinda buena estabilidad articular en todo tipo de paciente, proporciona mayor seguridad del implante evitando que se afloje o se rompa por una excesiva tensión, hay menor manipulación de tejidos blandos por lo cual el tiempo de recuperación es más corto, se obtiene menor tiempo quirúrgico y anestésico, lo cual favorece a pacientes geriátricos, se reducen

los costos de materiales, no reemplazan antibióticos, el manejo del dolor se hace por 3 días.

Las complicaciones posquirúrgicas se presentaron en tres pacientes con la técnica de la hamaca generando ruptura del implante, distensión de la cápsula articular terminando en una artropatía degenerativa de la articulación de la rodilla y en artrodesis. Con la técnica de la hamaca modificada se presentó un seroma en el sitio de anudación produciendo un pequeño fibroma.

Dentro de los parámetros evaluados en cada uno de los pacientes. Con la técnica de la hamaca se obtuvo una recuperación funcional en promedio a los 17 días, el desplazamiento craneal y la rotación axial fue en un grado moderado en la mayoría de los pacientes evaluados. Con la técnica de la hamaca modificada se presentó una recuperación funcional en promedio a los 7 días después de realizada la cirugía, un desplazamiento craneal en un grado leve y una rotación axial normal de los pacientes evaluados.

La inestabilidad varo valgo con la técnica de la hamaca se presentó una rotación varo marcada y una moderada en dos pacientes, con la técnica de la hamaca modificada no se presentó.

Los resultados estadísticos demuestran diferencias altamente significativas entre las dos técnicas dando un 95% de confiabilidad y de éxito con la técnica de la hamaca modificada con respecto a la técnica de la hamaca.

BIBLIOGRAFÍA

- Adams, D. 1988. *Anatomía canina, estudio sistémico*. Zaragoza, España: Acribia.
- Arnoczky, SP. and Marshall, JL. «Pathomechanics of cruciate and meniscal injuries». In Borjesson, MJ. 1990. *Pathophysiology in Small Animal Surgery*. Philadelphia: Lea and Febiger. 590-603.
- Bennett, D. «Meniscal damage associated with cruciate disease in the dogs». *Journal Small Animal Practice*. 32. (1991): 111-117
- Brinker, WO.; Piermattei, DL. and Flo, GL. «Diagnosis and treatment of orthopedic conditions of the hindlimb». *Handbook of small animal orthopedics and fracture treatment*. Saunders W, Philadelphia. (1990): 341-470 .
- Brühl—Day, R., Dunbar A., Goroztizia, J. and Grant, W. 1995. *VII Curso internacional de medicina y cirugía de pequeños animales. Libro de resúmenes*. Santiago de Chile: Mevepa.
- Burstein, A. H., «Biomecánica de la rodilla». *Clínicas de Medicina Deportiva*. 34. (1993): 35-53.
- Campbell, J. R. 1992. *Cirugía ortopédica de Campbell*. Panamericana, Buenos Aires, Argentina.
- DE Camp, CH., Riggs, C. M., Oliveir, B., Hauptman, J., Hottinger, H. and Sout AS-Little, R., «Kinematic evaluation of gait in dogs with cranial cruciate ligament rupture». *American Journal of Veterinary Research*. 57.1. (1996): 120-126.
- Dejour, H. «Cirugía de los ligamentos de la rodilla», *Clínicas de Medicina Deportiva*. 34. (1993): 391-431.
- Depuis, J. and Harari, J. «Cruciate ligament and meniscal injuries in dog». *Continuing Education*, Vol. 15, No. 2, p. 215-231, (1993).
- Depuis, J., Harari, J., Papageorges, M., Gallina, A. and Ratzlaff, M. «Evaluation of fibular head transposition for repair of experimental cranial cruciate ligament injury in dogs». *Veterinary Surgeries*. 23. (1994): 1-12.
- De vos, J. 1992. *Illustrated veterinary anatomical nomenclature*. Stuttgart: Ferdinand Enkel Verlag.
- Flo, L. G. «Meniscal injuries». *Veterinary Clinics of North America: Small Animal Practice*. 23. 4. (1993): 831-843.
- Friederich, N. F. and Biedert, R. M. «Role of extraarticular procedure». *Clinics in Sport Medicine*. 12. 4. (1993): 815-823.
- Greg, L.A. «Retrospective study of 165 cases of rupture of the canine cranial cruciate ligament». *Canine Veterinary Journal*,.36. (1997): 250-251.
- Harari, J. «Conceptos actuales en el tratamiento de la lesión ligamento cruzado anterior». *Waltham focus*. 5. 3. (1995): 24-28.
- Hulse, D. A. and Shires, P. K. «Articulación de la rodilla» En: Slatter, D. J. 1989. *Texto de cirugía de los pequeños animales*. 11. Barcelona. España: Salvat.
- Johnson, J. M. and Johnson, A. L. «Cranial cruciate ligament rupture: Pathogenesis, diagnosis, and postoperative rehabilitation». *Veterinary Clinics of North America: Small Animal Practice*. 23. (1993): 717-733.
- Malagon, B. and Soto, D. 1993. *Tratado de ortopedia y fracturas*. Bogotá: Celsus.
- Matthiessen, J., «Fibular head transposition». *Clinics in Sport Medicine*. 12. 4. (1993): 754-759.

- Moore, K. W. and Read, R. A. «Cranial cruciate ligament rupture in the dogs- a retrospective study comparing surgical techniques». *Australian Veterinary Journal*. 72. 8. (1995): 281-285.
- Moore, K. W. and Read, R.A. «Rupture of the cranial cruciate ligament in dogs part 11». *Diagnosis and management. Continuing Education*. 18. 4. (1996): 381-390.
- Olmstead, M. L., «The use of the orthopedic wire as a lateral suture for stifle stabilization». *Veterinary Clinics of North America: Small Animal Practice*. 23. (1993): 735-753.
- Piermattei., D.L. 1999. *Ortopedia y Reparación de Fracturas de Pequeños Animales*. 3ª ed. Madrid: Interamericana.
- Sánchez., V. M.A. 1997. *Traumatología y Ortopedia de Pequeños Animales*. Madrid: Interamericana
- Sisson, S. and Grossman, J. D. 1990. *Anatomía de los Animales domésticos*. 5 ed. Barcelona, España: Salvat. Tomo 1 y 2.
- Smith, B. A; Livesaid, G. A. and Woo, L -Y., «Biology and biomechanics of the anterior cruciate ligamento». *Clinics in Sport Medicine*. 12. 4. (1993): 637-667.
- Strom, H. «Partial rupture of the cranial cruciate ligament in dogs». *Journal Small Animal Practice*. 31. (1990): 137-139.
- Thompson, W. O. and FU, F. H.«The meniscus in the cruciate- deficient knee». *Clinics in Sport Medicine*. 12. 4. (1993): 771-795.
- Tomlinsson, J. and Gheorghe, M. «Two methods for repairing ruptures of the cranial cruciate ligament in dogs». *Veterinary Medicine*. (1994): 32-41.
- Vasseur, P. B. y Stifle Joint. 1993. *Textbook of small animal surgery*. Philadelphia: W Saunders.