

Microabordaje transciliar supraorbitario en la cirugía de aneurismas intracraneales de la circulación anterior

Ángel Jesús Lacerda Gallardo¹, Daiyan Martín Chaviano², Yaima Mirabal García², Johanna Quintana Záez², Norka Tacas Gil²

¹Doctor en Ciencias Médicas. Especialista de II Grado en Neurocirugía. Profesor auxiliar. Investigador auxiliar. Diplomado en cuidados intensivos del adulto. Secretario de la sección de traumatismo craneoencefálico de la Sociedad Cubana de Neurología y Neurocirugía. Servicio de Neurocirugía. Hospital General Docente "Roberto Rodríguez", Morón. Ciego de Ávila, Cuba

²Especialista de I grado en Medicina General Integral. Residente de neurocirugía. Servicio de Neurocirugía. Hospital General Docente "Roberto Rodríguez", Morón. Ciego de Ávila, Cuba

RESUMEN

Objetivo: Evaluar los resultados quirúrgicos en pacientes con aneurismas de la circulación anterior usando dos corredores diferentes, el *Keyhole* supraorbitario (KHSO) y la craneotomía pterional (CPT).

Métodos: Se realiza un estudio cuasi-experimental en el que una vez decidido el tratamiento quirúrgico los pacientes fueron asignados a dos grupos en dependencia del abordaje seleccionado, sin aleatorización. El primer grupo quedó constituido por aquellos que fueron operados a través de un KHSO y el segundo grupo por los que fueron abordados a través de una CPT.

Resultados: Se estudiaron 125 pacientes de los cuales 77 (61,60%), se incluyeron en el grupo KHSO y los 48 restantes (38,40%) en el grupo CPT. En total fueron tratados 153 sacos aneurismáticos, 119 rotos (77,77%) y 34 (22,23%) no rotos, de los cuales 93 pertenecían al grupo KHSO y 60 al grupo CPT.

Conclusiones: No existieron diferencias significativas en los resultados entre los grupos, el KHSO representa una alternativa más en el tratamiento de los aneurismas de la circulación anterior hasta el segmento M1 de la arteria cerebral media.

Palabras clave. Aneurismas intracraneales. Hemorragia subaracnoidea. *Keyhole* supraorbitario. Neurocirugía.

INTRODUCCIÓN

La introducción del microscopio quirúrgico en la neurocirugía y el desarrollo posterior de la microcirugía propiciaron la reducción progresiva en el tamaño de los abordajes a lesiones de diferentes tipos, en diferentes sitios de la anatomía intracraneal.

Brock y Dietz (1978) (1), fueron de los primeros en la neurocirugía moderna en informar una mini-craneotomía, llamada fronto lateral, para abordar aneurismas intracraneales. La utilización del endoscopio como instrumento de apoyo a la microcirugía influyó de forma decisiva en la aparición del concepto *Keyhole*, desarrollado y popularizado por Perneczky (1998) (2,3), el que ha sido cada vez más utilizado durante las últimas dos décadas para el abordaje de múltiples lesiones

intracraneales incluidos los aneurismas.

Entre los micro abordajes, el *Keyhole* supraorbitario (KHSO) ha sido el más usado en la cirugía de aneurismas localizados en el segmento anterior del círculo de Willis (4-6) y a su vez ha sido sometido a numerosos estudios para compararlo con otros abordajes que también son usados en el manejo de este tipo de lesiones (7,8).

El presente informe expone la experiencia adquirida en el servicio de neurocirugía del hospital universitario "Roberto Rodríguez", de la ciudad de Morón, en Ciego de Ávila, Cuba, con el empleo del KHSO en la cirugía de aneurismas intracraneales de la circulación anterior.

MÉTODOS

Diseño, contexto y participantes

Se realiza un estudio cuasi experimental con todos los pacientes ingresados en el servicio de neurocirugía y las unidades de atención al grave del Hospital "Roberto Rodríguez", de la ciudad de Morón, en la provincia de Ciego de Ávila, Cuba, en el período comprendido entre el 6 de enero de 1996 y el 31 de diciembre del 2013, que fueron

Correspondencia: Dr. C. Ángel J. Lacerda Gallardo. Servicio de Neurocirugía. Hospital General Docente "Roberto Rodríguez", Morón, Ciego de Ávila, Cuba. Correo electrónico: ajlacerda@hgm.cav.sld.cu

diagnosticados con aneurismas intracraneales del segmento anterior del círculo de Willis y que fueron operados usando un KHSO a través de un corredor transiliar o una craneotomía pterional convencional (CPT).

Intervenciones

Todos los enfermos fueron atendidos a su llegada al departamento de emergencias de acuerdo con los algoritmos diseñados para el tratamiento de la enfermedad cerebrovascular hemorrágica en nuestro hospital y fueron admitidos en las unidades de cuidados intermedios y cuidados intensivos en dependencia de su estado neurológico al momento del ingreso evaluado por la clasificación de la escala mundial de neurocirujanos (WFNS) (9) y el *Intracerebral Haemorrhage Score* (ICH score) en caso que se acompañara de una hemorragia intraparenquimatosa (10).

A todos se les realizó un estudio de opacificación vascular a través de angiografía cerebral, Angio-tomografía axial computarizada (Angio-TAC) multicortes o Angio-resonancia magnética; que fue evaluado por un equipo multidisciplinario constituido por al menos dos especialistas en neurocirugía y un especialista en neurorradiología. Se consideró la presencia de al menos un aneurisma intracraneal de la circulación anterior como condición imprescindible para decidir el tratamiento quirúrgico. El momento de la cirugía dependió totalmente de esta condición.

Una vez decidido el tratamiento quirúrgico los pacientes fueron asignados a dos grupos sin aleatorización, en dependencia del abordaje seleccionado por el cirujano según su preferencia, considerando la forma del saco, su tamaño y localización. El primer grupo quedó constituido por aquellos que fueron operados a través de un KHSO y el segundo grupo por los que fueron abordados a través de una CPT.

Variables

En el cuestionario se incluyeron las siguientes variables:

- Edad que fue dividida en grupos: de 18–30 años, de 31–40, de 41–50, de 51–60 y más de 60
- Sexo: masculino o femenino.
- Color de la piel: blanca, negra, mestiza y amarilla.
- Procedencia: se distribuyeron los casos en nueve categorías dependiendo del municipio de la provincia del cual procedían.
- Estado clínico al ingreso. Evaluado por la clasificación de la WFNS (9).
- Resultados de los estudios de neuroimagen al ingreso y secuenciales. En la TAC simple al ingreso y en los estudios secuenciales se evaluó la presencia de sangre intracraneal de acuerdo con la clasificación de Columbia (Fisher modificada) (11), en los estudios de opacificación vascular se clasificaron los sacos aneurismáticos en simples y múltiples y se distribuyeron de acuerdo a su localización en la arteria carótida interna supraclinoidea y sus ramas.
- Complicaciones. Se dividieron en pre operatorias, trans operatorias y post operatorias.
- Evolución post operatoria y resultados. Los pacientes fueron evaluados de acuerdo con la escala de Rankin modificada para resultados (11).

Procesamiento estadístico

La información fue obtenida del cuestionario y de los expedientes clínicos y vertida en una base de datos creada por los autores con el sistema SPSS versión 11,5 para Windows. Se utiliza la prueba no paramétrica de bondad de ajuste de Chi cuadrado para evaluar hipótesis acerca de las relaciones entre dos variables. Se consideran significativos los valores de $p \leq 0,05$. Para determinar la relación lineal entre variables cuantitativas se utilizó el coeficiente de correlación bivariada de Pearson, que considera que los valores cercanos a menos uno, indican correlación lineal bilateral negativa, mientras que aquellos cercanos a uno, indican correlación positiva bilateral. Los resultados son expuestos en figuras para su mejor análisis y comprensión.

RESULTADOS

Se estudiaron 125 pacientes de los cuales 77 (61,60 %) se incluyeron en el grupo KHSO y los 48 restantes (38,40%) en el grupo CPT. En total fueron tratados 153 sacos aneurismáticos 119 rotos (77,77 %) y 34 (22,23 %) no rotos, de los cuales 93 pertenecían al grupo KHSO y 60 al grupo CPT.

El análisis del estado clínico al ingreso de acuerdo con la clasificación de la WFNS evidenció en el grupo KHSO, el predominio de los casos admitidos en grado I, 31 (40,26 %) ($p \leq 0,004$), mientras que en el grupo CPT, fueron más frecuentes los casos en el grado III, 20 (41,67 %) ($p \leq 0,000$) (Tabla 1).

La distribución de los aneurismas en cada grupo por su localización demostró que en el grupo KHSO se presentaron en mayor número los de la arteria comunicante posterior, 50 sacos (53,76 %) ($p \leq 0,000$). En el grupo CPT, prevalecieron los de la arteria comunicante posterior, 23 (38,33 %) ($p \leq 0,000$) y también los de la arteria cerebral media 23 (38,33 %) ($p \leq 0,000$) (Figura 1).

El momento de la cirugía se comportó de forma que del grupo KHSO ningún enfermo fue operado en las primeras 72 horas y en este grupo fue significativa la cirugía en la fase tardía ($p \leq 0,000$). En el grupo CPT, también fue significativa la cirugía en la fase tardía (Tabla 1).

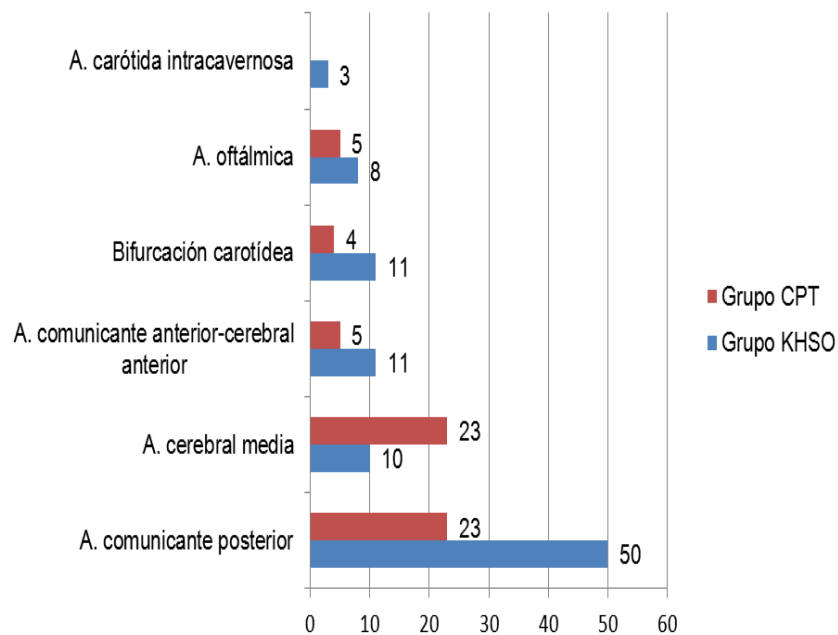
Con respecto al cumplimiento del objetivo de la cirugía que es la exclusión del saco de la circulación se obtuvieron resultados satisfactorios (Tabla 1). La exclusión de la circulación en 132 sacos en ambos grupos fue comprobada a través de la perforación transoperatoria después del presillamiento en 60 (45,45 %), por estudios angiográficos transoperatorios en 50 (37,88 %) y en 22 (16,67 %), se realizó una exploración endoscópica del espacio subaracnoideo para comprobar la oclusión del 100 % del cuello por la presilla.

Las complicaciones se presentaron de la siguiente forma: Grupo KHSO: 23 casos (29,87%) tuvieron neurológicas y 27 (35,06%) extra neurológicas, sin

Tabla 1. Características clínicas iniciales y quirúrgicas del grupo operado a través de un KHSO y el abordado a través de una CPT

Variables		Grupo KHSO (n=77)	Grupo CPT (n=48)	Total (n=125)
		No (%)	No (%)	No (%)
Clasificación de la WFNS	Grado 0	10 (12,99)	8 (16,66)	18 (14,4)
	Grado I	31 (40,26)*	4 (8,33)	35 (28)
	Grado II	22 (28,57)	9 (18,75)	31 (24,8)
	Grado III	14 (18,18)	20 (41,67)†	34 (27,2)
	Grado IV	0	5 (10,42)	5 (4)
	Grado V	0	2 (4,17)	2 (1,6)
Número de aneurismas	Únicos	71 (92,21)	39 (81,25)	110 (88)
	Múltiples	6 (7,79)	9 (18,75)	15 (12)
Tamaño de los sacos aneurismáticos	Pequeños	23 (24,73)	20 (32,34)	43 (34,4)
	Medianos	50 (53,77)	24 (40)	74 (59,2)
	Grandes	12 (12,90)	8 (13,33)	20 (16)
	Gigantes	8 (8,60)	8 (13,33)	16 (12,8)
Tiempo para la cirugía vascular	En las primeras 72 horas	0	7 (14,59)	7 (5,6)
	72 horas a 11 días	17 (22,08)	13 (27,08)	30 (24)
	Más de 11 días	60 (77,92)†	28 (58,33)†	88 (70,4)
Sacos de aneurisma excluidos	Presillados	82 (88,17)†	45 (75)†	127 (83)
	Reforzados	8 (8,61)	13 (21,67)	21 (13,7)
	Atrapados	3 (3,22)	2 (3,33)	5 (3,3)

*(p≤0,004), †(p≤0,000)

**Figura 1. Distribución de los aneurismas en cada grupo por su localización arterial.**

embargo en el grupo CPT, existió una prevalencia de las neurológicas 42 (87,50 %) (p≤0,000), con respecto a las extra neurológicas 19 (39,58 %). En las fases preoperatoria y transoperatoria, hubo un predominio absoluto de las complicaciones neurológicas en ambos grupos. En la fase

postoperatoria sin embargo fueron más frecuentes las extra neurológicas con una alta presencia de las infecciones respiratorias en ambos grupos, pero sin significación desde el punto de vista estadístico. Al analizar las complicaciones transoperatorias, no se encontraron diferencias significativas en ninguno de los grupos en lo que respecta a las neurológicas, ni con respecto a la aparición de sangrado por ruptura aneurismática, 4 (5,19 %) en el grupo KHSO y 3 (6,25 %) en el grupo CPT (Figura 2).

Los resultados de acuerdo con la escala modificada de Rankin mostraron que en ambos grupos el mayor número de enfermos clasificaron como grado 0, sin secuelas neurológicas, 54 (70,13 %) (p≤0,000) en el grupo KHSO y 38 (79,17 %) (p≤0,000) en el grupo CPT. Con relación a la mortalidad no existieron diferencias significativas entre ambos grupos, dos pacientes (2,60 %) en el grupo KHSO y un caso (2,08 %) en el grupo CPT (Figura 3).

Al aplicar la prueba de coeficiente de correlación lineal bivariada de Pearson para evaluar la relación entre los resultados con cada uno de los grupos de forma independiente se encontró una correlación lineal positiva con la variable grado 0 de la clasificación de Rankin modificada para resultados en ambos grupos.

DISCUSIÓN

Para seleccionar un corredor quirúrgico en neurocirugía se deben considerar algunos factores esenciales: el tipo de lesión a tratar, su localización, tamaño, proyección espectral en el compartimiento intracraneal, disponibilidad técnica que apoye la selección y la familiaridad del equipo de trabajo con el corredor escogido, este último

aspecto está impregnado de una dosis nada despreciable de experiencia en su utilización.

La comparación entre varios tipos de craneotomías en la cirugía de los aneurismas intracraneales de la circulación anterior, está perfectamente

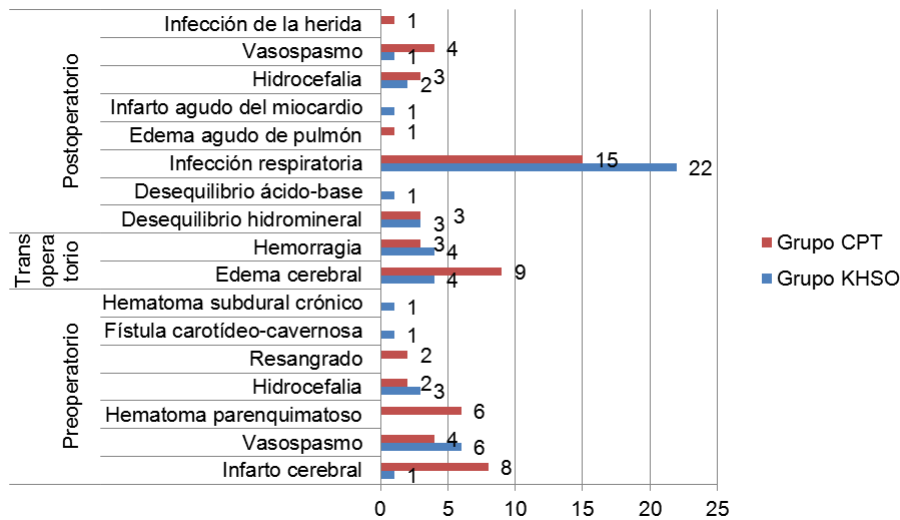


Figura 2. Comportamiento de las complicaciones en ambos grupos.

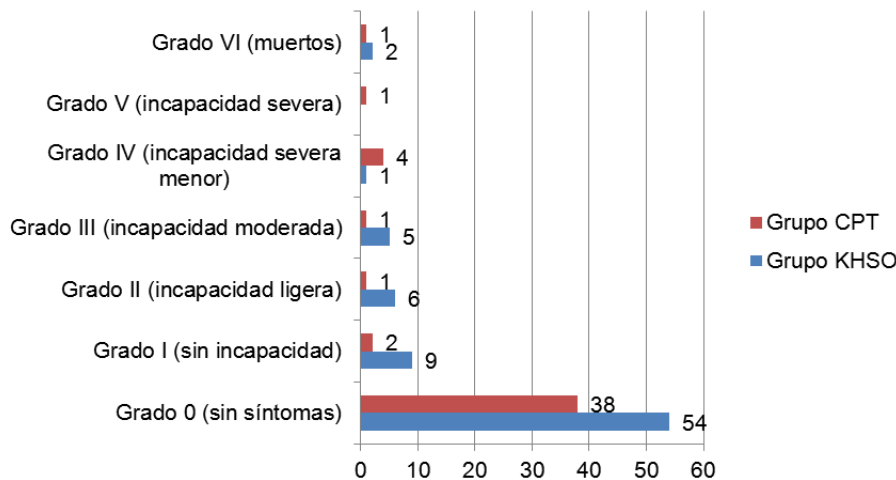


Figura 3. Resultados de acuerdo con la escala de Rankin modificada en ambos grupos.

documentada (4-7,12-14) y aunque la CPT es preferida por muchos neurocirujanos, el llamado KHSO realizado a través de un corredor transciliar, representa una alternativa interesante con la que se han obtenido resultados igualmente satisfactorios (4-7,12-15).

En el presente estudio se documenta la similitud de los resultados obtenidos utilizando ambas técnicas en aneurismas localizados en todas las topografías de la circulación anterior, excepto para los aneurismas localizados en la arteria cerebral media, los que fueron abordados de forma significativa por una CPT. No ha existido correlación entre el tipo de craneotomía y la aparición de complicaciones transoperatorias, como la ruptura aneurismática o la obtención del objetivo del tratamiento que es la exclusión del saco de la circulación, lo que coincide

con lo informado por van Lindert et al (3), Carmona Rammsy (5) y Butron (15).

La ubicación de la incisión cutánea en la región ciliar y la reducción de su tamaño, así como la reducción del tamaño del colgajo óseo en el KHSO con relación a la CPT (Figura 4 A y B), pudieran hacer considerar que limitan la accesibilidad y visibilidad de los segmentos paraclinoideo y supraclinoideo de la arteria carótida interna, así como para el segmento esfenoideo de la arteria cerebral media, pero en la práctica no sucede de esa forma. La configuración redondeada de la cabeza ofrece particularidades ópticas que favorecen el principio de este tipo de abordaje, pues al aplicar un haz de luz hacia el interior de una cavidad predominantemente cóncava, el campo iluminado se agranda a medida que se aleja de su punto de entrada (visibilidad en embudo), lo que permite que las estructuras situadas en la profundidad e incluso las contralaterales, puedan ser visualizadas y alcanzadas con el instrumental quirúrgico,

siempre que la ubicación del *keyhole* sea adecuado (12-15).

En este sentido, el apoyo con endoscopia ayuda a asegurar el cumplimiento de los objetivos trazados como lo son la posición de la presilla en el cuello, la total exclusión de la circulación del saco y la no inclusión de otras estructuras en las ramas de la presilla, como pueden ser los nervios craneales relacionados anatómicamente con la zona de trabajo o arterias perforantes propias de la región abordada. La introducción del endoscopio en la ventana supraorbitaria, mejora considerablemente la calidad de la iluminación (Figura 4 C) y puede extender el campo quirúrgico hasta zonas tan distantes como la cisterna interpeduncular o el ángulo ponto-cerebeloso contralateral (3), aunque nuestro equipo no cuenta con experiencia en el

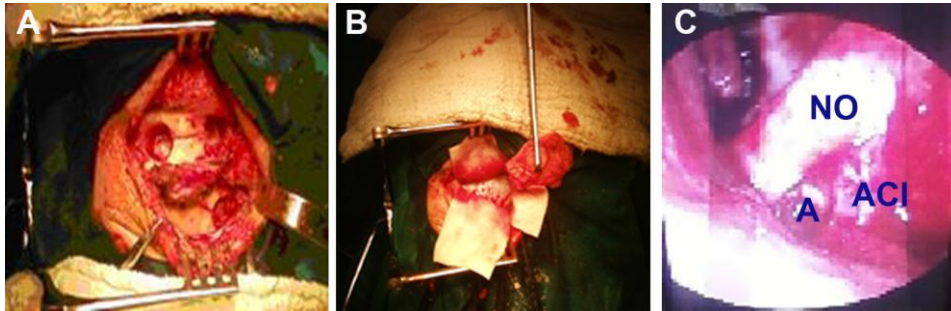


Figura 4. Fotos de *keyhole* supraorbitario derecho. a) Ubicación de las trepanaciones y b) Flap osteo-muscular c) Vista endoscópica de las estructuras anatómicas en la base anterior a través del *keyhole* supraorbitario. NO: Nervio óptico. A: Fondo de saco aneurismático. ACI: Arteria carótida interna.

manejo de lesiones en estas topografías utilizando este corredor.

Algunos estudios han comparado el área de trabajo alcanzada con ambas craneotomías, así como la amplitud en los ángulos vertical y horizontal en cada una de ellas. Los resultados obtenidos informan que no existen diferencias significativas en cuanto al volumen del área de trabajo alcanzada con ambas técnicas. Sin embargo la CPT ofrece mejores perspectivas desde los ángulos vertical y horizontal que el KHSO (7,14), lo que ha sido comprobado por nuestro equipo de trabajo.

Las ventajas del KHSO sobre la CPT en la experiencia de los autores radica en:

- Rápida accesibilidad a la cavidad intracraneal.
- Mínima exposición de tejido cerebral que no va a ser manipulado durante la cirugía.
- Fácil disección subaracnoidea sin necesidad de disección venosa en el trayecto hasta las estructuras neuro-vasculares de la base craneal.
- Mínima retracción cerebral
- Menor tiempo quirúrgico.

El KHSO es un corredor ampliamente usado en el abordaje a los aneurismas en la circulación anterior, pero las limitaciones angulares antes descritas pueden hacer difícil su utilización, en aquellos localizados en la bifurcación de la arteria cerebral media con un segmento M1 largo y en los segmentos distales de esta arteria, por lo que muchos neurocirujanos prefieren la CPT en estos casos y en los últimos años se ha utilizado con relativa frecuencia el *keyhole* pterional para acceder a estas topografías (12,16). Otro inconveniente del KHSO, es en la cirugía en agudo para aquellos pacientes en los que se evidencia edema cerebral y signos de hipertensión intracraneal en los estudios de neuro-imagen preoperatorios, los que generalmente se traducen en turgencia cerebral

durante el transoperatorio y dificultan la disección subaracnoidea, en estos casos es preferible optar por la CPT o por otro abordaje como el fronto-temporo-orbitomático (16).

La limitación fundamental del presente estudio radica en su diseño, al no contar con aleatorización, la asignación de los casos

a cada grupo estuvo determinada por las características de la lesión y el criterio del cirujano, así cuando analizamos su conformación se distingue que hubo una tendencia a incluir en el grupo CPT a los casos más complejos y complicados. Todos los enfermos admitidos en grados IV y V de la clasificación de la WFNS se incluyeron en este grupo, así como todos los pacientes operados en la fase aguda, también los aneurismas de la arteria cerebral media predominaron de forma significativa en este grupo, factores todos que pueden influir sobre los resultados. El predominio abrumador de la cirugía después de las primeras 72 horas, pudo influir en los resultados al excluir de esta forma posibles limitaciones mostradas por el KHSO para la cirugía en agudo, las que ya fueron expresadas con anterioridad.

Podemos concluir que el KHSO representa una alternativa más en el tratamiento de los aneurismas de la circulación anterior y algo muy importante el cirujano debe seleccionar el abordaje apropiado en cada caso particular para garantizar en todo lo que sea posible un resultado satisfactorio para el paciente.

Conflictos de intereses

Los autores declaran no tener ningún conflicto de intereses.

REFERENCIAS BIBLIOGRÁFICAS

1. Brock M, Dietz H. The small frontolateral approach for the microsurgical treatment of intracranial aneurysms. *Neurochirurgia (Stuttg)*. 1978;21:185-91.
2. Perneczky A, Fries G. Endoscope-assisted brain surgery: part 1—evolution, basic concept, and current technique. *Neurosurgery*. 1998;42:219-25.
3. van Lindert E, Perneczky A, Fries G, Pierangeli E. The supraorbital keyhole approach to supratentorial aneurysms: concept and technique. *Surg. Neurol*. 1998;49:481-90.
4. Fischer G, Stadie A, Reisch R, Hopf NJ, Fries G, Böcher-Schwarz H et al. The keyhole concept in aneurysm surgery: results of the past 20 years. *Neurosurgery*. 2011;68 (1)(Suppl Operative):45-51.

5. Carmona Rammsy P. Abordaje mínimamente invasivo lateral Key-hole. Experiencia de 64 casos. *Rev Chil Neurocirugía*. 2011;36:11-9.
6. Park J, Kang D-H, Chun B-Y. Superciliary keyhole surgery for unruptured posterior communicating artery aneurysms with oculomotor nerve palsy: maximizing symptomatic resolution and minimizing surgical invasiveness. *JNS*. 2011;115 (4):700-6.
7. Cheng C-M, Noguchi A, Dogan A, Anderson GJ, Hsu FPK, McMenomey SO et al. Quantitative verification of the keyhole concept: a comparison of area of exposure in the parasellar region via supraorbital keyhole, frontotemporal pterional, and supraorbital approaches. *JNS*. 2013;118(2):264-69.
8. Park J, Jung T, Kang D-H, Lee S-H. Preoperative percutaneous mapping of the frontal branch of the facial nerve to assess the risk of frontalis muscle palsy after a supraorbital keyhole approach. *JNS*. 2013;118 (5):1114-9.
9. Drake CG. Report of world federation of neurosurgical surgeon committee on a universal SAH grading scale. *JNS*. 1988;68:985-6.
10. Patriota GC, da Silva-Júnior JM, Evangelista Santos Barcellos AC, de Sousa Silva Júnior J B, Oliveira Toledo D P, Campos Gomes Pinto F et al. Determining ICH Score: can we go beyond?. *Arq Neuro-Psiquiatr* [Internet]. 2009 Sep [citado 2012 June 25]; 67(3a): [aprox. 4p.]. Available from: <http://dx.doi.org/10.1590/S0004-282X2009000400006>
11. Spagnuolo E, Quintana L. Hemorragia subaracnoidea por aneurisma cerebral roto. Guías de manejo clínico actualizadas 2010. Una propuesta al capítulo vascular de la FLANC. *Rev Chil Neurocirugía*. 2010;35:72-86.
12. Perneczky A, Reisch R, Kindel S, Tschabitscher M. *Keyhole Approaches in Neurosurgery. Concept and surgical technique*. Austria: Springer-Verlag wien; 2008.
13. Park J, Woo H, Kang DH, Sung JK, Kim Y. Superciliary keyhole approach for small unruptured aneurysms in anterior cerebral circulation. *Neurosurgery*. 2011;68:2300-9.
14. Figueiredo E, Deshmukh V, Deshmukh P, Crusius MU, Crawford N, Speztler R, et al. An Anatomical Evaluation of the Mini-Supraorbital Approach and Comparison with Standard Craniotomies. *Neurosurgery*. 2006;59(Suppl 4):212-20.
15. Butron OM. Abordajes craneanos mínimamente invasivos tipo keyhole para patología neuroquirúrgica. *Rev Med Clin Condes*. 2008;19(5):590-4.
16. McLaughlin N, Cutler A, Martin NA. Technical nuances of temporal muscle dissection and reconstruction for the pterional keyhole craniotomy. Technical note. *JNS*. 2013;118(2):309-14.

Supraorbital Keyhole approach in anterior circulation intracranial aneurysms surgery

ABSTRACT

Objective: To assess surgical results in patients with anterior circulation intracranial aneurysms treated by two different approaches, the supraorbital keyhole and pterional craniotomy.

Methods: A non-randomized surgical trial was carried out in which the patients were assigned to KHSO group if the approach selected was supraorbital Keyhole or CPT group if the approach was pterional craniotomy.

Results: 125 cases were studied, 77 (61.60 %) in KHSO group and 48 (38.40 %) in CPT group. 153 aneurysmal sacs were treated, 93 in KHSO group and 60 in CPT group, 119 rupture (77.77 %) and 34 without rupture (22.23 %).

Conclusions: There were no significant differences between the two groups. The supraorbital Keyhole is an alternative option in surgical treatment of anterior circulation intracranial aneurysms.

Key words. Intracranial aneurysms. Subarachnoid hemorrhage. Supraorbital Keyhole. Neurosurgery.

Recibido: 11.2.2014. **Aceptado:** 2.3.2014.

Cómo citar este artículo (Estilo NLM): Lacerda Gallardo AJ, Martín Chaviano D, Mirabal García Y, Quintana Záez J, Tacas Gil N. Microabordaje transcliliar supraorbitario en la cirugía de aneurismas intracraneales de la circulación anterior. *Rev Cubana Neurol Neurocir*. [Internet] 2014 [citado día, mes y año];4(2):130-5. Disponible en: <http://www.revneuro.sld.cu/index.php/neu/article/view/236>

© 2014 Sociedad Cubana de Neurología y Neurocirugía – Revista Cubana de Neurología y Neurocirugía

www.sld.cu/sitios/neurocuba – www.revneuro.sld.cu

ISSN 2225-4676

Editor: Dr. P. L. Rodríguez García