

QUISTE DE ERUPCION EN DENTICION MIXTA

CYST OF ERUPTION IN MIXED DENTITION

Mileydis Esther Fernández Munive*

RESUMEN

Los quistes de erupción se presentan como áreas en la mucosa de levantamiento de volumen blando, de diferente coloración: azulado, rojo, vinaceo; mantiene un vaso presionado del que no solo sale agua, sino también sangre. Determinado como una variante del quiste dentígero, de origen odontogénico epitelial, diferentes porque este existe dentro del hueso; habitualmente en asociación con dientes próximos a erupcionar y en su gran mayoría relacionados con dentición mixta. En este caso clínico expuesto, la relación es con la erupción del diente 44, se muestra el abordaje y el control posoperatorio en el cual demuestra a través de fotografías la erupción adecuada del diente. (DUAZARY 2012 No. 2, 196 - 200)

Palabras clave: Erupción dental, quistes odontogénicos, dentición mixta. (DeSc)

ABSTRACT

The cysts of eruption appear as areas in the mucous one of raising of soft volume, of different coloration: bluish, red, vinaceo; it keeps a glass pressed of the one that not only goes out waters down, but also bleed. Determined as a variant of the cyst dentígero, of origin odontogénic epitelial, different because this one exists inside the bone; habitually in association with near teeth to erupcionar and in his great majority related to mixed dentition. In this clinical exposed case, the relation is with the eruption of the tooth 44, the boarding and the control appears posoperatorio in which it demonstrates across photographs the suitable eruption of the tooth.

Keywords: Tooth eruption, Odontogenic Cysts, Dentition Mixed. (MeSH)



INTRODUCCIÓN

El quiste se desarrolla en el tejido blando que rodea la corona de un diente en erupción, se muestra como una masa blanda fluctuante sobre la cresta alveolar como se observa en la figura número 1⁽¹⁾.

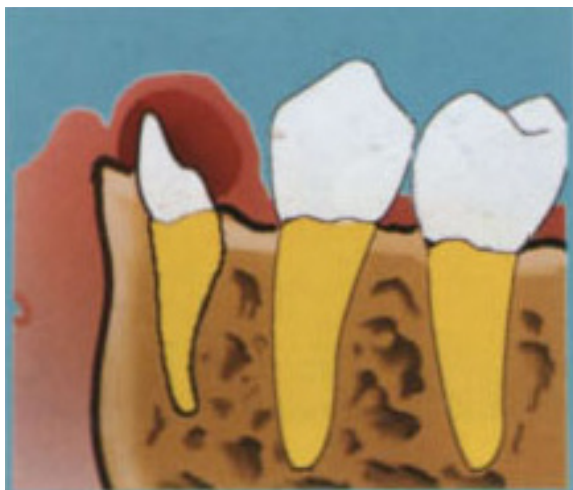

Figura 1. Quiste de erupción en zona de canino inferior sobre la cresta alveolar. J. Phillips. Libro de Patología Oral y Maxilofacial Contemporánea, 2^a Ed. 2004.

En 1992 se estableció la última clasificación de los quistes hasta el momento, suscrita por *Kramer, Pindborg y Shear*, dentro de esta el quiste de erupción que pertenece al grupo de los epiteliales; además de él se encuentran: el Gingival Infantil, Queratoquiste Odontogénico (primordial), Dentígero (folicular), Periodontal lateral, Gingival del adulto, Odontogénico Glandular. También está el grupo de los no Odontogénicos y los Inflamatorios¹.

El Quiste de erupción cuenta con características histológicas del dentígero entre estas un infiltrado inflamatorio que se muestra más intenso a medida que se aproxima al interior del diente²⁻⁸.

Entre las características clínicas esta el sangrado y el dolor que ocasiona la masticación, el quiste es más frecuente entre los 6 y los 11 años de edad⁴. Algunas literaturas afirman que a nivel radiográfico si el diente involucrado ya ha roto la cortical no van haber rasgos, debido a que ya no hay lesión⁵; mientras que en casos donde el diente esta encapsulado por el quiste, se denota una radiolucidez unilocular bien circunscrita, a veces

multilocular, en relación con la corona de un diente no erupcionado o en desarrollo y que puede desplazar a los dientes vecinos⁶.

Este quiste puede redimir espontáneamente al erupcionar el diente o incluso por la propia masticación del paciente, es allí donde se segrega un líquido mucoso o sanguinolento⁷.

Regularmente no se pueden identificar el número de dientes asociados, la finalidad de este artículo es recaudar información general sobre lesión quística que de parámetros para abordar su estudio a partir de la presentación del caso clínico.

REPORTE DE CASO CLÍNICO

Paciente masculino de 10 años de edad, sin antecedentes medico de relevancia, acude a consulta de urgencias en la Clínica Odontológica por presentar tumefacción a nivel de órganos dentarios postero inferiores derechos de aproximadamente dos meses de evolución, que genera dolor durante la masticación; la madre comenta que hace aproximadamente un año y cuatro meses se le fue practicada una exodoncia la zona, lo cual asocia con la lesión quística que se ha desarrollado.

Al examen clínico intraoral y extraoral se observa asimetría facial, e inflamación extraoral relacionada a tumefacción de aproximadamente 10 milímetros, enrojecida, de textura lisa y brillante fluctuante; a nivel de diente 44 el cual se hallaba sin erupcionar y adyacente a diente 83. (Fig. 2-3)

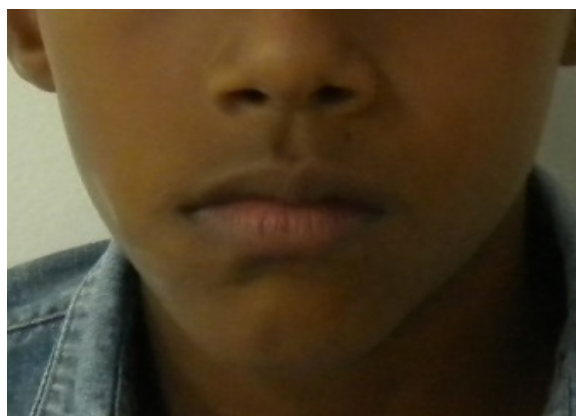


Figura 2. Aspecto extraoral del paciente.

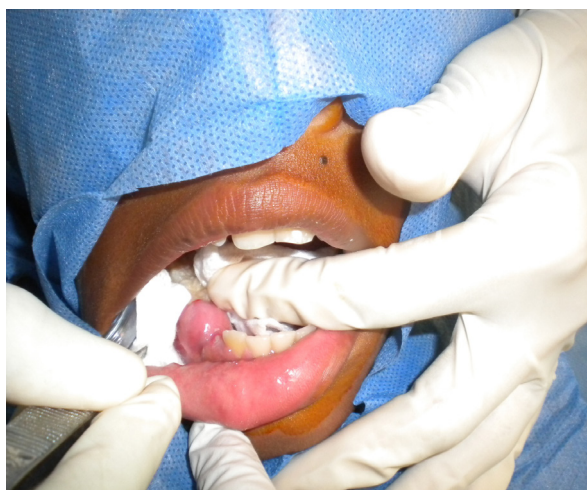

Figura 3. Aspecto intraoral de la lesión.

En la historia clínica del paciente fue establecido como diagnóstico: -Quiste de erupción a nivel de órganos dentarios 83 y 44.

Plan de tratamiento

- Remoción del quiste a través de incisión lineal,
- Control clínico y vigilancia al proceso de erupción.

Pronóstico: Bueno

Como el paciente es menor de edad la madre a través de un consentimiento informado donde se le explica todo lo relacionado a las complicaciones generó su autorización

MÉTODOS Y TÉCNICA

El paciente fue atendido prioritariamente, debido a el tamaño de la lesión que se considera en aproximadamente de 10 milímetros y el dolor durante la masticación, se procede a realizar la técnica llamada descompresión^{5,6}.

Luego se realizó incisión para generar drenaje del quiste^{7,9}, se utilizaron los siguientes materiales:

- Isodine bucofaríngeo para antisepsia
- Gasas estériles y eyectores.
- Anestesia tópica
- Hoja de bisturí núm. 15, Mango de bisturí
- Cureta de Lucas

DESCRIPCIÓN QUIRÚRGICA

Se realizó asepsia del campo operatorio y antisepsia del paciente con yodopovidona, luego aislamiento relativo de la lesión con algodón y gasas, posterior a anestesia tópica. Incisión de tipo lineal sobre la lesión (fig. 4) para levantar un colgajo de espesor total, se explora y se realiza curetaje con cureta de lucas (fig. 5). Por último se reposiciona el colgajo de espesor total⁵.

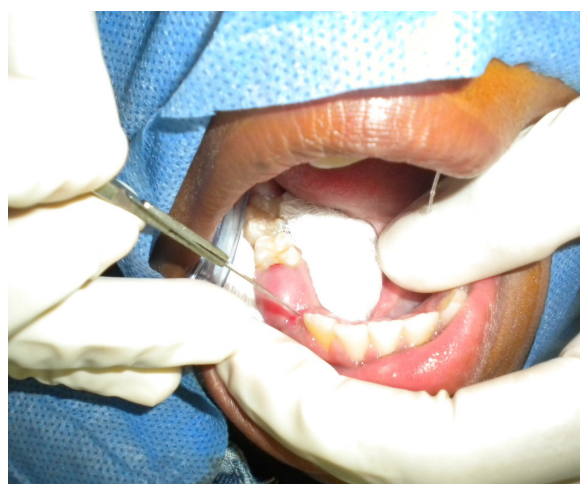

Figura 4. Aspecto clínico de incisión lineal sobre la lesión.

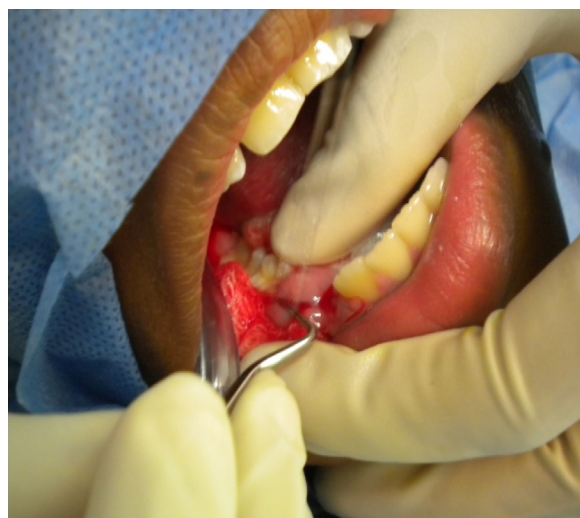

Figura 5. Exploración de la lesión con cureta de Lucas.

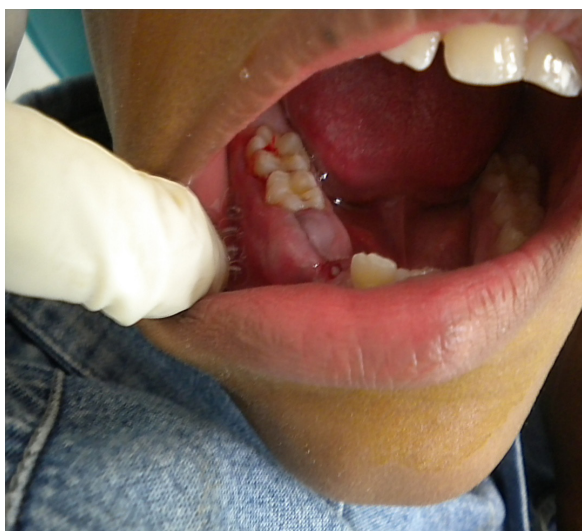

Figura 6. Aspecto clínico de postoperatorio inmediato.

RESULTADOS

A los ocho días del posoperatorio se empieza a ver la cúspide del órgano dentario, y tejido gingival por encima del diente afectado (fig. 7).

Se encontró diseminación de la inflamación, se evidencia no solo un órgano dentario permanente si no un temporal que se mostró al tiempo que iba erupcionando el permanente.

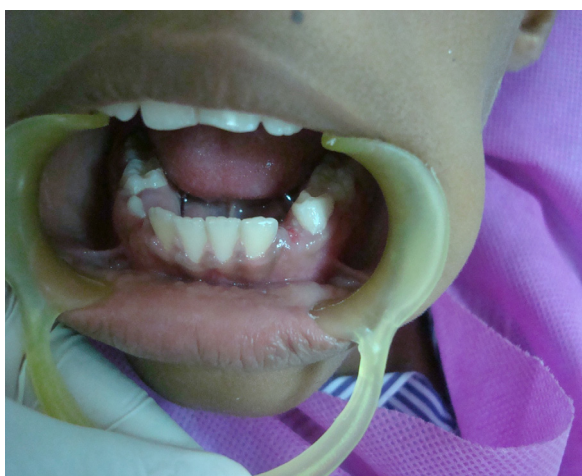

Figura.7. Aspecto clínico de postoperatorio 8 días.

Durante la inspección a los 15 días se halla mayor estructura dental erupcionada en vía correcta ya no existe sintomatología dolorosa ni hay tejido gingival inflamado alrededor (fig.8).

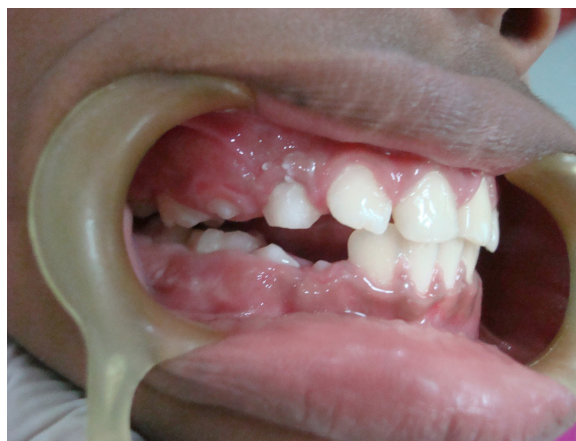

Figura 8. Aspecto clínico de postoperatorio 15 días.

DISCUSIÓN

La tasa de prevalencia de los quistes de erupción es relativamente alta, en su mayoría no requieren tratamiento debido a que las lesiones desaparecen por sí solos al romperse espontáneamente cuando son de gran tamaño, lo que permite la erupción del diente; sin embargo serán necesarios controles posteriores para asegurar una correcta evolución. A esto se le puede denominar como tratamiento conservados^{6, 7, 9}.

La intervención quirúrgica se hace necesaria cuando haya sangrado, infección o surgen problemas estéticos; pues puede inhibir la correcta formación del diente. La escisión simple del techo del quiste permite una rápida erupción, el propósito de estas técnicas es la apertura al exterior del proceso quístico para evacuar su contenido y eliminar la presión intraquística, procedimiento realizado en el caso presentado¹. En algunos procesos lo apropiado es mantener la incisión con apósitos de gasa y eugenolato de zinc (fluido)⁸.

Las opciones de tratamiento van desde la enucleación con curetaje cuando el diente subyacente no está en erupción o el quiste está ampliándose, pero si están causando desplazamientos o molestias es más recomendable la marsupialización más conocida como descompresión^{2, 5, 6}.

Uno de los principales inconveniente es dejar tejido patológico al interior, pues hay algunos reportes de proliferaciones neoplasicas a partir del epitelio quístico, por ello se realizó un curetaje interno y seguimiento durante los días siguientes para evitar remanentes epiteliales con capacidad de crecimiento neoplásico y confirmar una erupción del órganos dental en la vía correcta, lo cual se confirmó al transcurrir los días en el caso lo cual es recomendable y con lo que en este caso clínico específicamente se han conseguido buenos resultados al demostrarse que la opción de tratamiento escogida que fue la descompresión, que generó una eliminación de la lesión quística y a los posoperatorios se observan los dientes en proceso de erupción^{1,9}.

CONCLUSIÓN

Se puede percibir que el abordaje del quiste de erupción va a depender de las características clínicas que esté presente como sangrado, tamaño, y edad del paciente; existen varios tratamiento para esta lesión pero lo recomendable es siempre realizar un seguimiento posterior a la intervención con el fin de asegurar una erupción adecuada del diente.

AGRADECIMIENTOS

A la Clínica Odontológica de la Universidad del Magdalena, quien permitió realizar el procedimiento y tener una atención apropiada de la urgencia que presentó el paciente.

REFERENCIAS BIBLIOGRÁFICAS

1. Rodríguez L, Guiardinu R. Quistes de los maxilares. Rev. Cubana Estomatol. [revista en la Internet]. 2006 [citado 2012, Octubre 06]; 43(4). Disponible en: http://bvs.sld.cu/revistas/est/vol43_04_06/est06406.html
2. Ávila G, Galindo P. Quiste de Erupción. Rev. se cib de la sociedad española de cirugía bucal. [revista en la Internet]. 2007 [citado 2012, Enero 24]; vol. (3): 94-107. Disponible en: http://www.secibonline.com/web/pdf/vol3_2005_articulo3
3. Del Valle S, Cedeño J, García R. tratamiento quirúrgico conservador del quiste dentígero en pacientes pediátricos. Acta Odontológica Venezolana. [revista en la Internet]. 2007 [citado 2012, Enero 24]; 45(3). Disponible en: http://www.actaodonlogica.com/ediciones/2007/3/quiste_dentigero.asp
4. Mora D, González S. Tratamiento del segundo molar impactado. Ces Odontología. [revista en el internet]. 2004 [citado 2012, Abril 11]; 17(2): 1-5. Disponible en: <http://bdigital.ces.edu.co/ojs/index.php/odontologia/article/view>
5. Regezi J. Sciuba J. Patología Bucal. 3a Ed. Estados Unidos. Mc Graw-Hill, año 2000.
6. Shaffer, Hyne, Levy. Tratado de Patología Bucal. 3a Ed. Mexico, Ed Interamericana 1998.
7. Raspall G. Cirugía Oral y Maxilofacial; 3a Ed. Buenos Aires. Editorial Medica Panamericana, año 2002.
8. Cárdenas D. Fundamentos de Odontología Pediátrica. 3a ed. Colombia. Editorial CIB Prerensa. 2003
9. Meniz C, López J. Diagnóstico y planteamiento terapéutico actual de los quistes maxilares. Cient. dent. [Revista en la Internet]. 2003 [citado en 2012, Abril 19]; 3(1): 62. Disponible en: <http://www.coem.org.es/sites/default/files/revista/cientifica/vol3-n1/diagnostico.pdf>.