

## Tratamiento combinado intervencionista y quirúrgico en pacientes pediátricos con tetralogía de Fallot

Dr. CM. Luis E. Marcano Sanz<sup>a</sup>✉, Dr. CM. Eugenio Selman-Housein Sosa<sup>a</sup>, MSc. Dr. Alfredo M. Naranjo Ugalde<sup>a</sup>, MSc. Dr. Francisco J. Ozores Suárez<sup>b</sup>, MSc. Dr. Juan C. Ramiro Novoa<sup>b</sup> y Dr. Fernando Frías Griskho<sup>a</sup>

<sup>a</sup> Departamento de Cirugía.

<sup>b</sup> Departamento de Hemodinámica.

Cardiocentro Pediátrico "William Soler". La Habana, Cuba.

*Full English text of this article is also available*

### INFORMACIÓN DEL ARTÍCULO

Recibido: 06 de julio de 2013

Aceptado: 23 de julio de 2013

### Conflictos de intereses

Los autores declaran que no existen conflictos de intereses

Abreviaturas

CIV: comunicación interventricular

### RESUMEN

En la tetralogía de Fallot con ramas pulmonares hipoplásicas, una alternativa para evitar cirugías paliativas es la valvuloplastia percutánea pulmonar con catéter de globo. Cuando existen colaterales arteriovenosas mayores que producen sobrecarga de volumen de las cavidades izquierdas, ocluir las previamente mejora los resultados quirúrgicos. Se presentan dos pacientes con colaterales aorto-pulmonares, cerradas en el laboratorio de hemodinámica 24 horas antes de la cirugía, y dos niños a quienes se les dilató la válvula pulmonar y luego recibieron cirugía, siete y nueve meses después, respectivamente. El seguimiento medio ha sido de cinco años sin complicaciones. Las técnicas de cateterismo intervencionista previas a la cirugía de la tetralogía de Fallot, son factibles y pueden contribuir a disminuir el número de paliaciones y a mejorar los resultados de la corrección quirúrgica de la enfermedad en casos seleccionados.

**Palabras clave:** Cateterismo cardíaco, Cirugía cardiovascular, Tetralogía de Fallot

### **Combined interventional and surgical treatment in pediatric patients with tetralogy of Fallot**

### ABSTRACT

In tetralogy of Fallot with hypoplastic pulmonary arteries, an alternative to avoid palliative surgeries is percutaneous pulmonary valvuloplasty using a balloon catheter. When there are major arteriovenous collaterals producing volume overload of the left chambers, their previous occlusion improves surgical outcomes. Two patients with aorto-pulmonary collaterals, closed in the laboratory of hemodynamics 24 hours before surgery, and two children who underwent pulmonary valve dilation and then surgery, seven and nine months afterwards, respectively, are reported. Mean follow-up was five years without complications. Interventional catheterization techniques before surgery for tetralogy of Fallot are feasible and can help reduce the number of palliations and improve the results of surgical correction of the disease in selected cases.

**Key words:** Cardiac catheterization, Cardiovascular surgery, Tetralogy of Fallot

Versiones On-Line:

Español - Inglés

✉ C García Guevara

Cardiocentro Pediátrico William Soler

Avenida 100 y Perla Altahabana

CP 10800. La Habana, Cuba

Correo electrónico:

resccv@infomed.sld.cu

## INTRODUCCIÓN

El diámetro de las arterias pulmonares es un factor determinante para la corrección de la tetralogía de Fallot. En ocasiones son necesarias cirugías paliativas para estimular el crecimiento de las arterias pulmonares centrales e intrapulmonares. Sin embargo, dichas intervenciones no están exentas de riesgos quirúrgicos elevados<sup>1-3</sup>.

Una alternativa menos cruenta es la valvuloplastia pulmonar transluminal percutánea con catéter de globo, en aquellos que no hayan desarrollado estenosis infundibular importante<sup>2-4</sup>. Esta técnica fue descrita en 1986 por McCredie<sup>5</sup> y permite un flujo sanguíneo anterógrado mejor distribuido a ambas ramas arteriales pulmonares, lo que redundaría en mejores condiciones anatómicas de los enfermos al momento de la corrección quirúrgica. Se han empleado también las endoprótesis en el tracto de salida del ventrículo derecho<sup>1,6</sup>.

En otros casos existen colaterales arteriovenosas mayores que producen sobrecarga de volumen de las cavidades cardíacas izquierdas e hipertensión pulmonar, lo que complica gravemente el período intraoperatorio y la recuperación postoperatoria. El cierre quirúrgico de ellas es difícil, por lo que ocluir las previamente por cateterismo intervencionista, podría mejorar los resultados de la cirugía correctora<sup>7-10</sup>.

El objetivo de este informe de caso es describir el empleo combinado de técnicas de cateterismo intervencionista y cirugía correctiva en cuatro pacientes con tetralogía de Fallot.

## CASO CLÍNICO

Bajo anestesia intravenosa con ketamina y midazolam en el laboratorio de hemodinámica, se estableció un acceso venoso central por vía femoral y en los casos con colaterales múltiples aorto-pulmonares se canalizó además, la arteria femoral. Se definió la anatomía de forma precisa por angiocardiógrafa.

Las colaterales aorto-pulmonares de diámetro significativo se cerraron con dispositivos de liberación controlada, 24 horas antes de la cirugía, una vez comprobada la irrigación dual de los segmentos pulmonares por arterias pulmonares verdaderas.

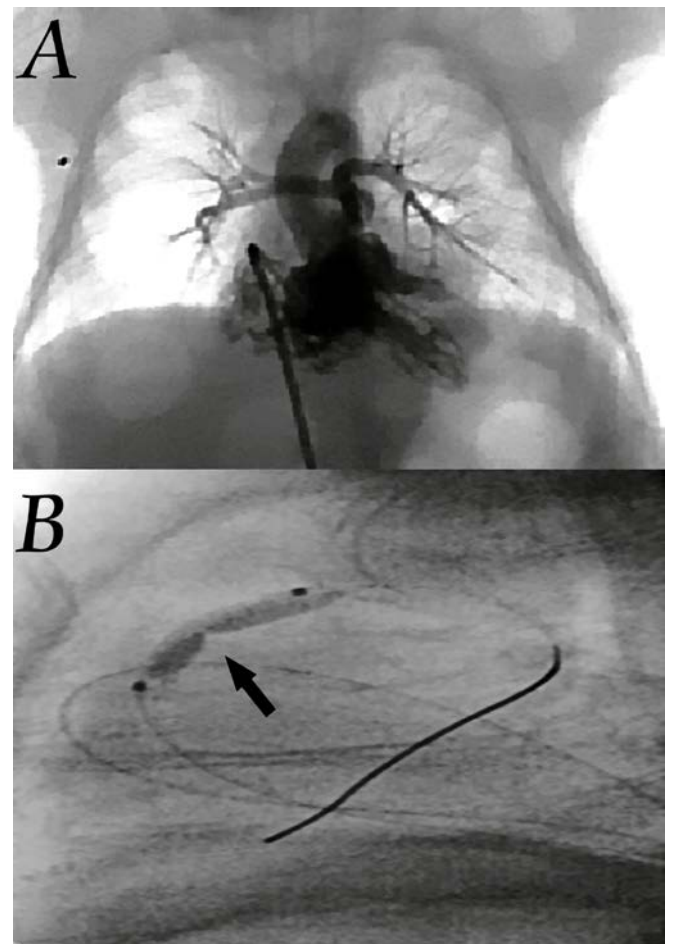
La dilatación de la válvula pulmonar se realizó con catéteres de globos que superaran 1,4 veces el diámetro del anillo pulmonar (**Figura**).

Los detalles intervencionistas y quirúrgicos se reflejan en las **tablas 1 y 2**. No se produjeron crisis de hi-

poxia ni arritmias graves durante los procedimientos intervencionistas. En los pacientes que recibieron dilatación de la válvula pulmonar se logró una mejoría del estado general, de la saturación arterial de oxígeno y del tamaño de las ramas pulmonares para el momento de la corrección quirúrgica.

En los enfermos a quienes se les cerraron las colaterales, la circulación extracorpórea se condujo con un retorno venoso pulmonar adecuado y con una buena visualización del campo quirúrgico, sin necesidad de descender la temperatura ni el flujo de perfusión. El seguimiento medio de los casos ha sido de cinco años sin complicaciones.

En todos los pacientes se obtuvo el consentimiento informado firmado por los padres y los procedimien-



**A.** Vista anteroposterior de angiocardiógrafa con inyección de contraste en el ventrículo derecho en un recién nacido de 11 días y 1,9 kg de peso, donde se observan las diminutas ramas de la arteria pulmonar (2 mm). **B.** Vista lateral donde se observa el catéter de globo en la salida del ventrículo derecho y se señala la muesca a nivel del anillo pulmonar (flecha).

**Tabla 1.** Datos del tratamiento intervencionista.

Edad	Peso	Anatomía	Indicación	Técnica	Evolución
11 días	1,9 kg	Ramas pulmonares de 2 mm	Saturación arterial de oxígeno: 40 %	Dilatación valvular pulmonar	Sin complicación. Saturación arterial de oxígeno: 85 %.
9 meses	5 kg	Estenosis valvular y ramas pulmonares de 3 mm	Saturación arterial de oxígeno: 55 %	Dilatación valvular pulmonar	Sin complicación. Saturación arterial de oxígeno: 88 %.
2 años	14 kg	Gruesas arterias colaterales directas de la aorta	Sobrecarga de volumen de cavidades cardíacas izquierdas	Cierre de tres colaterales de la aorta torácica y una infradiafragmática	Sin complicación. No caída de la saturación arterial de oxígeno.
10 años	32 kg	Gruesas arterias colaterales directas de la aorta	Sobrecarga de volumen de cavidades cardíacas izquierdas	Cierre de dos colaterales de la aorta torácica	Sin complicación. No caída de la saturación arterial de oxígeno.

**Tabla 2.** Datos del tratamiento quirúrgico.

Edad	Peso	Características anatómicas	Técnica quirúrgica	Evolución y seguimiento
9 meses	8 kg	Mejoría significativa de las ramas pulmonares. Derecha 5 mm e izquierda 5,7 mm	Corrección. No sección de anillo pulmonar.	Sin complicaciones a los 5 años
16 meses	10 kg	Estenosis mixta infundibular y valvular. Ramas adecuadas	Corrección con sección del anillo pulmonar y parche de ampliación con válvula monocúspide de pericardio autólogo	Sin complicaciones a los 3 años
2 años	14 kg	Estenosis mixta infundibular, valvular y supravalvular.	Corrección con sección del anillo pulmonar y parche de ampliación con válvula monocúspide de pericardio autólogo	Sin complicaciones a los 7 años
10 años	32 kg	Estenosis mixta infundibular, valvular y supravalvular	Corrección con sección del anillo pulmonar y parche de ampliación con válvula monocúspide de pericardio autólogo	Sin complicaciones a los 5 años

tos forman parte de los protocolos aprobados por el Consejo Científico y el Comité de Ética de la investigación

#### COMENTARIO

En la tetralogía de Fallot, aunque se prefiere la corrección en un tiempo, en ocasiones las características

anatómicas obligan a escoger medidas paliativas. La fístula sistémica pulmonar de Blalock-Taussig es la medida usual en estos casos. No obstante, su morbilidad es significativa. La tasa de mortalidad en pretérminos o con bajo peso al nacer es de 10 a 18 %<sup>2,3</sup>.

La apertura del tracto de salida del ventrículo derecho, sin cerrar la comunicación interventricular (CIV),

es otra opción que aumenta el flujo anterógrado efectivo transpulmonar y puede promover el crecimiento de las arterias pulmonares. Sin embargo, esto debe hacerse bajo circulación extracorpórea y es muy difícil de predecir la magnitud del flujo a través del CIV, por lo que es frecuente la insuficiencia cardíaca congestiva, la ventilación mecánica prolongada así como la hipertensión pulmonar a largo plazo<sup>2</sup>.

La valvuloplastia pulmonar transluminal percutánea con catéter de globo es una alternativa en los que predomina la obstrucción a nivel valvular y presentan hipoplasia en las ramas arteriales pulmonares<sup>2-5</sup>. Las indicaciones que se aceptan son: saturación arterial de oxígeno menor de 80 %, crisis de hipoxia y perfusión pulmonar dependiente del conducto arterioso<sup>2,5</sup>.

En estas circunstancias se ha informado una mejoría en el crecimiento de la arteria pulmonar principal, el tamaño de sus ramas y de la saturación arterial de oxígeno<sup>2,3,5</sup>. Para algunos, si bien hay un incremento inmediato en el anillo, su crecimiento permanece anormal y un parche transanular podrá requerirse al momento quirúrgico<sup>4</sup>.

Este método de tratamiento que podría paliar cerca de la mitad de los recién nacidos sintomáticos y lactantes pequeños con tetralogía de Fallot, es menos efectivo en los que han presentado crisis de hipoxia recurrentes. El crecimiento de las ramas pulmonares que se logra es comparable con el de la fístula sistémica pulmonar<sup>2,3</sup>.

Las complicaciones que se comunican son principalmente en niños mayores en quienes el componente infundibular es predominante y con ello, la incidencia de arritmias graves, o en los recién nacidos de menos de 2.500 gramos, en quienes cruzar la válvula se torna más difícil<sup>3</sup>.

Se señalan beneficios con el empleo de endoprótesis en la salida del ventrículo derecho, al compararlos con las fístulas sistémicas pulmonares, pues evitan las complicaciones de aquellas y las dificultades técnicas de colocarlas en ramas de diminutos tamaños. Las limitaciones potenciales de estos procedimientos intervencionistas incluyen obstrucción debido a la proliferación endotelial, la fractura del dispositivo y las perforaciones cardíacas<sup>1,4,6</sup>.

La sección o ligadura quirúrgica de las conexiones vasculares indeseables entre la aorta y la vasculatura pulmonar que se establecen en algunos pacientes, puede prolongar considerablemente el tiempo quirúrgico; la circulación extracorpórea, además de ser téc-

nicamente difícil por su posición puede predisponer a sangrados profusos. El retorno venoso pulmonar durante la derivación cardiopulmonar puede ser de gran magnitud, y el flujo de perfusión es desviado de órganos tan importantes como el cerebro y los riñones<sup>7,8</sup>.

Actualmente se ha demostrado la utilidad y la eficacia, con nivel de evidencia B, de cerrarlas previo a la cirugía, siempre que exista circulación pulmonar nativa a los segmentos afectados<sup>9</sup>. Recientemente se propuso realizarlo como procedimientos híbridos en el mismo acto quirúrgico<sup>10</sup>. Asimismo se informó la dilatación valvular con globo y el cierre de colaterales mayores en un mismo paciente<sup>4</sup>.

Las técnicas de cateterismo intervencionista previas a la cirugía de la tetralogía de Fallot, son factibles y pueden contribuir a disminuir el número de paliaciones y a mejorar los resultados de la corrección quirúrgica de la enfermedad en casos seleccionados.

#### REFERENCIAS BIBLIOGRÁFICAS

1. Laudito A, Bandisode VM, Lucas JF, Radtke WA, Adamson WT, Bradley SM. Right ventricular outflow tract stent as a bridge to surgery in a premature infant with Tetralogy of Fallot. *Ann Thorac Surg.* 2006;81(2):744-6.
2. Wu ET, Wang JK, Lee WL, Chang CC, Wu MH. Balloon valvuloplasty as an initial palliation in the treatment of newborns and young infants with severely symptomatic Tetralogy of Fallot. *Cardiology.* 2006;105(1):52-6.
3. Kohli V, Azad S, Singh M, Joshi S, Joshi R, Makram E. Balloon dilation of the pulmonary valve in premature infants with Tetralogy of Fallot. *Pediatr Cardiol.* 2008;29(5):946-9.
4. Kreutzer J, Perry S, Jonas R, Mayer J, Castañeda A, Lock J. Tetralogy of Fallot with diminutive pulmonary arteries: preoperative pulmonary valve dilation and transcatheter rehabilitation of Pulmonary arteries. *J Am Coll Cardiol.* 1996;27(7):1741-7.
5. McCredie RM, Swinburn MJ, Lee CL, Warner, G. Balloon dilatation pulmonary valvuloplasty in pulmonary stenosis. *Aust N Z J Med.* 1986;16(1):20-3.
6. Dryzek P, Mazurek-Kula A, Moszura T, Sysa A. Right ventricle outflow tract stenting as a method of palliative treatment of severe tetralogy of Fallot. *Cardiol J.* 2008;15(4):376-9.
7. Seltzer S, Aboulhosn J, Levi DS. Use of interlock fibered detachable coils for occlusion of collaterals, coronary artery fistulae, and patent ductus arterio-

8. Inamura S, Sakurai Y, Kawada S, Shohtsu A, Kuribayashi S. Improvement of heart failure after intracardiac operation for tetralogy of Fallot by transcatheter embolization of major aortopulmonary collateral arteries. *Kyobu Geka*. 1990;43(3):219-21.
9. Feltes TF, Bacha E, Beekman RH, Cheatham JP, Feinstein JA, Gomes AS, et al. Indications for cardiac catheterization and intervention in pediatric cardiac disease: A scientific statement from the American Heart Association. *Circulation*. 2011;123(22):2607-52.
10. Li SJ, Zhang H, Sheng XD, Yan J, Deng XC, Chen WD, et al. Intraoperative hybrid cardiac surgery for neonates and young children with congenital heart disease: 5 years of experience. *Ann Thorac Cardiovasc Surg*. 2010;16(6):406-9.