

Presentación de un caso de Pénfigo Vulgar

A case report of Pemphigus Vulgaris

Zully Ballesteros Zárate¹, Julio Cesar Mantilla Hernández², Álvaro Sanabria Naranjo³

RESUMEN

El pénfigo es una enfermedad vesículo-ampollosa autoinmune de la piel y mucosas, que puede comprometer grandes extensiones; los tipos vulgar y foliáceo son los más frecuentes, con diferencias inmunopatológicas entre ellas. El pénfigo es tratado con corticoides y Azatioprina pero en los últimos años se incluyeron nuevos medicamentos como inmunoglobulinas, Rituximab (anticuerpo monoclonal quimérico anti-CD20) entre otros, Mostramos un caso de pénfigo hiperpigmentado atípico, y revisamos el tema en especial sobre el tratamiento. *Salud UIS 2012; 44 (3): 49-55*

Palabras clave: pénfigo, acantólisis, autoinmunidad

Nivel de evidencia: IV

ABSTRACT

Pemphigus is a blistering autoimmune skin and mucous disease, wich can involve large areas; vulgar and foliaceus types are the most common, with immunological differences between them. The pemphigus is treated with corticoids and azathioprine but in recent years new drugs were included as immunoglobulins, Rituximab (Chimeric monoclonal anti-CD20), among others. We show a case of atypical hyperpigmented pemphigus appearance and the review of issue, especially on treatment. *Salud UIS 2012; 44 (3): 49-55*

Keywords: pemphigus, acantholysis, autoimmunity.

1. Dermatóloga, Profesor de Posgrado Universidad Industrial de Santander, Hospital Universitario de Santander.

2. Patólogo, Profesor Universitario, Universidad Industrial de Santander.

3. Médico Residente de Medicina Interna, Universidad Industrial de Santander.

Correspondencia: Dra. Zully Ballesteros Zárate, Dermatóloga, Profesor de Posgrado Universidad Industrial de Santander, Hospital Universitario de Santander, Tel: 318-3060492, zjballesteros@hotmail.com

Recibido: 27 Febrero 2012

Aprobado: 16 Octubre 2012

INTRODUCCIÓN

Pénfigo proviene del griego “pemphix” que significa ampolla¹ y reúne las enfermedades ampollas crónicas de la piel caracterizadas por la producción de anticuerpos contra la superficie de los queratinocitos ocasionado acantólisis (pérdida de la adherencia intercelular)^{1,2}. El pénfigo vulgar y foliáceo representa cerca del (90%) de los casos, el 10% restante corresponde a: pénfigo paraneoplásico, IgA, herpetiforme, eritematoso, asociado a medicamentos, vegetante y foliáceo endémico^{1,2,3}. En los últimos años se han usado nuevos medicamentos para el tratamiento del pénfigo, se realizó una revisión del tema para determinar sus indicaciones por medio de un caso de pénfigo vulgar con presentación inusual cicatricial hiperpigmentada.

Caso: Mujer de 40 años fumadora pesada cuadro clínico de dos meses de evolución de lesiones vesiculares y

ampollas en miembros inferiores que posteriormente compromete mucosa oral, abdomen, tórax y área genital (**fig. 1 A, B, C**), dichas lesiones son de contenido claro, recibió múltiples tratamientos caseros, hierbas y Aciclovir (oral y tópico) sin mejoría, negó la presencia de fiebre, vómito o diarrea. La paciente ingresa taquicárdica, afebril, con lesiones ampollas íntegras pero flácidas en piel y mucosas oral y vaginal con signos de Nikolsky y de Asboe-Hansen positivos, otras lesiones se encontraron denudadas con máculas hiperpigmentadas en cuello, tronco y región proximal de las extremidades. Se realizó el diagnóstica de pénfigo vulgar confirmado con biopsia (**figura 1 D y E**), se inició Metilprednisolona 1000 mg/día hasta completar siete días, y se continuó Azatioprina 100 mg/día mas Prednisolona en dosis descendente. Se logró resolución de los síntomas, siendo el área genital las últimas en hacerlo. Fue enviada a su residencia a los 20 días.

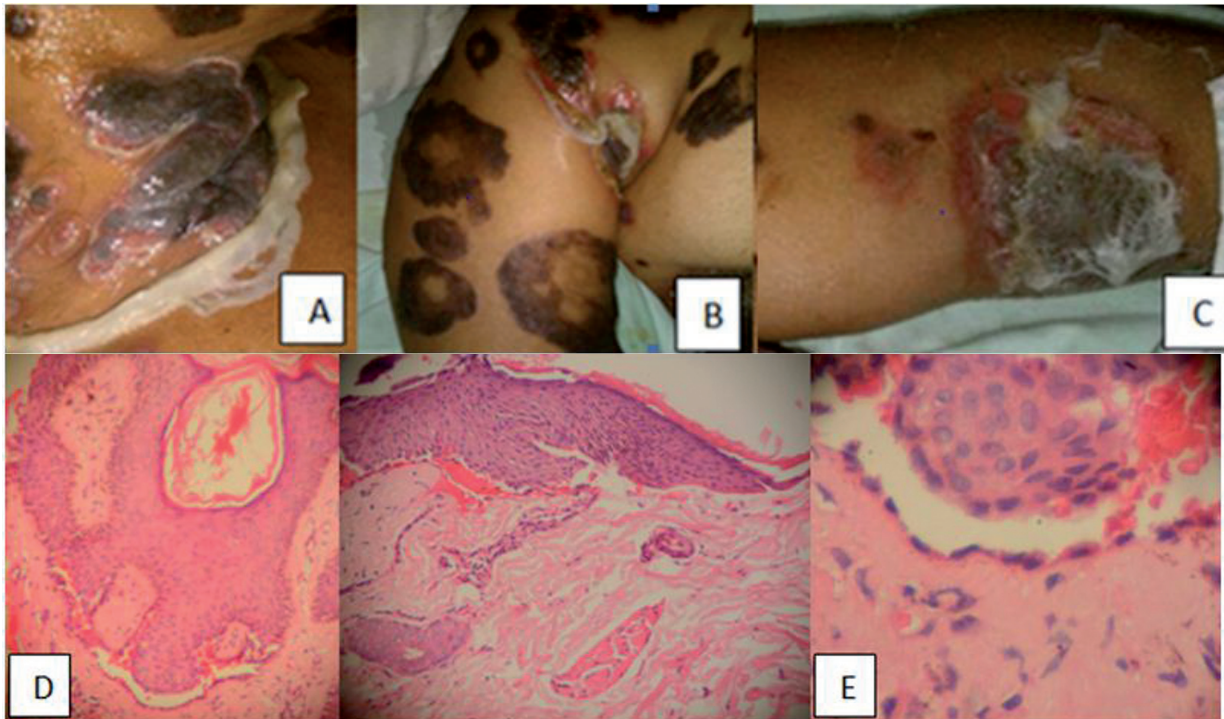


Figura 1: A Región del cuello, B Pliegue axilar derecho, C: Antebrazo izquierdo, D: Desprendimiento de la epidermis por encima de la membrana basal con formación de una hendidura con eritrocitos en su interior. E: Ampolla suprabasal con infiltrado linfocitario escaso y frecuentes melanóforos en la dermis superior.

Epidemiología

El pénfigo se presenta más frecuente entre los 50 y 60 años sin diferencia de género o en relación 1:2 hombre:mujer^{1,4}, el pénfigo vulgar es la forma más común; La incidencia es de 0.76 a 1.61 por 100.000 habitantes al año de acuerdo a la región, pero en judíos

puede ir hasta 3.2 por 100.000 habitantes al año, también se encuentra una mayor prevalencia en los pacientes con haplotipos *DR14*, *DQ1*¹ específicamente *DQA1 1404* y *1401*, *DQB1 0302*⁵, *DQ3*, y en Judíos askenazi *DR4*¹.

Fisiopatología

El pénfigo vulgar se caracteriza por pérdida de las células de adhesión entre los queratinocitos en lo profundo de la epidermis, justo sobre la capa basal⁶, esto resulta en ampollas en piel y mucosas, denudadas por su flacidez. En el pénfigo foliáceo la pérdida de las células de adhesión es más superficial, justo debajo del estrato córneo⁶, y se manifiesta por ampollas sobre una piel de aspecto costroso o escamoso, la diferencia parte de su inmunopatogenia⁷.

Los autoanticuerpos IgG subclase 4 pueden observarse por medio de inmunofluorescencia actuando contra las moléculas de adhesión tipo cadherinas⁴ (desmogleinas y desmocollinas) en la terminación amino^{1,6}, localizadas en las células del epitelio escamoso estratificado de la piel, mucosa oral y esófago⁴. Es así que los pacientes con pénfigo vulgar tienen anticuerpos contra la desmogleína 3 (Dsg3, 130kDa) y en ocasiones desmogleína 1 (Dsg1, 160kDa) y los pacientes con pénfigo foliáceo lo tienen contra la desmogleína 1 únicamente, por esta razón respeta las mucosas (ricas en Dsg3), incluso verse en los hijos de madres con pénfigo y que resuelven de manera espontánea^{1,6}.

Al parecer todo comienza con una cascada proteolítica facilitada por cambios en la concentración de calcio intracelular y fosfolipasa C^{6,8}, estimulación de la p58 proteincinasa mitógeno activada, provocando un desacople de las moléculas de la superficie celular.

Otros antígenos diana se han asociado con la actividad de la enfermedad como el colágeno XVII/BP180, la desmoplaquina I y II, la desmocollina, la placoglobina e incluso receptores de la Acetilcolina⁶.

Entre los medicamentos asociados con la aparición del pénfigo están los antiinflamatorios no esteroideos, Penicilina, antihipertensivos (Captopril, Enalapril), agentes de quimioterapia, Pirazolona o sus derivados, además de agentes físicos y virus como el herpes¹. Los virus herpes se han asociado como precursor de los casos más severos de pénfigo, con una falla en la respuesta al tratamiento, en especial en lesiones mucosas^{7,9}.

Factores Genéticos

Los factores genéticos pueden influir claramente en la aparición del pénfigo, las moléculas de histocompatibilidad en esta patología generan la presentación de péptidos Dsg3 o Dsg1 a las células

Th1. La predisposición genética se vincula con el HLA, específicamente a los haplotipos *DR14*, *DQ1*, *DQ3* y *DR4*, aunque la predisposición genética no es suficiente ya que hace falta un evento desencadenante como fármacos, agentes físicos, virus, alérgenos de contacto, alimentos y/o estrés emocional¹.

Características Clínicas

El pénfigo vulgar se caracteriza por lesiones vesiculares y ampollosas en piel y mucosas que se rompen y dejan la piel denudada y dolorosa, puede tener costra hemorrágica y/o lesiones en la piel con contenido seroso o seropurulento, se observa en tronco, cabeza, cuello y extremidades, pero puede ser dominante de mucosas o mucocutáneo (en ésta presentación además de anticuerpos de la desmogleína 3 también tiene contra la desmogleína 1)^{1,6}. En el pénfigo foliáceo el compromiso es plenamente cutáneo con lesiones escamosas y costrosas. El compromiso palmoplantar es inusual¹⁰.

Cerca de la mitad de los pacientes con pénfigo tienen historia de lesiones en la mucosa oral hasta 4 meses antes de presentar las lesiones en piel¹⁴. Otras mucosas comprometidas son las de nariz, laringe¹¹, conjuntiva¹², esófago, genitales y hasta gingival^{1,2,13}. Las lesiones en piel pueden no dejar cicatriz o dejar como secuela una hiperpigmentación postinflamatoria como en nuestro caso. Las lesiones tienen signo de Nikolsky positivo (desprendimiento de la piel al aplicar una leve presión) y de Asboe-Hansen positivo (aumento periférico del tamaño de la ampolla al realizar una presión)¹. Las lesiones en uñas puede ser la primera manifestación de la enfermedad en un 22% con paroniquia o líneas de Beau en los dos primeros dedos de la mano¹. El compromiso ocular requiere manejo con el oftalmólogo, aunque frecuentemente no afecta la agudeza visual; el tratamiento sistémico y en ocasiones corticoide tópico permite curar la lesión¹⁴, los pacientes con esta afección por lo general muestran anticuerpos anti desmogleína 1 y 3 positivos¹⁴.

El **pénfigo vaginal** es una causa de disuria y dispareunia, pero cerca del 40% son asintomáticas, la ubicación más frecuente es la base de los labios menores y tercio distal de la vagina; la tercera parte de las pacientes con pénfigo vaginal sólo compromete la piel¹⁵.

El **pénfigo vegetante** es una variante del pénfigo vulgar, que se implanta en grandes pliegues, puede iniciar con

áreas denudadas antes de ser verrucosas (tipo Neumann) o pustulares antes de ser verrucosas (tipo Hallopeau)².

El *pénfigo eritematoso o síndrome de Senear-Usher* en la que hay lesiones cutáneas superficiales con hallazgos similares al lupus eritematoso (alas de mariposa con ANAS positivo)².

Existe un *pénfigo foliáceo endémico* que se asocia al antígeno de saliva de algunos insectos en el Brazil² y su presentación se dado en otros países de Sudamérica⁷. El pénfigo medicamentoso se confirma con la resolución de la sintomatología cuando es retirado el medicamento causal, y son: penicilinas, rifampicina, cefalosporina, interleucina 2, alfa-interferón, pirazonas, piritinol, Tiopronina, Piroxicam, Captopril, Tiomalato sódico de oro².

Diagnóstico

El diagnóstico es clínico, puede usarse la inmunofluorescencia para ver depósitos de IgG hasta en un 90% de los casos y de C3 hasta en la mitad de los casos, el test de Zancck que nos permite observar células acantolíticas tiene una sensibilidad del 100% pero una especificidad menor al 45%^{1,8}.

La biopsia se toma de las lesiones iniciales en piel, o de las denudadas de la mucosa, con coloración de Hematoxilina-eosina, se observa edema intercelular en la base de la epidermis, con acantólisis suprabasal y eosinófilos en algunas zonas como podemos ver en la **figura 1**, también puede haber otras células inflamatorias¹. La biopsia logra dar el diagnóstico en un 60%⁵.

Tabla 1. Score de Severidad

Áreas comprometidas	SCORE		Tratamiento
Cuero cabelludo	0	Si no hay lesiones	No tratar
Cara/cuello	1/2	Cuando las lesiones desaparecen en menos de 48 horas	Tratamiento Tópico
Tronco superior	1	Si solo involucra un área	< 15, 16 a 49, 50 a 89 y más de 90 mg de prednisolona (o equivalente por día) respectivamente.
Tronco inferior	2	Cuando involucra 2 o 3 áreas	
Brazos	3	Cuando involucra 4 a 5 áreas	
Piernas	4	Cuando involucra más de 6 áreas	

Mucosa oral y genitales

Si usó azatioprina, ciclofosfamida, oro, dapsona o ciclosporina se debe adicionar un punto al score; si se usó dosis de azatioprina o ciclofosfamida o plasmaféresis debe adiciona 2 puntos al score.

Score de severidad Herbst y Bystryn : Menos de 2 = leve, de 3 a 6 = moderado y más de 7 = severo.

La inmunofluorescencia indirecta se realiza de una muestra del suero del paciente, y se observa la unión del anticuerpo circulante anti IgG unido a la desmogleina, con un 90% de sensibilidad^{1,4}, los falsos negativos son casos de enfermedad localizada y de reciente aparición¹. Similar a la inmunofluorescencia se puede usar el método de ELISA para determinar los anticuerpos contra de desmogleina¹.

La severidad de la enfermedad puede clasificarse de acuerdo a la extensión en leve <30%, moderado entre 30 y 60% y severa si es mayor del 60%, también puede usarse la clasificación Ikeda de acuerdo al número de lesiones, compromiso oral, y extensión¹. En un estudio en Tailandia no hubo casos leves de la enfermedad, el 25% fueron severos, la recaída se presentó en el 33% en el caso del pénfigo vulgar y del 50% en el foliáceo¹⁶.

Diagnostico Diferencial

Dentro de los diagnósticos diferenciales tenemos la estomatitis herpética, aftas orales, eritema multiforme, liquen plano ampolloso, síndrome de Steven Johnson, enfermedad de Behcet y dermatitis acantolítica transitoria^{1,2,17}. La presentación clínica similar a un impétigo, foliculitis del cuero cabelludo o queratosis acnéica ocurre ocasionalmente^{16,18,19}.

Tratamiento

Depende de la severidad del caso; un Score de severidad es el creado por Herbst y Bystryn ilustrado en la **tabla 1**²⁰. Otros score son los de Saraswat's, Kumar y Mahajan²¹.

Se recomienda una fase inicial de control en la que buscamos detener la actividad de la enfermedad, que puede tardar semanas; en las semanas o meses siguientes se mantiene la dosis hasta que las lesiones desaparezcan y finalmente para el mantenimiento se busca que no haya lesiones en el paciente con la dosis más baja posible¹.

Corticosteroides: es el medicamento de primera elección, se recomienda Prednisona de 1 a 3 mg/kg/día hasta alcanzar la remisión completa que puede tardar dos a tres semanas y luego si reducir la dosis paulatinamente por seis a 10 semanas, se deberá estar atento a posibles efectos secundarios oculares, infecciosos²², gastrointestinales y del metabolismo óseo debido al uso prolongado de corticosteroides. Puede usarse Metilprednisolona en pulsos de 250 a 1000mg/día por vía endovenosa por tres a cinco días con una efectividad del 44%¹. Se puede usar corticosteroides tópicos en caso de nuevas lesiones en piel o en formas leves de la enfermedad¹. Para las mucosas puede usarse Acetónido de Triamcinolona a 0.1%, Acetónido de Fluocinolona a 0.05% o Propionato de Clobetasol a 0.05 a 0.1% además de medidas locales de analgesia y aseo suave¹; especialmente cuando hay compromiso del área vaginal los corticosteroides tópicos es usado junto con el tratamiento oral, en algunos pacientes es necesario usar Triamcinolona inyectado, o incluso inmunoglobulina para casos severos¹⁵. Para los casos de pénfigo anal se recomienda higiene, dieta pobre en fibra para evitar el trauma además de tratamiento corticoide²³.

Coadyuvantes: entre ellos están la Azatioprina, Ciclofosfamida, Mofetil Micofenolato, inmunoglobulinas, Rituximab, plasmaféresis.

Azatioprina: Puede usarse también como monoterapia a 3-4mg/kg/día, el efecto se ve uno a dos meses después de la primera dosis, con una remisión del 28 a 45% de los casos, como se vio en el caso que presentamos. Se recomienda medir la tiopurina metiltransferasa que está en niveles bajos en un 19% de los pacientes. Entre los efectos secundarios está la pancitopenia, hepatitis colestásica, toxicidad gonadal y posible neoplasia a largo plazo¹.

Ciclofosfamida: alquilante del DNA, con dosis de 1 a 3 mg/kg/día y su efecto se ve hasta un mes después de la primera dosis. Entre los efectos secundarios está la elevación de transaminasas, infertilidad, cistitis hemorrágica, y neoplasia de vejiga. Puede usarse en pulsos junto con corticoides para una remisión de cerca del 60%^{1,24}.

Mofetil micofenolato: se usa como alternativa después de usar los otros medicamentos, con una efectividad del 71 al 100% con dosis de 2 a 3 g/día. Los efectos secundarios gastrointestinales y de inmunosupresión son los más frecuentes y resuelven con su discontinuación¹.

Inmunoglobulinas: El tratamiento con inmunoglobulina solo está recomendado en casos de persistir las lesiones a pesar de un tratamiento con altas dosis de corticoides, a dosis de 2 g/kg día por ciclo^{1,25}, cada ciclo de tres a cinco días y en ocasiones se repitió cada tres a cuatro semanas hasta lograr la remisión. Sus efectos secundarios son escalofrío, taquicardia, hipertensión, mialgias¹, también es usado en el peri-operatorio de tumores cuando ellos son extraídos y considerado causa del pénfigo para evitar liberación de anticuerpos¹⁵.

Rituximab: anticuerpo monoclonal anti CD20 usado solo para casos resistentes a las terapias anteriores, la dosis de 375mg/m² semanal por un mes ha dado una efectividad de remisión de los síntomas de tres meses en 18 de 21 pacientes^{1,26}. Los efectos secundarios son las infecciones junto con una recaída del pénfigo al año o año y medio de haberla recibido^{1,27}. Incluso se ha usado en el tratamiento del pénfigo conjuntival¹⁴. El Rituximab ha tenido resultados favorables en combinación con la inmunoglobulina IV pero no es de uso habitual^{26,28}.

Plasmaféresis: se usa en casos graves y sin mejoría con corticosteroides.

Otros tratamientos inmunosupresores:

Dapsona: es un antiinflamatorio de uso coadyuvante con dosis de 50 a 200 mg al día en pocos casos es efectivo como monoterapia^{2,24}. Su efecto coadyuvante con corticosteroides e inmunosupresores es de hasta el 80%. Parece tener mejor efecto en los casos de pénfigo por IgA². No se debe usar en pacientes con déficit de glucosa -6- fosfato deshidrogenasa, y debe tenerse en cuenta los efectos de metahemoglobinemia y agranulocitosis²⁴.

Metotrexate: se usa cuando no es posible reducir la dosis de los corticosteroides, su efecto se ve al cabo de uno a dos meses con dosis entre 10 a 30 mg por semana, con una remisión del 67%, entre sus efectos secundarios está la pancitopenia, alopecia, úlceras y hepatotoxicidad².

Clorambucilo: inhibe la síntesis de DNA de las células B con dosis de 0.1 a 0.15 mg/kg/día. Los efectos adversos incluye la leucemia mieloide aguda, azoospermia, anovulación, fiebre, convulsiones²⁴, en conclusión no hay suficientes estudios para determinar su efectividad²⁴.

Fotoféresis extracorpórea: es similar a la plasmaféresis pero más específica con rayos UVA y con Metoxypsoralen. Su efecto secundario más frecuente es la hipovolemia². La plasmaféresis se ha usado junto con corticosteroides pero han sido pocos los casos para hablar de efectividad²⁴.

Tetraciclinas 2 gramos y 1.5 g Nicotinamida: se usa como coadyuvante con un efecto intermedio².

Inhibidores calcineurina: han sido usados de forma tópica en los casos de pénfigo crónico benigno familiar (enfermedad Hailey-Hailey)⁸.

Otros medicamentos usados son la Sulfasalazina, la Pentoxifilina, como fármacos coadyuvantes (por reducción de FNT alfa) además de algunos colinomiméticos (Piridostigmina y Carbacol).

Podemos considerar *remisión completa* de la enfermedad cuando desaparecen todas las lesiones en dos meses; *control de la enfermedad* cuando hay lesiones nuevas en por lo menos dos semanas y resolución del 80% de las lesiones previas; la *remisión parcial* cuando las pocas lesiones que aparecen curan en una semana en dos meses; *recaída* cuando hay tres o más lesiones que no desaparecen en menos de una semana como en la remisión parcial¹.

El pénfigo que se presenta en mujeres con enfermedad previa o desencadenado por el embarazo, ha sido tratado con corticosteroides, Azatioprina, y Dapsona, sin embargo la mortalidad del producto es mayor al habitual, (cerca del 12%) se recomienda la concepción cuando la enfermedad esté controlada con un seguimiento estricto por ginecólogo y dermatólogo debido a que no se tiene un consenso para el tratamiento en estos casos^{5,29}.

Se recomienda realizar tratamiento analgésico para disminuir el dolor en estos pacientes, se ha usado Clobetasol mas Azatioprina tópico, antihistamínico y Xilocaina³⁰; sin embargo no existe una recomendación específica, sino recomendaciones de expertos para su control.

Pronóstico

Los casos resistentes al tratamiento son el 10%, y la remisión completa y permanente se da en el 17% de ellos, el resto de pacientes tienen remisiones parciales y respuestas intermitentes¹. La mortalidad desde el uso de los corticoides se redujo del 100% al 15% y está dado por la septicemia por *S. aureus*¹.

Cerca de la tercera parte de los pacientes tienen compromiso del estado mental, debido al cambio de la calidad de vida, trastornos obsesivos asociados a la enfermedad autoinmune o a la abstinencia de salir al aire libre por parte de los pacientes, al cambio del ánimo atribuido al tratamiento con corticosteroides, el tratamiento para estos casos debe ser hecho por un profesional en salud mental³¹.

CONCLUSIÓN

El pénfigo en su presentación vulgar y foliáceo se diferencia en su inmunopatogenia, con la producción de anticuerpos en contra de la desmogleina en las capas suprabasal y subcorneal respectivamente, del mismo modo produce las lesiones vesiculares y ampollas en mucosas y piel en el vulgar y sólo piel en el foliáceo. En el tratamiento debemos recordar el uso de los corticoides como piedra angular, y el uso de otros medicamentos como coadyuvantes; los nuevos tratamientos con inmunoglobulina y terapia biológica es una opción solo en casos de no mejoría con el tratamiento de primera línea.

CONSIDERACIONES ÉTICAS

Se realizó un consentimiento por escrito para la publicación del caso, y se respetó la identidad de la paciente.

CONFLICTOS DE INTERÉS

No hay conflictos de interés para la publicación de éste artículo.

REFERENCIAS

1. Castellanos AA, Guevara E, Pénfigo Vulgar. *Dermatología Rev Mex* 2011; 55(2): 73-83.
2. Requena L., *Dermatología: correlación clínico-patológica*, Tema 109, pág 451-56. Disponible en: <http://es.scribd.com/doc/52814834/dermatologia-correlacion-clinico-patologica>
3. Escobar CE, Barona MI, *Enfermedades Vesiculo-ampollas*. *Dermatología* 6ta Edition, pág 407-410.
4. Takahashi H, Kouno M, Nagao K, Wada N, Hata T, Nishimoto S et al. Desmoglein 3 specific CD4+

- T cells induce pemphigus vulgaris and interface dermatitis in mice. *J Clin Invest*. 2011; 121(9):3677-3688.
5. Kanwar AJ, De D. Pemphigus in India. *Indian J Dermatol* 2011; 77(4):439-449. 32
 6. Stanley JR, Amagai M, Pemphigus, Bullous Impetigo, and the Staphylococcal Scalded-Skin Syndrome. *N Engl J Med* 2006; 355:1800-1810.
 7. Valencia Ocampo OJ, Velasquez Lopera MM. Immunopatogenia del pénfigo vulgar. *IATREIA*. 2011; Vol 24 (3): 272-286.
 8. Tchernev G, Cardoso JC. Familial benign chronic pemphigus (Hailey Hailey Disease): use of topical immunomodulators as a modern treatment option. *Rev Med Chile* 2011; 139:633-637.
 9. Figueiredo ML, Fernandes NC, Oliveira DP, Santos N. Refractory Pemphigus Vulgaris Associated with Herpes Infection: Case Report and Review. *Rev. Inst. Med. Trop. Sao Paulo* 2011; 53(2):113-117.
 10. Asahina A, Uno K, Fujita H. Sequential Occurrence of Pemphigus Vulgaris and Palmoplantar Pustulosis: Possible Role of Cytokine Profile. *Acta Dermatovenereologica*. Letter to the Editor 2012; (1): 89-92.
 11. Tamgadge S, Tamgadge A, Bhatt D, Bhalerao S, Pereira T. Pemphigus Vulgaris. *Contem Clin Dent* 2011; 2(2):134-137.
 12. Daoud Y, Cervantes R, Foster S, Ahmed R. Ocular Pemphigus. *J Am Acad Dermatol*, 2005; 53:585-590.
 13. Ohta M, Osawa S, Endo H, Kuyama K, Yamamoto H, Ito Takanori. Pemphigus Vulgaris Confined to the Gingiva: A Case Report. *International Journal of Dentistry* 2011; 2011: 1 - 4.
 14. Brackley R, Pagani JM. Conjunctival Erosions Associated with Pemphigus Vulgaris. *Optometry and Vision Science*. August 2011; 88(8):1010-13.
 15. Malik M, Ahmed R. Involvement of the Female Genital Tract in Pemphigus Vulgaris. *Obstetrics & Gynecology* 2005; 106(5)Part 1:1005-1012.
 16. Catalbiano R, Magro G, Puzzo L, Vasquez E, De Pascualle R. Unusual Clinical and Pathological Features in Pemphigus Vulgaris: A Potential Diagnostic Pitfall. *Case Reports in Medicine* 2011:1 y 2.
 17. Nunes LG, Moresco R, Marley G, Cristina de Silva B, Pérez M. Pénfigo Vulgar – Caso Clínico. *Avances en Odontostomatología* 2005; 21(4):189-193.
 18. Yang Y, Lin M, Huang J, Min C, Liao WQ. A Rare Presentation of Pemphigus Vulgaris as Multiple Pustules. *Indian J Dermatol*. 2010; 55(3):293-295.
 19. Ko DK, Chae IS, Chung KH, Park JS, Chung H. Persistent Pemphigus Vulgaris Showing Features of Tufted Hair Folliculitis. *Ann Dermatol* 2011;23(4):523-525.
 20. Kulthanan K, Chularojanamontri L, Tuchinda P, Sirikudta W, Pinkaew S. Clinical features and course of pemphigus in Thai patients. *Asian Pac J Allergy Immunol* 2011; 29:161-8.
 21. Grover S. Scoring Systems in Pemphigus. *Indian J Dermatol* 2011; 56(2):145-149. 31
 22. Mylonakis E, Muse VV, Mino-Kedunson M, A 74 year old Man with Pemphigus Vulgaris and lung nodules, *N Engl J Med* 2011;365:1043-50.
 23. Malik M, Kader A, Ahmed R. Anal Involvement in Pemphigus Vulgaris. *Diseases of the Colon & Rectum* 2006; 29(4), 500-506.
 24. Yeh SW, Sami N, Ahmed R. Treatment of Pemphigus Vulgaris Current and Emerging Options. *Am J Clin Dermatol* 2005; 6(5):327-342.
 25. Teixeira TA, Silvestre MC, Maciel VG, Barbosa da Cruz Fiori FC, Borges C Barcelos M. Refractory endemic pemphigus foliaceus in adolescence successfully treated with intravenous immunoglobulin. *An Bras Dermatol* 2011; 86(4supl1):133-136.
 26. Joly P, Mouquet H, Roujeau JC, D'Incan M, Gilbert D, Jacquot Serge et al. A Single Cycle of Rituximab for the Treatment of Severe Pemphigus. *N Engl J Med* 2007; 357(6):545-552.
 27. Morrison L. Therapy of refractory pemphigus vulgaris with monoclonal anti-CD20 antibody (rituximab). *J Am Acad Dermatol* 2004; 51(5):817-819.
 28. Ahmed R, Spigelman Z, Cavacini L, Posner M. Treatment of Pemphigus Vulgaris with Rituximab and Intravenous Immune Globulin. *N Engl Med* 2006; 355:1772-9.
 29. Kardos m, Levine D, Gürean H, Ahmed R. Pemphigus Vulgaris in Pregnancy, Analysis of Current Data on the Management and Outcomes 2009; 64(11):739-749.
 30. Rashid R, Candido K. Pemphigus Pain A review on management. *Clin J Pain* 2008; 24:734-735
 31. Arbabi M, Ghodsi Z, Mahdanian A, Noormohammadi N, Shalileh K, Darvish Fateme et al. *Indian J Dermatol* 2011; 56(5):541-545.