

# TRATAMIENTO DE AGRANDAMIENTO GINGIVAL INDUCIDO POR FENITOINA ASOCIADO A PLACA BACTERIANA

Carmen Julia Rovira\*, Jennifer Orozco Páez\*\* y Antonio Díaz Caballero\*\*\*

## RESUMEN

La ingesta de algunos medicamentos puede producir un sobre crecimiento de las encías. Se reportan medicamentos tales como los bloqueadores de los canales de calcio, inmunosupresores, anticonvulsivantes que producen estos efectos adversos. Múltiples casos de agrandamientos gingivales están asociados a la ingesta de Fenitoína. El tratamiento de los agrandamientos gingivales inducidos por drogas por lo general es quirúrgico, pero mantener un buen control de placa bacteriana puede evitar en muchos casos que se presente un exagerado aumento de volumen gingival.

Se presenta un caso de agrandamiento gingival en paciente masculino de 22 años de edad, bajo tratamiento antiepiléptico con fenitoína. Al examen clínico se observó aumento del volumen gingival de forma generalizada, en maxilar superior e inferior, predominante en sector anterior, produciendo ardor y sangrado durante el cepillado y la ingestión de alimentos. Al sondaje presenta múltiples pseudobolsas en los diferentes cuadrantes. La radiografía panorámica reveló pérdida ósea moderada horizontal, predominante en el sector posterosuperior, posteroinferior y anteroinferior.

El plan de tratamiento consistió en fase higiénica, instrucción y motivación en higiene oral a la madre, gingivectomía y gingivoplastía en ambos maxilares. (DUAZARY 2011 No. 2, 226 - 231)

**Palabras clave:** Hiperplasia Gingival, Fenitoína, Gingivectomía, Placa Dental.

## SUMMARY

The importance of endodontic treatment is to achieve a complete filling and sealing of the root canal to prevent the transport of contaminants to and from root canal, with materials compatible with the surrounding tissues. Occasionally a situation may arise in which the purpose of the maintenance of working length is compromised such as overenlargement. This situation allows the extrusion of filling materials, mainly sealer cements, causing post treatment complications such as inflammatory reactions, injury to adjacent structures (orbital pain, inferior alveolar nerve injury, headache, etc.), and infections in the sinuses caused by aspergillosis. AH Plus cement seems

226

\* Odontóloga Universidad de Cartagena. Especialista en Periodoncia e implantología del colegio odontológico. Docente en la clínica de periodoncia de la universidad de Cartagena.

\*\* Odontóloga Universidad de Cartagena.

\*\*\*Odontólogo Universidad de Cartagena. Especialista en Periodoncia Universidad Javeriana. Magister en Educación Universidad del Norte. Estudiante de Doctorado en Ciencias Biomédicas Universidad de Cartagena. Docente titular Universidad de Cartagena. Director grupo de investigaciones GITOU.



RECIBIDO EN MAYO DEL 2011 APROBADO EN AGOSTO DEL 2011

to show favorable results. In cases of extrusion of small amounts to the periapical space, due to the addition of epoxy amines to its composition, there is a decrease in the release of toxins, and according to some authors, the possible cytotoxic effects cease once the material hardens.

**Keywords:** gingival hyperplasia, phenytoin, gingivectomy, dental plaque.

## INTRODUCCIÓN

El agrandamiento gingival fue descrito por primera vez por Kimball en 1939, asociada a la administración crónica de un fármaco para el tratamiento de la epilepsia, la fenitoína. Desde entonces los agrandamientos gingivales se reportan en asociación con la ingesta de diversos fármacos, tales como ciclosporina, un inmunosupresor utilizado en los pacientes con trasplantes de órganos entre otros, valproato de sodio, la nifedipina, un bloqueador de los canales de Calcio utilizada para el tratamiento de la hipertensión arterial<sup>1</sup>.

El agrandamiento gingival es considerado como una alteración multifactorial en cuyo desarrollo pueden influir la edad del paciente, la predisposición genética, la dosis administrada, la duración del tratamiento, los niveles plasmáticos alcanzados, la placa bacteriana y la existencia previa de afectación gingival o periodontal<sup>2</sup>.

Los agrandamientos gingivales representan un exagerado aumento de volumen, en respuesta a una variedad de condiciones locales y sistémicas, manifestándose generalmente a nivel de las papilas interdetales y no extendiéndose más allá de la unión mucogingival<sup>3</sup>.

La aparición de agrandamiento gingival puede ocurrir después del primer mes de tratamiento, pero por lo general no se produce antes de los 3 meses siguientes a la iniciación de la terapia, con una tendencia a afectar a los tejidos gingivales alrededor de las superficies vestibulares de los dientes anteriores. El agrandamiento gingival produce cambios estéticos y síntomas clínicos que incluyen dolor, sensibilidad, sangrado, trastornos del habla, movimiento anormal de los dientes, problemas de oclusión, favorece el desarrollo de la caries y de trastornos periodontales<sup>4</sup>.

Algunos factores locales favorecen la acumulación de biopelícula, tales como las restauraciones defectuosas, dientes fracturados o lesiones de caries, estos deben ser eliminados y las prótesis fijas o removibles deben estar diseñados para minimizar la retención de placa y evitar un proceso inflamatorio que complique la hiperplasia<sup>5</sup>.

La administración de medicaciones específicas puede de forma significativa potenciar los efectos de los factores locales (biopelícula, restauraciones desbordantes, aparatos de ortodoncia y prótesis) sobre los tejidos conectivos gingivales. Debido a las dificultades funcionales y estéticas que ocasionan los agrandamientos gingivales farmacoinducidos es necesario un adecuado tratamiento para su correcta eliminación y para evitar recidivas, consistiendo por lo general en terapia básica periodontal, posterior gingivectomía y gingivoplastia. Además, es imprescindible un estricto control de la biopelícula por parte del paciente combinado con una rigurosa terapia de mantenimiento profesional, pues no siempre es posible la supresión o sustitución del agente farmacológico que ocasionó el agrandamiento gingival por otro menos lesivo para el periodonto<sup>6</sup>.

El objetivo de este reporte es la descripción de un caso clínico de agrandamiento gingival inducido por fenitoína y asociado a placa bacteriana, el tratamiento y la prevención de la recidiva de este mediante la motivación y control de placa bacteriana. Considerándose de interés para la comunidad odontológica por la poca disponibilidad de literatura al alcance de las poblaciones tanto estudiantiles como de odontólogos generales.

## RELATO DEL CASO CLÍNICO

Paciente masculino de 22 años de edad, asiste a consulta con su acudiente, en este caso la madre, por la presencia de agrandamiento de las encías en el sector anterior del maxilar inferior y superior. Como antecedente

personal importante, la acudiente afirma antecedentes de hidrocefalia a los 2 meses de nacido, dejando como secuela episodios convulsivos, controlados con fenitoína sódica 100 mg diarios desde ese entonces.

A nivel periodontal se observa aumento del volumen gingival de forma generalizada observándose un aspecto de lobulaciones coalescentes que disminuían progresivamente hacia la línea mucogingival. Clínicamente la encía presentaba un color rosa coral con zonas eritematosas a nivel de la encía pailar por vestibular de ambos maxilares, de consistencia firme, con sangrado abundante al sondaje (Figura 1).

La madre comenta que hace aproximadamente 5 meses observó las encías agrandadas, lo que dificulta la higiene oral, debido a la presencia de dolor y sangrado durante el cepillado.

Se realiza control de placa bacteriana utilizando el índice de O'Leary cuyo resultado obtenido fue de un 100%. Al sondaje presenta múltiples pseudobolsas en los diferentes cuadrantes, cuadrante 1 un promedio de 5 mm, cuadrante 2 un promedio de 5 mm, cuadrante 3 un promedio de 6 mm, cuadrante 4 un promedio de 7 mm, presentó movilidad grado III a nivel de órgano dentario 12, y movilidad grado I en órganos dentarios 31, 32, 41, 42. La radiografía panorámica reveló pérdida ósea moderada horizontal, predominante en el sector posterosuperior y posteroinferior, a nivel de órgano dentario 12 pérdida ósea vertical de un 70% (Figura2).

Se establecieron los siguientes diagnósticos: agrandamiento gingival generalizado, periodontitis crónica avanzada localizada en órgano dentario 12 y gingivitis asociada a placa bacteriana moderada generalizada.

El plan de tratamiento se inició con la fase higiénica que incluyó motivación a la madre enseñándole la técnica de Bass para el cepillado, uso de hilo dental y enjuague bucal con aceites esenciales para controlar la acción de la biopelícula, indicándose usar tres veces al día durante 1 minuto aproximadamente. Luego se realizó raspado y alisado radicular, exodoncia de órgano dentario 12 que se encontraba comprometido periodontalmente. Un mes después de la fase higiénica se le realizó un segundo control de placa cuyo resultado fue de un 73 %, luego se realiza reevaluación del proceso inflamatorio y se observa que este disminuyó

pero aún persiste. Se procede a realizar fase quirúrgica en dos sesiones, comenzando en el maxilar inferior. La cirugía consistió en gingivectomía y gingivoplastia con bisturí convencional. Antes de iniciar el procedimiento, La madre del paciente firma el consentimiento informado, en el que se le explican los posibles riesgos durante y después del procedimiento como lo son, laceración de mucosas, sangrado, dolor, ardor y posible recidiva de las lesiones. Durante el procedimiento quirúrgico se siguieron los siguientes pasos: se colocó anestesia troncular e infiltrativa con Lidocaína al 2% y epinefrina 1:80000 en el área quirúrgica, se realizaron dos incisiones, una incisión a bisel externo y una intrasurcular con bisturí Bard Parker número 3 con hoja número 15, se retira collar gingival con cureta de Gracey. Luego se realiza gingivoplastia con fresa diamantada redonda número 10. Se realiza comprensión en la zona para controlar sangrado y se coloca apósito de cemento quirúrgico en la zona intervenida. Se evaluó a los 8 y 15 días posteriores observándose proceso de cicatrización dentro de lo esperado, sin ningún tipo de complicación (Figura 3).

En la segunda sesión realizada a los 15 días se interviene en maxilar superior realizando el procedimiento de la forma reportada. Se realiza evaluación a los 8 y 15 días, se observa inflamación gingival leve (Figura 4).

Al mes y medio se realiza reevaluación periodontal obteniendo medidas de margen y surco con un promedio de 3 y 4 mm y un índice de placa de O'Leary del 60%.

## DISCUSIÓN

Barclay *et al* y Nishikawa *et al*<sup>7</sup> plantean que la asociación entre la higiene bucal y biopelícula se asocia directamente a la prevalencia y gravedad de sobre-crecimiento gingival inducido por las drogas, lo que sugiere que la inflamación gingival causada por la biopelícula desempeña un papel importante en el desarrollo y la expresión de los cambios gingivales<sup>7</sup>.

En el presente caso al realizar el examen clínico al paciente, se observó un notable agrandamiento gingival generalizado, acompañado de gran acúmulo de placa bacteriana e inflamación que impedían una correcta higiene oral por producir dolor y sangrado durante el cepillado.

La relación entre la biopelícula y la expresión

de agrandamiento gingival no es clara y, existe controversia acerca de si la acumulación de placa es la causa de los cambios gingivales o la consecuencia de los mismos. Sin embargo a veces se desarrollan sin apenas acúmulo de placa bacteriana. Además, una vez instaurados los cuadros, el control de la higiene es capaz de ayudar levemente, pero la eliminación del agrandamiento sólo podrá llevarse a cabo quirúrgicamente y podrá recidivar mientras continúe el tratamiento farmacológico. Por lo tanto estas medidas higiénico-profilácticas pueden ser coadyuvantes pero nunca determinantes en el tratamiento de la enfermedad<sup>5, 8</sup>.

El plan de tratamiento se inició con fase higiénica al paciente que incluyó motivación, enseñanza de cepillado, uso de hilo dental y enjuague bucal con aceites esenciales, raspado y alisado, 15 días después se observó disminución notable del volumen e inflamación gingival en ambos maxilares, por lo que se sugiere que la placa bacteriana y la inflamación gingival complicó en gran medida el agrandamiento gingival de base, lo que llevó a reforzar estrictamente las medidas de higiene oral que son realizadas por la madre del paciente, por su pobre o casi nula coordinación psicomotora.

Un intervalo de tres meses para la terapia de mantenimiento periodontal es recomendado para pacientes que toman medicamentos asociados con el agrandamiento gingival. Cada visita de control debe incluir la instrucción en materia de higiene oral y la profilaxis periodontal completa, con la remoción del cálculo supra- y subgingival, según sea necesario. Debido a que la encía vestibular anterior está frecuentemente implicada en estos procesos patológicos, la cirugía se realiza normalmente por razones estéticas antes que las consecuencias funcionales estén presentes. El abordaje quirúrgico clásico es la gingivectomía bisel externo<sup>9</sup>.

Luego de la fase higiénica se obtuvo un mejoramiento notable y aun persistente del agrandamiento gingival, por lo cual se procedió al tratamiento quirúrgico consistente en gingivectomía y gingivoplastia, el paciente no fue remitido a su médico para disminuir o modificar el medicamento que este ingiere a diario y se recomendó mantenimiento periodontal cada 3 meses.

Nishikawa et al.<sup>10</sup> sostienen que un control de biopelícula prolongado y la eliminación quirúrgica de la hiperplasia en un progreso satisfactorio, sin necesidad de interrumpir la medicación<sup>10</sup>.

Una serie de investigaciones sugirieron una relación causal entre la inflamación y el agrandamiento gingival, con la implicación de hecho que este agrandamiento se minimiza o evita si la inflamación gingival fue eliminada. Es posible que si los pacientes son colocados en un estricto programa de higiene oral dentro de los 10 días de iniciado el tratamiento con medicamentos que promueven el agrandamiento gingival, la incidencia puede reducirse al mínimo<sup>11</sup>.

Aunque algunos autores sostienen que el agrandamiento gingival debido a estos medicamentos generalmente se manifiesta entre 1 y 3 meses de iniciar tratamiento<sup>12</sup>.

Al realizar la anamnesis se evidenció que el paciente ingiere el medicamento desde hace 4 años aproximadamente, pero la patología aparece solo hace 7 meses, por lo que se sugiere que si el paciente en sus primeros años de tratamiento manejara de forma cotidiana un estricto control higiénico profesional y una buena motivación, el agrandamiento gingival podría ser mínimo.

Debido a que es necesaria una cirugía para eliminar el agrandamiento gingival, los pacientes deben ser informados que el agrandamiento gingival puede volver a aparecer si la terapia de medicamentos no puede ser modificada o si el control de la biopelícula no se consigue y mantiene dentro de límites manejables<sup>13</sup>.

En este caso se le explica claramente a la madre del paciente, que el mantenimiento periodontal trimestralmente y una adecuada higiene oral son de gran importancia, ya que esto disminuye la probabilidad de recidiva de las lesiones.

Los reportes confirman que en muchos casos la recurrencia de sobre-crecimiento gingival puede producirse ya en los primeros 18 meses posteriores a la corrección quirúrgica. Sin embargo, puede entregar una mejora estética y funcional durante un período de tiempo importante<sup>14</sup>.

Este caso es de vital importancia y utilidad en la práctica clínica debido a que los agrandamientos gingivales inducido por medicamentos es una patología común y puede complicarse si se presentan otros factores locales irritantes como cálculos y placa bacteriana, la Gingivectomía como procedimiento quirúrgico garantiza el mejoramiento estético y funcional de la cavidad oral, mejora en gran porcentaje la higiene oral, lo que permite

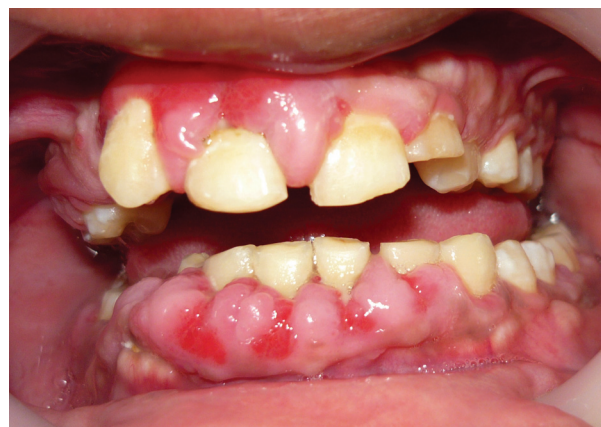

decir que el procedimiento quirúrgico es el indicado y, se mantendrá así siempre que se lleve a cabo una buena higiene oral.

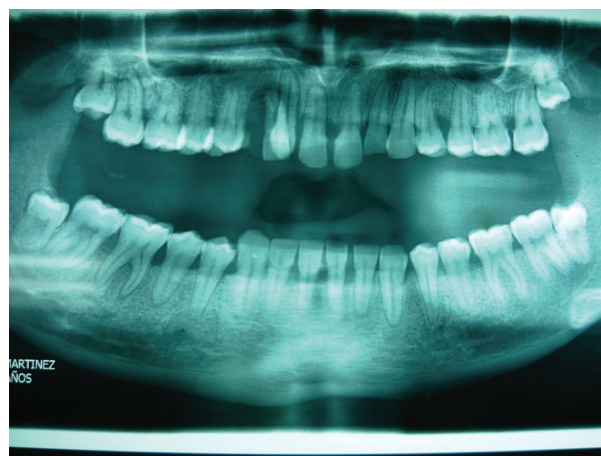
## REFERENCIAS BIBLIOGRÁFICAS

1. Harel-Raviv M, Eckler M, Lalani K, Raviv E, Gornitsky M.. Nifedipine-induced gingival hyperplasia. A comprehensive review and analysis. *Oral Surg Oral Med Oral Pathol Oral Radiol Endod.* 1995; 79(6):715-22.
2. Palacios B, Cerero R, Campo J, Esparza GC. Alteraciones gingivales no relacionadas con placa. *RCOE 2006;* 11(1):43-55.
3. Díaz A, Arévalo L, Fonseca MA. Agrandamiento gingival inducido por nifedipina. reporte de un caso. *Duazary.* 2009; 1(6):51-55.
4. Lin K, Guilhoto LMFF, Yacubian EMT. Drug-induced Gingival Enlargement - Part II Antiepileptic Drugs: Not Only Phenytoin is involved. *J Epilepsy Clin Neurophysiol.* 2007; 13(2):83-88.
5. Mavrogiannis M, Ellis JS, Thomason JM, Seymour RA. The management of drug induced gingival overgrowth. *J Clin Periodontol.* 2006; 33(6):434-9.
6. Juárez R, Lucas G, Lucas N. Agrandamiento Gingival Inducido por la Ingesta de Testosterona. *Acta Odontol Venez.* 2002; 1(40):7-8.
7. Barclay S, Thomason JM, Idle JR, Seymour RA. The incidence and severity of nifedipine-induced gingival overgrowth. *J Clin Periodontol.* 1992; 9(5):311-4.
8. Matesanz P P, Matos CR, Bascones-MA. Enfermedades gingivales: una revisión de la literatura. *Av Periodon Implantol.*2008; 20 (1):11-25.
9. Vishaka G, Anoop K, Marya CM. Amlodipine Induced Gingival Hyperplasia. *J Oral Health Comm Dent.*2007; 1(1):19-22.
10. Nishikawa S et al. Nifedipine-induced gingival hyperplasia: a clinical and in vitro study. *J Periodontol.*1991; 62(1):30-5.
11. Ciancio, S. Medications' impact on oral health. *J Am Dent Assoc.* 2004; 135(10):1440-8.
12. Khera P, Zirwas MJ. Diffuse gingival enlargement. *J Am Acad Dermatol.* 2005; 52(3 pt 1):491-9.
13. American Academy of Periodontology. Parameter on Periodontitis Associated With Systemic Conditions. *J Periodontol.*2000; 71(5 suppl):876-79.
14. Dongari A. Drug-associated gingival enlargement. *J Periodontol.*2004; 75(10):1424-31

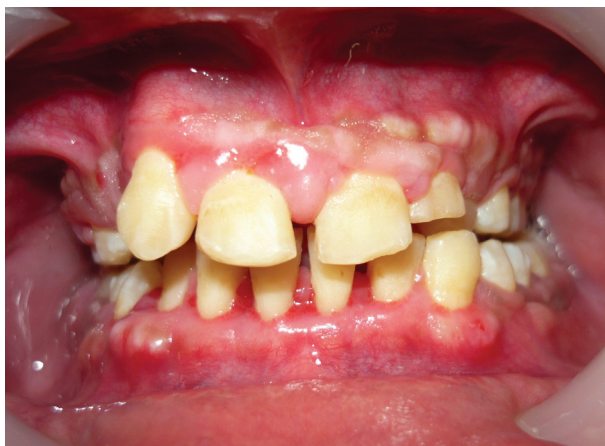## FIGURAS



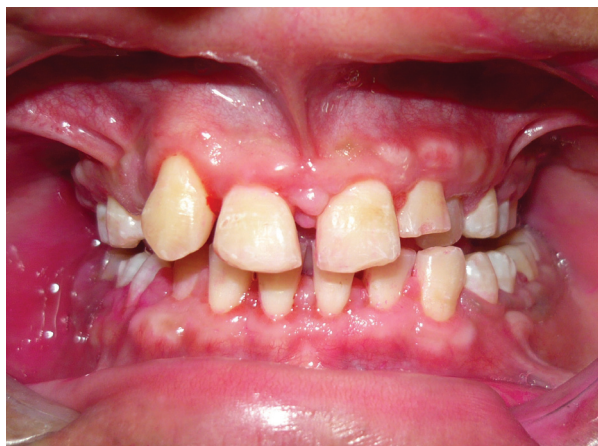**Figura 1.** Foto inicial del paciente. Se observa agrandamiento gingival en ambos maxilares, las lobulaciones de la encía de color rosa, se observan zonas eritematosas.



**Figura 2.** Radiografía panorámica. Se observa Pérdida ósea moderada horizontal, predominante en el sector anterosuperior, anteroinferior y posteroinferior, y severa a nivel de órgano dentario 12.



**Figura 3.** 15 días luego de la Gingivectomía del maxilar inferior. Se observan algunas zonas en proceso de cicatrización. En maxilar superior se observa disminución de la inflamación 1 mes después de la fase higiénica.



**Figura 4.** Evaluación a los 15 días de Gingivectomía maxilar superior y a los 30 días de intervención en maxilar inferior. Se observa inflamación gingival leve.