

# Herida en cavidad oral por proyectil de arma de fuego con trayecto de salida inusual

## *Wound in the oral cavity by a projectile from a firearm with unusual exit course*

Hugo Arroyo-Anglas<sup>1,2,3</sup>, C. Hugo Arroyo-Hernández<sup>1,4</sup>, Marjorie Ybaseta-Soto<sup>1,4</sup>, Jessica Pariona-Crispin<sup>1,4</sup>

### RESUMEN

Reportamos el caso de un hombre adulto que ingresa al hospital por emergencia luego de haber recibido un disparo por arma de fuego, presentando un orificio de entrada de proyectil en labio superior de la boca, no evidenciándose orificio de salida, el examen radiológico muestra esquirlas en cavidad oral así como la presencia de un cuerpo extraño en tracto digestivo, que migra hasta ser expulsado por el recto cinco días después, siendo compatible con el proyectil, paciente evolucionó favorablemente posterior al manejo médico.

**Palabras clave:** Herida por armas de fuego, boca.

### ABSTRACT

*We report an adult male who was admitted to hospital for emergency after being shot by a firearm, presenting a bullet entry hole in the upper lip of the mouth, finding no outlet, radiological examination shows shrapnel oral cavity and the presence of a foreign body in the digestive tract, which migrates to the rectum to be expelled for five days, being compatible with the projectile, after clinical response to medical management.*

**Key word:** Wounds, Gunshot, Mouth

### INTRODUCCIÓN

Las heridas causadas por proyectiles de armas de fuego ocasionan lesiones potencialmente mortales, un proyectil que ingresa al cuerpo causa una herida penetrante, liberando toda la energía cinética a los tejidos circunvecinos; si atraviesa el cuerpo originando un orificio de entrada y de salida se trata de una herida perforante y en este caso sólo es liberada una parte de la energía cinética del proyectil; este tipo de lesiones dependen a su vez de la velocidad, masa, desplazamiento, estabilidad del proyectil, así como de la proporción y resistencia del tejido contra el que impacten<sup>1</sup>.

El recorrido que efectúa el proyectil dentro del cuerpo se denomina trayecto y habitualmente sigue una línea recta entre el orificio de entrada y salida; cuando no se produce orificio de salida, el trayecto se relaciona con la ubicación donde queda alojado el proyectil. El orificio de salida presenta generalmente una mayor dimensión que el orificio de entrada, caracterizándose por sus bordes evertidos, careciendo de los anillos de enjugamiento y contusión, al igual que de los signos de tatuaje y ahumamiento<sup>2</sup>.

Reportamos el caso de un paciente adulto con herida en cavidad oral causada por proyectil disparado por arma de fuego, sin evidencia de orificio de salida, donde posteriormente con ayuda de estudios radiológicos mostraron la ubicación del proyectil con un posterior trayecto de salida inusual.

### REPORTE DEL CASO

Paciente hombre de 28 años de edad que ingresa por emergencia al Hospital San María del Socorro de Ica, refiriendo haber recibido aproximadamente 5 horas antes, un disparo por arma de fuego a una distancia aproximada de 60 cm.

A la exploración el paciente se encontraba consciente, orientado, refiriendo dolor en zona comprometida, sin presencia de signos de focalización neurológica, ni pérdida de funciones superiores, vías aéreas permeables, hemodinámicamente estable.

Se observó herida de aproximadamente 0,8 cm de diámetro a nivel de cara externa de labio superior, compatible con orificio de entrada del proyectil, el que penetra por cara interna de labio superior, en cavidad oral se observa pérdida de dos incisivos centrales superiores, posterior al impacto del proyectil, además de laceraciones en paladar duro superior, así como en la base y cara superior de lengua acompañado de sangrado, no hallándose orificio de salida del proyectil (Figura 1). Se procedió a la limpieza de orofaringe y hemostasia de zona sangrante en la lengua con catgut crómico atraumático.

Se le suministra, hidroelectrolitos, antibióticos, analgésico-antiinflamatorios, cobertura antitetánica, hospitalizándose en el servicio de cirugía.

Se tomaron radiografías de cráneo observándose en la vista de perfil restos de esquirlas metálicas a nivel de maxilar superior, se aprecia además una prótesis o corona dental en uno de los dientes incisivos superiores, no encontrándose el proyectil. (Figura 2).

Al día siguiente de hospitalizado el paciente refiere dolor para la deglución; se toma radiografía toraco-abdominal

1. Facultad de Medicina, Universidad Nacional San Luis Gonzaga. Ica, Perú.  
2. Hospital Santa María del Socorro. Ica, Perú.  
3. Médico especialista en Cirugía General.  
4. Médico Cirujano.

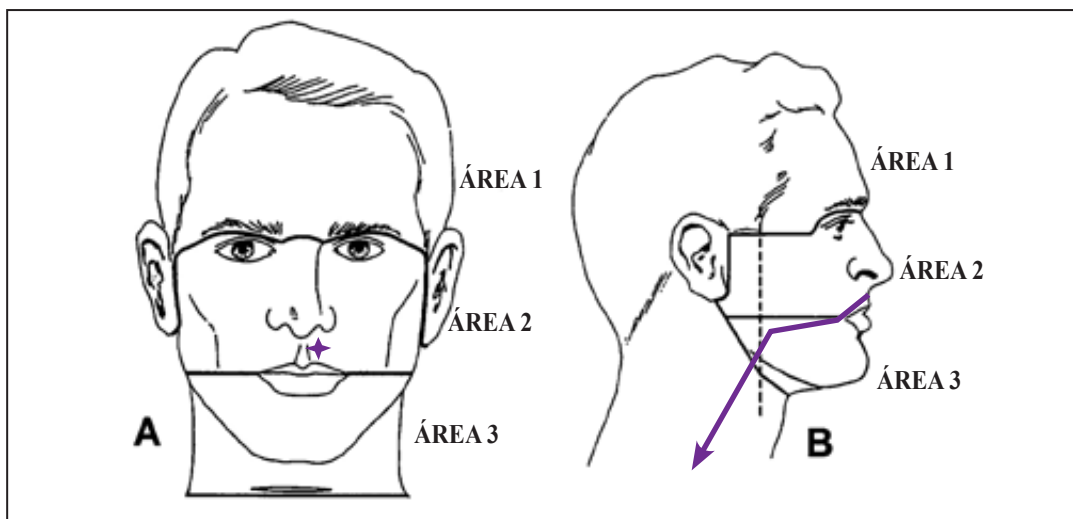


Figura 1. Clasificación de áreas de Gussack y Jurkovich para el manejo de heridas penetrantes en región máxilofacial, (A) la cruz roja indica la ubicación del orificio de entrada (B) la línea roja indica la dirección seguida por el proyectil a través de la vía oral.

encontrándose dos cuerpos extraños radiopacos dentro de asas intestinales ubicadas en el cuadrante superior izquierdo, los mismos que correspondían a los fragmentos de la corona de oro que usaba el paciente en uno de los dientes incisivos superior, así mismo se aprecia un cuerpo extraño radiopaco de mayor diámetro en cuadrante inferior izquierdo, que correspondía al proyectil (Figura 3A).

El segundo día se continúa con hidroelectrolitos, antibióticos, analgésico-antiinflamatorios, líquidos orales fraccionados; al tercer día se progresa a dieta completa licuada, continúa con resto de tratamiento indicado, se realizan interconsultas con servicios de odontología y otorrinolaringología; al cuarto día se toma radiografía abdominal evidenciándose la migración del proyectil hacia el recto (Figura 3B).

El quinto día paciente refiere que al momento de realizar deposiciones sintió un objeto de consistencia dura, al examinar las heces se encuentra cuerpo compatible con proyectil de arma de fuego.

El paciente evolucionó satisfactoriamente con el manejo médico, saliendo de alta hospitalaria al sexto día.

## DISCUSIÓN

Ante un trauma ocasionado por proyectil de arma de fuego una exhaustiva historia y examen físico orienta al médico cirujano sobre los posibles órganos lesionados, de acuerdo a las condiciones clínicas del paciente y la posible trayectoria del proyectil. En caso de no evidenciarse orificio de salida, encontrándose el paciente clínicamente estable, los estudios radiológicos contribuyen a identificar la ubicación y trayectoria del proyectil<sup>3</sup>.

El trayecto de un proyectil puede ser diferido del trazo original establecido entre los orificios de entrada y de salida, nuestro caso presentó dos variantes poco frecuentes en balística conocidos como desviación y migración.

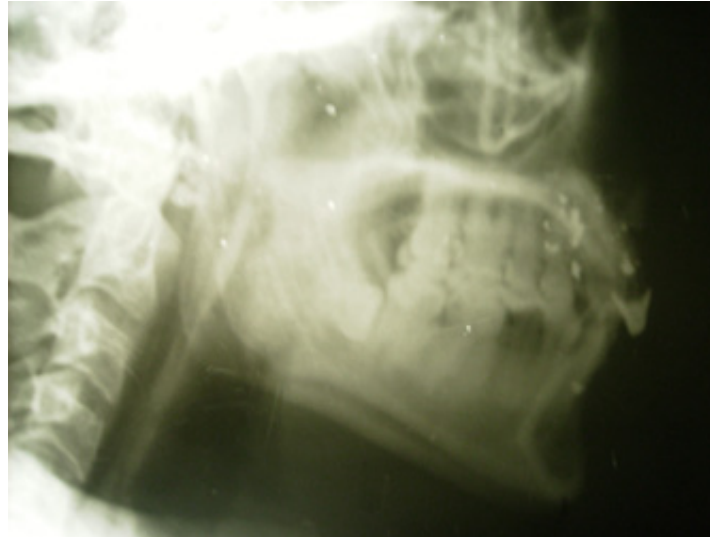La desviación corresponde a un cambio brusco en el trayecto del proyectil, producido luego del impacto contra estructuras internas de mayor densidad, como pueden ser las vértebras o los arcos costales. En proyectiles de alta velocidad se reduce la posibilidad de que se produzcan desviaciones sustanciales, todo lo contrario sucede con proyectiles de baja velocidad (200-300 m/s)<sup>2</sup>.

En nuestra revisión encontramos reportes de lesiones en la región máxilofacial ocasionadas por proyectil de arma de fuego donde los dientes actuaron como blanco intermedio, conteniendo parte de la energía del proyectil logrando desviar su trayecto, en la mayoría de lesiones en esta región no se encontró orificio de salida ni el proyectil; asimismo la mortalidad relacionada a este tipo de lesiones fue mínima<sup>7,8,17</sup>.

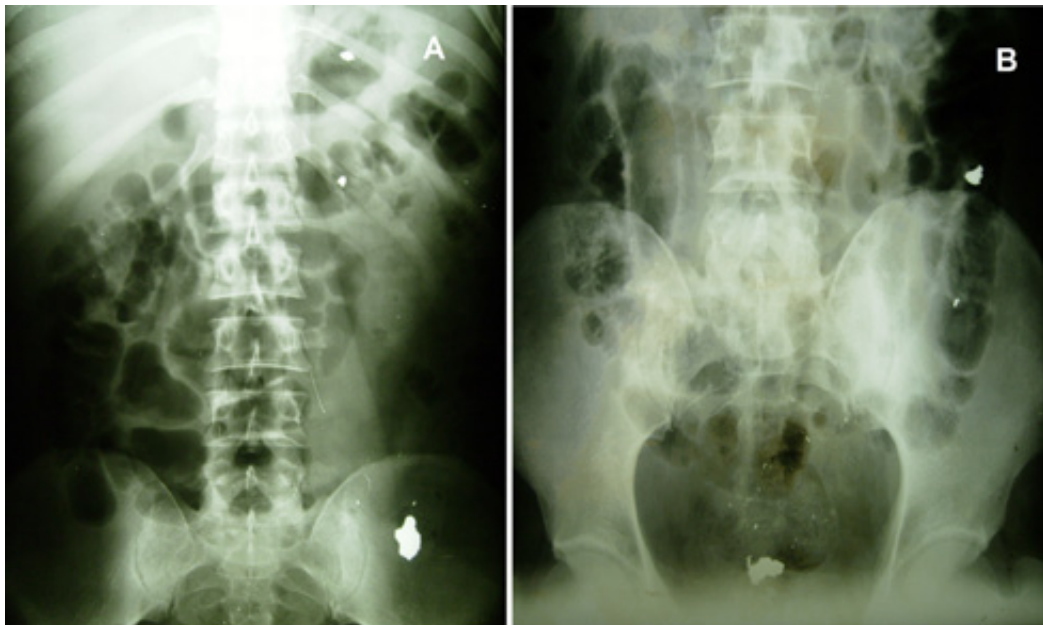
Sin embargo en algunos casos los dientes fueron avulsionados o fragmentados convirtiéndose en proyectiles secundarios que terminaron insertándose dentro de la musculatura de la lengua o el seno maxilar, generando posteriores intervenciones quirúrgicas y complicaciones<sup>9,10</sup>.

La migración corresponde al desplazamiento del proyectil por mecanismos secundarios hacia un lugar cercano o distante de su alojamiento inicial, sin que para ello presente una velocidad remanente<sup>2</sup>. Se ha descrito en la literatura migración de proyectiles a través de distintos sistemas y órganos como tórax, vías urinarias, espina dorsal o el torrente sanguíneo<sup>4,5,6</sup>.

La migración de un proyectil desde la cavidad oral a través del tracto gastrointestinal, luego de ser disparado por un arma de fuego, es un trayecto de salida inusual en balística, sin embargo se ha reportado previamente, siendo denominado como "The Swallowed Bullet" o síndrome del proyectil deglutido<sup>11</sup>; actualmente, solo se encuentra disponible información de dos casos publicados en la literatura internacional.



**Figura 2.**  
Radiografía de perfil de cráneo observándose esquirlas a nivel de maxilar superior



**Figura 3.**  
Radiografía toraco-abdominal donde se aprecia migración de proyectil a través de tracto digestivo.

El primer reporte hace referencia a un paciente adulto donde el proyectil disparado atravesó el antro maxilar y paladar duro, golpeando la espinal cervical y prosiguiendo por el esófago a través del tracto gastrointestinal<sup>12</sup>. El segundo caso se trató de un paciente de 11 años de edad que recibió un disparo de proyectil con orificio de entrada en región cervical, borde inferior de la apófisis mastoide, penetrando a través del cuello por el límite superior de la zona III izquierda, lesionando la orofaringe para luego descender por la cavidad oral y migrar por el tracto gastrointestinal<sup>13</sup>.

El manejo clínico y terapéutico de nuestro paciente fue similar al recomendado para el manejo médico de heridas penetrantes en la región máxilofacial, consiguiendo una evolución favorable<sup>14,15</sup>.

Sin embargo en pacientes que presentaran lesiones de mayor complejidad con penetración craneal, fractura del maxilar o mandibular se debe continuar con el algoritmo de Gussack y Jurkovich que divide la región de la cabeza y cuello en tres áreas, comprendiendo nuestro caso a la segunda, conformada por la porción media de la cara que va desde el arco supraciliar hasta la porción inferior del labio superior, extendiéndose lateralmente hasta las áreas preauriculares (Figura 1), de existir lesión del maxilar se indica en el tratamiento un abordaje de Cadwell-Luc y debridación así como fijación interdentomaxilar de encontrarse movilidad del maxilar<sup>16</sup>.

Heridas ocasionadas por armas de fuego portadas por civiles forma parte de un número cada vez más importante de lesiones traumáticas; dentro de las cuales las localizadas

en la región máxilofacial presentan un incremento en su incidencia, siendo más frecuentes en personas adultas de sexo masculino de bajo nivel socioeconómico, la mayoría de los casos como consecuencia de actos violentos, disparos accidentales e intentos de suicidio<sup>17</sup>.

### REFERENCIAS BIBLIOGRÁFICAS

1. Manzano-Trovamala FJR, Guerrero MMG, Arcaute VF. Balística: Balística de efectos o balística de las heridas. *Cir Gen* 2001;23(4): 266-272.
2. Baptista RRC. Fundamentos de balística en heridas ocasionadas por proyectiles de arma de fuego. Parte 1. *Trauma* 2001;4(3):115-120.
3. Stassen NA, Lukan JK, Spain DA, Miller FB, Carrillo EH, Richardson JD, Battistella FD. Reevaluation of diagnostic procedures for transmediastinal gunshot wounds. *J Trauma* 2002; 53(4): 635-8.
4. Barredo C, Ivani N, Maggio O, Guzmán-Castellón J, Vittone P. Migración de proyectiles al tórax: presentación de 2 casos. *Rev argent Cir* 2000;79(6):207-9.
5. Ben-Galim P, Reitman CA. Intrathecal migratory foreign body without neurological deficit after a gunshot wound. *Spine J*. 2008; 8(2):404-7.
6. Duque V, Sánchez JG, Rangel J. Retención urinaria aguda por migración uretral de proyectil de arma de fuego. *Urol colomb*. 2008 17(2): 139-142.
7. Pollak S, Wieser I. Teeth as an intermediate target--a cause for rapid disintegration of the full metal-jacketed bullets used by the military. *Wien Klin Wochenschr*. 1988 Nov 18;100(22):729-33.
8. Cohen MA, Shakenovsky BN, Smith I. Low velocity handgun injuries of the maxillofacial region. *J Maxillofac Surg*. 1986; 4(1):26-33
9. Wood NK, Barresi VF, Stuteville OH. An unusual sequela of a gunshot wound of the face. *Oral Surg Oral Med Oral Pathol*. 1970; 29(6):812-5.

10. Romero-Martinez CA, Reyes-Velásquez JO. Herida por proyectil de arma de fuego en cara. Presentación de un caso. *Med Oral* 2002; 4(1):12-6.
11. Morrow JS, Haycock CE, Lazaro E. The "swallowed bullet" syndrome. *J Trauma* 1978;18(6):464-6.
12. Hughes JJ. Bullet injury to the esophagus detected by intestinal migration. *J Trauma* 1987;27(12):1362-4.
13. Pereira-Graterol F, Romero-Bravo C, Arcia A, Suárez O. "Proyectil deglutido": Ilustración de una trayectoria raramente observada en trauma cervical pediátrico por arma de fuego. *Cir Pediatr* 2007; 20(4): 229-231.
14. Ramos-Xavier L, Alves-Crespo M, Soares CM, Freitas-Baldez L. Tratamiento inicial de heridas por proyectil de arma de fuego. A propósito de un caso clínico *Rev Esp Cirug Oral y Maxilofac* 2008; 30(2):115-120.
15. Ruiz-Laza L, Herrera-Cobos J, Díaz-Fernández JM, González-Padilla JD, Belmonte-Caro R, García-Perla A, Gutiérrez-Pérez JL. Manejo terapéutico inicial de las heridas por arma de fuego en el territorio maxilofacial. *Rev Esp Cirug Oral y Maxilofac* 2006; 28(5): 277-286.
16. Gussack GS, Jurkovich GJ. Penetrating Facial Trauma: A Management Plan. *South Med J* 1988; 81(3):297-302.
17. Kassan AH, Lalloo R, Kariem G. A retrospective analysis of gunshot injuries to the maxillo-facial region. *SADJ* 2000; 55(7):359-63.

### CORRESPONDENCIA

Hugo Arroyo-Hernández

[hugarroyo2001@yahoo.com](mailto:hugarroyo2001@yahoo.com)

Recibido: 02/04/11

Arbitrado: Sistema por pares

Aprobado: 03/05/11

# Acta Médica Peruana

Órgano Oficial de difusión científica del Colegio Médico del Perú



al servicio de todos los Médicos del Perú

Ingresa gratuitamente al portal electrónico de Acta Médica Peruana desde [www.cmp.org.pe](http://www.cmp.org.pe)