

ORIGINAL

## Síndrome de Lemierre. Descripción de dos nuevos casos y revisión de la literatura

J. L. Fernández / I. Carcelén / J. M.<sup>a</sup> Gutiérrez / J. J. Dones / M.<sup>a</sup> C. Lea / J. Navarro

### Introducción

Fue en 1936 cuando A. Lemierre describió por primera vez un grave cuadro clínico (1) caracterizado por la existencia de infección nasofaríngea, sobre todo abscesos amigdalares y periamigdalares, lesiones en boca y mandíbula en relación con otitis media y mastoiditis, acompañado de tromboflebitis de la vena yugular interna (2, 3, 4, 5) y metástasis sépticas pulmonares (sepsis posangina), que posteriormente también fueron descritas por diversos autores a distintos niveles, sobre todo pulmonar (4, 6, 7, 3) (entre un 89% y un 97% (2, 3, 9, 10, 11, 12, 13) de los casos), y con menor frecuencia en partes blandas (2, 14), meninges (2, 9), sistema nervioso central (11), bazo (15), tejido muscular (14), articulaciones y tejido óseo (17). En el 80% de casos esta implicado *Fusobacterium necrophorum* (2, 3, 11, 16) (conocido hasta los años setenta como *Bacillus fundiliformis*), un bacilo anaerobio no esporulado gran negativo, que es aislado en los hemocultivos

**L**a tromboflebitis séptica de la vena yugular interna como complicación de las infecciones orofaríngeas, tras un cuadro de sepsis posangina, fue descrita por primera vez a principios de siglo por Lemierre. Para el diagnóstico de este síndrome, se requiere la existencia de abscesos metastásicos a distancia. Estos se localizan más frecuentemente a nivel pulmonar, pero también se han descrito en tejidos blandos. En esta comunicación presentamos dos nuevos casos de este infrecuente síndrome, observados en el período de un año. En nuestro conocimiento, no han sido descritos anteriormente abscesos metastásicos hepáticos en este cuadro, que observamos en uno de nuestros pacientes. También aportamos nuestra experiencia en el tratamiento con heparina de bajo peso molecular de la tromboflebitis venosa yugular que forma parte de este síndrome.

de estos pacientes, aunque frecuentemente la infección es polimicrobiana (2, 3, 9, 12). Desde el comienzo de la era antibiótica, este síndrome, que antes era considerado letal con una mortalidad de hasta un 90% (9), es menos frecuente (8).

Se presentan dos nuevos casos de este síndrome atendidos en los últimos dos años en

nuestro Servicio, con revisión de la literatura (MEDLINE, IME, período 1976-noviembre 1998, palabra clave: Lemierre), comentando especialmente los aspectos clínicos, diagnósticos y terapéuticos, con objeto de facilitar su conocimiento y el diagnóstico de futuros nuevos casos. Asimismo, queremos puntualizar la presentación en uno de nuestros pacientes de metástasis sépticas hepáticas, que no hemos encontrado descritas en anteriores trabajos formando parte de este síndrome, y comentar nuestra experiencia en el tratamiento de la trombosis venosa yugular con heparina de bajo peso molecular, que no ha sido utilizada previamente en esta indicación por otros autores.

Palabras clave: Síndrome de Lemierre, Tromboflebitis de la vena yugular interna. Absceso hepático.

Fecha de recepción: Junio 1999.

### Casos clínicos

Caso clínico 1. Mujer de 18 años que dos semanas antes de su ingreso había presentado un cuadro faringoamigdalagudo con fiebre de 38° C. Había hecho tratamiento con paracetamol sin demandar asistencia médica. En el momento de su ingreso, había remitido la sintomatología a nivel orofaríngeo, pero persistía la fiebre, junto a tos seca, y dolor costal derecho, añadiéndose en los dos últimos días dolor en región laterocervical izquierda, donde presentaba adenopatías dolorosas y tumefacción local, junto a amígdala izquierda hipertrófica. En la analítica destacaba: leucocitos  $29 \times 10^9/L$  (89% PMN), Hb 10.8 g/dl, F alcalina 256 U/L, GGT 88 U/l, fibrinógeno 6.8 g/l, VSG a la 1.ª hora 84 mm; el resto de bioquímica completa, proteinograma, complemento, ANA, anti DNA, anti ENA y estudio de coagulación era normal. Los hemocultivos, utilizando sistema Bact-Alert (Organon Teknika) con identificación por sistema VITEK y antibiograma por sistema disco-placa, fueron positivos para *Porphyromona asaccharolytica*. La radiología de tórax mostraba una imagen nodular en lóbulo medio y otra basal derecha. El ecocardiograma fue normal. El TAC de cuello mostraba una tumoración en espacio parafaríngeo izquierdo que se extendía desde región amigdalaguda hasta epiglótica, compatible con proceso inflamatorio no organizado, y una zona hipodensa central a nivel de vena yugular interna izquierda. En Eco-Doppler se confirmó la existencia de una vena yugular interna izquierda trombosada. Se indicó tratamiento antibiótico con penicilina G sódica, y ante la persistencia de la fiebre pasados tres días, se inició anticoagulación con heparina de bajo peso molecular, desapareciendo la fiebre y sintomatología local inflamatoria, así como la imagen nodular en la radiografía de tórax de control realizada a los 7 días de iniciar el tratamiento antibiótico. A las 4 semanas de ingreso fue dada de alta con tratamiento antibiótico oral (amoxicilina, 1 gr cada 8 horas, durante 3 semanas) y acenocumarol que mantuvo du-

rante 3 meses. Pasados 6 meses, la paciente está asintomática y en la imagen de resonancia magnética se apreciaba una disminución de calibre de vena yugular interna izquierda.

Caso clínico 2. Varón de 26 años que consulta por fiebre de 2 semanas de evolución. En los primeros cinco días del cuadro había presentado molestias faringoamigdalares, y había realizado tratamiento con roxitromicina. A su ingreso, salvo ligero enrojecimiento faríngeo, el resto de la exploración física completa era normal. Pasadas 24 horas, al explorar de nuevo al paciente, se apreciaba dolorimiento a la palpación de hipocondrio derecho. Se realizó TAC abdominal donde apareció lesión ocupante de espacio hipodensa y parcialmente septada en segmento posterior de lóbulo hepático derecho (figura 1), procediéndose a drenaje quirúrgico dirigido por TAC. El cuadro clínico empeoró en las horas siguientes, presentando criterios de shock séptico con coagulopatía de consumo, que hizo necesario su ingreso en UCI, donde precisó apoyo respiratorio con ventilación asistida por cuadro de distrés respiratorio, y medicación vasoactiva, iniciándose tratamiento antibiótico con imipenem y ornidazol. Tras superar esta situación, fue dado de alta en UCI a los 12 días. En hemocultivos y en drenaje de absceso hepático, que requirió en tres ocasiones, utilizando sistema Bact-Alert (Organon Teknika) con identificación por sistema VITEK y antibiograma por sistema disco-placa, se aisló *Fusobacterium varium*. El estudio de inmunidad celular y humoral fue normal. Después una semana de alta de UCI en que permaneció afebril y tras completar tres semanas de antibioterapia, presentó de nuevo fiebre y tumefacción en zona paracervical y hueco supraclavicular derecho, confirmándose el diagnóstico clínicamente sospechado de trombosis venosa profunda de vena yugular interna mediante resonancia magnética, tras lo que se prosiguió igual tratamiento antibiótico y se indicó tratamiento anticoagulante con heparina sódica. La fiebre remi-

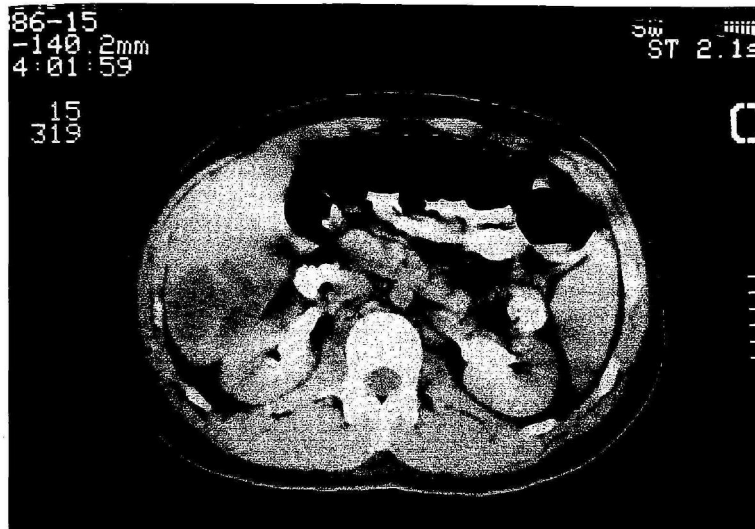


Figura 1.—TAC abdominal. Se aprecian las lesiones hipodensas en parénquima hepático correspondientes al absceso a este nivel.

tió en 48 horas y el paciente fue dado de alta asintomático a las cuatro semanas, con acenocumarol durante 3 meses, y metronidazol oral (500 mg cada 8 horas) y amoxicilina (1 g cada 8 horas) durante 21 días. En revisión pasados 2 meses, el paciente estaba asintomático, el TAC mostraba ausencia de lesiones ocupantes de espacio en hígado, y la resonancia magnética de cuello mostraba ligera disminución de calibre de vena yugular interna derecha.

#### Discusión

El síndrome de Lemierre (sepsis posangina), se caracteriza por la presencia de tromboflebitis séptica de la vena yugular interna junto a abscesos metastásicos a diversos niveles, sobre todo pulmonares. Este cuadro es más frecuente en adultos jóvenes previamente sanos, sin déficit inmunitario, hábitos tóxicos ni otros factores de riesgo pre-

disponibles (5, 9, 16, 18). Existen algunas publicaciones en las que se describe un síndrome que reúne características clínicas suficientes para ser diagnosticado de sepsis posangina, y no se hace referencia a él como tal (19), hecho que ha conducido a algunos autores a calificar este cuadro como la «enfermedad olvidada» («irreconocida», diríamos nosotros). Aunque algunos autores requieren la existencia previa de un cuadro amigdalar grave (angina de Plaut-Vincent) (20), la mayoría de los casos de este síndrome se han descrito después de episodios subclínicos de infección orofaríngea aguda (19, 21), ocurridos entre varios días y dos semanas antes de la diseminación séptica hematógena (18), como ocurrió en nuestros dos pacientes, que incluso no demandaron asistencia médica durante la evolución de su cuadro orofaríngeo agudo. También se ha descrito este síndrome como complicación secundaria a manipulaciones dentarias (3,

22), osteítis periodontal (19), sinusitis (23), mastoiditis (24) y tras la presentación de un cuadro clínico con confirmación serológica de mononucleosis infecciosa (23).

Las metástasis sépticas se han descrito a distintos niveles sobre todo pulmonar (4, 6, 7, 8) (entre un 89% (2) y un 97% (2, 3, 9, 10, 11, 12, 13) de los casos) en partes blandas (2, 14), meninges (2, 9), sistema nervioso central (11), bazo (15), tejido muscular (14), articulaciones (16, 17) y tejido óseo (17). Aunque se describen alteraciones en la función hepática (aumento moderado de fosfatasa alcalina, gammaglutamiltranspeptidasa y transaminasas) (41), en relación con una colestasis simple con mínimos infiltrados de células plasmáticas y linfocitos en los conductos biliares e hiperplasia de las células de Küpffer, no hemos encontrado en la literatura revisada referencia a localización hepática de las metástasis sépticas en este síndrome, como ocurrió en el caso 2. Se relaciona con bacteriemia por anaerobios, habiéndose descrito asociado a *Fusobacterium necrophorum* y *Porphyromona asaccharolytica* (3), no siendo infrecuente su origen polimicrobiano (3). Otros gérmenes propios de la cavidad oral que se han relacionado con la sepsis posangina son *Eikenella corrodens* (42) y *Streptococcus beta hemolíticos*. *Fusobacterium varium*, flora habitual de tracto respiratorio superior, cavidad oral e intestino (25), también ha sido descrito como causante de mastoiditis (26), artritis séptica (27) e infección intraabdominal (28), y utilizado como modelo experimental de sepsis intraabdominal en ratas (29). *Porphyromona asaccharolytica* (*Bacteroides asaccharolytica* en la antigua clasificación (25)) se ha aislado mediante cromatografía de gases (30, 31) en abscesos pulmonares (32), infecciones dentales (32) y sinusitis crónica en niños (32); forma parte de la flora habitual en igual localización que *Fusobacterium varium* (25), y además es hallado en genitales externos, uretra, vagina y endocervix (25).

La trombosis de vena yugular fue diagnosticada en nuestros dos pacientes por TAC

(33) y eco-doppler en el caso 1 y por resonancia magnética en el caso 2, técnicas de reconocido valor por otros autores para el diagnóstico de trombosis venosa yugular (4, 7, 18, 34, 35). Es recomendable realizar alguna de estas técnicas de imagen ante la existencia de bacteriemia por *Fusobacterium* (7), o bacteriemia por otro anaerobio, aun en ausencia de clínica de trombosis a dicho nivel, dado que los signos orofaríngeos y cervicales pueden estar ausentes (36) o sólo ser discretos en forma de tumefacción o induración a nivel cervical (9). Algunos autores han señalado la necesidad de realizar hemocultivos y cuidadosa exploración de cuello a los pacientes con faringoamigdalitis severa (37), para evitar el retraso o incluso la omisión diagnóstica de esta entidad.

Se han descrito graves complicaciones de este síndrome, como distrés respiratorio, shock séptico (23), coagulopatía de consumo (23) (como en nuestro segundo caso) y meningitis (23). Para la resolución del cuadro es clave, como ocurrió en uno de nuestros casos, sumar al tratamiento antibiótico, que debe ser intravenoso, a elevadas dosis (4) y prolongado durante varias semanas, el drenaje quirúrgico de los abscesos (9, 11, 18). El antibiótico de elección es la penicilina G asociada con clindamicina, metronidazol, cloranfenicol o cefoxitina (2, 3, 9, 12, 21). El uso de anticoagulación en estos pacientes es controvertido, habiéndose observado una importante mejoría con su utilización en los casos en los que no se observa una respuesta adecuada al tratamiento antibiótico (12), se produce recurrencia de la fiebre o se presentan durante la evolución nuevos fenómenos embólicos a pesar del tratamiento antibiótico. Ya existen evidencias del efecto beneficioso obtenido con la anticoagulación en otras formas de tromboflebitis séptica de grandes vasos (39). En nuestra experiencia (un paciente fue tratado con heparina de bajo peso molecular y otro con heparina sódica -INR entre 2 y 3-, y ambos posteriormente con acenocumarol durante 3 meses), la anticoa-

gulación ayudó a la resolución del cuadro, hecho que ha sido observado por otros autores (10, 39). A veces, en caso de persistencia del estado séptico, y si se confirma la ausencia de retorno venoso yugular tras el tratamiento arriba citado, puede estar indicada la ligadura de vena yugular (4, 36), aunque este recurso terapéutico rara vez es necesario.

Pensamos que el diagnóstico de este síndrome debe ser sospechado ante la existencia de embolismos sépticos, sobre todo a nivel pulmonar, habiendo descartado previamente la existencia de lesión endocárdica, sin que sea necesaria la presencia de

foco séptico orofaríngeo, y sirviendo el aislamiento en cultivo de anaerobiosis junto a la confirmación de tromboflebitis yugular por técnicas de imagen para corroborar el diagnóstico, aunque no necesariamente, ya que este es esencialmente clínico (2, 40). ◀

**José Luis Fernández Reyes, Isabel Carcelén Mora, José M.<sup>a</sup> Gutiérrez Moreno, José Javier Dones Carvajal, M.<sup>a</sup> Carmen Lea Pereira, Juan Navarro Herrera, Servicio de Medicina Interna. Sección C. Hospital General de Especialidades «Ciudad de Jaén»**

#### Bibliografía

- LEMIERRE, A.: «On certain septicemias due to anaerobic organisms». *Lancet*, 1936; 1:701-703.
- GARRIDO, JA.; PONTE, MC., y FERNÁNDEZ GUERRERO, ML.: «Síndrome de Lemierre (sepsis postaginal): una infección olvidada». *Med. Clin. (Barc.)*, 1989; 93:660-662.
- GARCÍA RUIZ, F.; MARTÍNEZ DE ANTONIO, E.; SANZ SANZ, E., y GARCÍA BRAVO, M.: «Síndrome de Lemierre: manifestación tardía de la tromboflebitis yugular interna [carta]». *Med. Clin. (Barc.)*, 1990; 94:797.
- LUSTING LR.; CUSICK, BC.; CHEUNG, SW., y LEE, KC.: «Lemierre's syndrome: two cases of postaginal sepsis». *Otolaryngol Head Neck Surg*, 1995; 112:767-772.
- DE SENA, S.; ROSENFIELD, OL.; SANTOS, S., y KELLER, L.: «Jugular thrombophlebitis complicating bacterial pharyngitis (Lemierre's syndrome)». *Pediatr Radiol*, 1996; 26:141-144.
- BIELECKI, JW.: «Septic syndrome with a pulmonary focus (clinical conference)». *Schweiz Rundsch Med. Prax*, 1991; 80:1.030-1.033.
- GATO, A.; GARCÍA AGUADO, C.; MATEO, O.; PONLES, MJ.; BÁEZ, B., y PÉREZ, V.: «Diagnóstico por imagen en el síndrome de Lemierre». *Enferm. Infecc. Microbiol. Clin.*, 1993; 11:263-266.
- AHKEE, S.; SRINATH, L.; HUANG, A.; RAFF, MJ., y RAMÍREZ, JA.: «Lemierre's syndrome: postaginal sepsis due to anaerobic oropharyngeal infection». *Ann. Otol. Rhinol. Laryngol.*, 1994; 103:208-210.
- KARANAS, YL.; YIM, KK.; SHUSTER, BA.; LINEAWEAVER, WC.: «Lemierre's syndrome: a case of postaginal septicemia and bilateral flank abscesses». *Ann. Plat. Surg.*, 1995; 35:525-528.
- BACH, MC.; ROEDIGER, JH., y RINDER, HM.: «Septic anaerobic jugular phlebitis with pulmonary embolism: Problems in management». *Rev. Infect. Dis.*, 1988; 10:424-427.
- PULIDO RIVAS, P.; MASA, C.; CÉSAR, JM., y GARCIDE SOLA, R.: «Asociación de lesiones cerebrales múltiples, trombosis de la yugular y nódulo pulmonar en paciente de 17 años». *Rev. Clin. Esp.*, 1995; 195:195-197.
- WEESNER, CL., y CISEK, JE.: «Lemierre syndrome: The forgotten disease». *Anal. of Emergency Medicine*, 1993; 22:256-258.
- MARTÍN JOVEN, A.; GARCÍA ROMÁN, M.; GÓMEZ RODRIGO, J., y OBESO FERNÁNDEZ, G.: «Síndrome de Lemierre: Sepsis postaginal». *Rev. Clin. Esp.*, 1992; 190:379.
- MARCHÁN CARRANZA, E.; CUJÓN RODRÍGUEZ, J., y MANTES GERMÁN, I.: «Embolismo pulmonar séptico secundario a foco dentario. ¿Síndrome de Lemierre?». *Arch. Bronconeumol.*, 1994; 30:473-474.
- KERN, W.; DOLDERER, M.; KRIEGER, D.; BUCHLER, M., y KERN, P.: «Lemierre's syndrome with splenic abscesses». *Dtsch. Med. Wochenschr.*, 1992; 117:1.513-1.517.
- GOYAL, M.; SHARMA, R.; JAIN, Y.; GUPTA, A., y BERRY, M.: «Unusual radiological manifestations of Lemierre's syndrome: a case report». *Pediatr. Radiol.*, 1995; 25 Supl 1:S105-106.

17. STAHLMAN, GC.; DEBOER, DK., y GREEN, NE.: «Fusobacterium osteomyelitis and pyarthrosis: a classic case of Lemierre's syndrome». *J. Pediatr. Orthop.*, 1996, Jul-Aug; 16:529-532.
18. BLOK, WL.; MEIS, JF.; GYSENS, IC.; GIMBRERE, JS., y HORREVORTS, AM.: «Postangineuze sepsis door Fusobacterium necrophorum: het syndroom van Lemierre». *Ned Tijdschr Geneesk*, 1993; 137:1.013-1.016.
19. MARTÍNEZ, E.; PARDO, M., y DE DIEGO, P.: «Embolismo pulmonar séptico secundario a un foco de osteitis peridontal». *Arch. Bronconeumol*, 1994; 30:174-175.
20. LAO LUQUE, J.; MOLINA UTRILLA, R.; LORENTE GUERRERO, J.; MATAN VALLVERDU, F., y PERELLÓ SCHERDEL, E.: «Síndrome de Lemierre. A propósito de un caso». *An. Otorrinolaringol Ibero Am.*, 1993; 20:599-605.
21. SEIDENFELD, SH.; SUTKER, WL., y LUBY, JP.: «Fusobacterium necrophorum septicemia following oropharyngeal infection». *JAMA*, 1982; 248:1.348.
22. ELY, EW.; STUMP, TE.; HUDSPETH, AS., y HAPONIK, EE.: «Thoracic complications of dental surgical procedures: hazards of the dental drill (see comments)». *Am. J. Med.*, 1993; 95: 456-465.
23. BUSCH, N.; MERTEENS, PR.; SCHONFELDER, T.; NGUYEN, H.; MARECHALL, HU., y KJERDORF, H. et al.: «Postangina sepsis Lemierre mit meningitis und intravasaler Verbrauchskoagulopathie als komplikation einer infektiösen mononukleose mit pansinusitis». *Dtsch Med. Wochenschr*, 1996; 121:94-98.
24. HUGHES, CE.; SPEAR, RK.; SHINABARGER, CE., y TUNA, IC.: «Septic pulmonary emboli complicating mastoiditis: Lemierre's syndrome revisited». *Clin. Infect. Dis.*, 1994; 18:633-635.
25. FINEGOLD, SM.: «Anaerobic bacteria: General Concepts». En: Mandell, GL.; Bennet, JE.; Dolin, R., editores: *Principles and Practice of Infectious Disease*, 4th ed. Nueva York: Churchill Livingstone, 1995:2.165-2.209.
26. MOLOY, P.J.: «Anaerobic mastoiditis: a report of two cases with complications». *Laryngoscope*, 1982; 92:1.311-1.315.
27. MOXLEY, G.; OQEN, DS. Jr., y IRBY, R.: «Septic arthritis due to Fusobacterium varium in a patient with sickle-cell anemia (letter)». *J. Rheumatol.*, 1983; 10:161-162.
28. KAGER, L., y NORD, CE.: «Imipenem/cilastatin in the treatment of intraabdominal infections: a review of worldwide experience». *Rev. Infect. Dis.*, 1985; 7 Suppl 3: S518-521.
29. ONDERDONK, AB.; BARTLETT, JG.; LOUIE, T.; SULLIVAN SEIGLER, N., y GORBACH, SL.: «Microbial synergy in experimental intra-abdominal abscess». *Infect. Immun.*, 1976; 13:22-26.
30. BRONZ, I., y OLSEN, I.: «Multivariate analyses of cellular fatty acids in Bacteroides, Prevotella, Porphyromonas, Wolinella and Campylobacter spp.». *J. Clin. Microbiol.*, 1991; 29:183-189.
31. OLSEN, I.: «Chemotaxonomy of Bacteroides: a review». *Acta Odontol. Stand.*, 1994; 52: 354-367.
32. BROOK, I.: «Prevotella and Porphyromonas infections in children». *J. Med. Microbiol.*, 1995; 42:340-347.
33. FISHMAN, EK.; PATKER, RL.; GAYLER, BW.; WHEELER, PS., y SEIGELMAN, SS.: «Jugular vein thrombosis: diagnosis by computed tomography». *J. Com. Assit. Tomog.*, 1984; 8:963-968.
34. GUBLER, JG.; WUEST, J.; ONETA, C., y HANY, A.: «Sepsis caused by Fusobacterium necrophorum: the re-discovered postangina sepsis Lemierre syndrome and other manifestations». *Schweizer med Wochenschr*, 1990; 120:440-445.
35. MANE, S.; TORRES, M.; BUGES, J.; RIVAS, A.; BRUNO, C., y RODRÍGUEZ, E. et al.: «Scintigraphic demonstration of jugular obstruction in a case of Lemierre syndrome». *Clin. Nucl. Med.*, 1992; 17:233-235.
36. GARRIDO, JA.; FERNÁNDEZ FERNÁNDEZ, FJ.; AMEÑEIRAS, E., y CALLEGO, J.C.: «Abdomen agudo como forma de presentación de un síndrome de Lemierre». *Med. Clin. (Barc.)* 1995; 105: 36-37.
37. HARA, RP.; MACDONALD, A.; PALLEN, D.; GANESAN, S., y PRIOR, AJ.: «Lemierre's syndrome: are we underdiagnosing this life-threatening infection?». *ORL J. Otorhinolaryngol Relat. Spec.*, 1996; 58:178-181.
38. COSGROVE, EF.; COLODNY, SM., y PESCE, RR.: «Adult respiratory distress syndrome as a complication of postanginal sepsis». *Chest*, 1993; 103:1.628-1.629.
39. VERCHESE, A.; WIDRICH, WC., y ARBEIT, RD.: «Central venous septic thrombophlebitis. The role of medical therapy». *Medicine*, 1985; 64: 394-400.
40. RUIZ, JM.; CASTILLO, C.; MANZANO, A., y CORRAL, E.: «Sepsis posangina». *Rev. Clí. Esp.*, 1993; 193:45.
41. SINAVE, CP.; HARDY, CJ., y FARDY, PW.: «The Lemierre syndrome: Suppurative thrombophlebitis of the internal jugular vein secondary to oropharyngeal infection». *Medicine*, 1989; 68: 85-94.
42. CELIKEL, TH., y MUTHUSWAMY, PP.: «Septic pulmonary emboli secondary to internal jugular vein phlebitis (postanginal sepsis) caused by Eikenella corrodens». *Am. Rev. Respir. Dis.*, 1984; 130:510-513.