Cardiología. Un tratamiento percutáneo mediante implantación de stent en el síndrome coronario agudo

R. Cardenal / A. Fajardo / C. Lozano / E. Vázquez / E. Ramírez / M. Guzmán / C. Pagola

Se trata de un paciente varón de 41 años de edad que acudió a Urgencias por presentar en las últimas 24 horas episodios repetidos de dolor opresivo retroesternal desencadenados con la deambulación y también en reposo, de aproximadamente 15 minutos de duración, sin cortejo vegetativo acompañante. Entre sus antecedentes familiares destaca el fallecimiento de su hermano por infarto agudo de miocardio. Como factores de riesgo coronario presenta hipercolesterolemia en tratamiento dietético y tabaquismo. La exploración cardiológica en Urgencias resultó anodina. El Electrocardiograma (ECG) mostró signos de lesión subendocárdica anterior durante la crisis (descenso del segmento ST de 1.5 mm) [fig. 1]. Los marcadores bioquímicos cardíacos (troponina I y fracción MB de creatininkinasa) resultaron repetidamente en rango normal. En la radiografía de tórax no se apreciaron alteraciones patológicas dignas de mención. Con el diagnóstico de Síndrome Coronario Agudo se efectuó el ingreso hospitalario del paciente a cargo de Cardiología, iniciándose tratamiento con Clopidogrel 300 mg (dosis de carga) y posteriormente 75 mg/día, aspirina 100 mg/día, propranolol 20 mg/8 horas, heparina de bajo peso molecular y estatinas. El paciente permaneció asintomático en reposo, el Electrocardiograma de control a las 48 horas del ingresó evolucionó mostrando la aparición de isquemia subepicárdica anterior extensa [fig. 2]. Ante estos hallazgos se clasificó como síndrome coronario agudo de alto riesgo y se programó para realización de cateterismo cardíaco.

La ventriculografía izquierda mostró una discreta dilatación de dicha cámara (VtdVI: 155 ml), función sistólica global conservada (FEVI: 60%) con ligera hipocinesia anterolateral. La presión telediastólica ventricular izquierda fue de 12 mmHg.

En la coronariografía se objetivó una lesión estenótica crítica con imagen angiográfica de disección en la arteria descendente anterior proximal [fig. 3, A] con compromiso de flujo anterógrado (Flujo TIMI II). La arteria circunfleja presentaba otra lesión angiográfica severa en su 1/3 medio afectando al origen del primer ramo marginal [fig. 3, B]. La coronaria derecha no presentó lesiones ateromatosas obstructivas.

Ante estos hallazgos se decidió el tratamiento percutáneo mediante implantación de stent de las lesiones descritas. Tras la administración de Abciximab i.v. (0.25 mg/kg en bolo seguido de perfusión de 0,125 mg/kg/min durante 12 horas) se inició el procedimiento terapéutico implantando un primer stent coronario liberador de sirolimus de 3 mm de diámetro y 18 mm de longitud en la le-

Palabras clave: Síndrome coronario. Stent

Fecha de recepción: Octubre 2003.

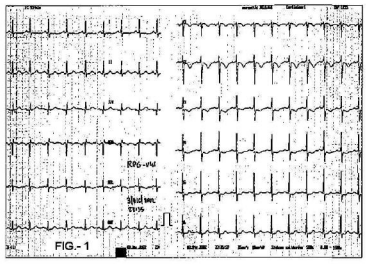
FIG.- 1

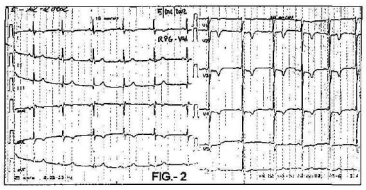
FIG.- 2

sión de descendente anterior proximal obteniendo un buen resultado angiográfico inmediato [fig. 4]. Posteriormente se abordó el tratamiento de la lesión de circunfleja media englobando la bifurcación con el primer ramo marginal, se implantó un stent liberador de sirolimus de 2.5 mm de diámetro y 13 mm de longitud hacia arteria circunfleja propia, resolviendo el tratamiento de la bifurcación con una posterior dilatación con balón utilizando la técnica en «kissing balloon» apreciando un excelente resultado angiográfico inmediato [fig. 5].

El paciente pasó a planta asintomático y fue alta tras 24 horas con el tratamiento antitrombótico habitual en pacientes con stent liberadores de fármacos (clopidogrel 1 comp día durante 2 meses y AAS 100 1comp día de forma indefinida). En el seguimiento clínico a los 3 y 6 meses el paciente se mantiene libre de angina y con ergometría negativa.

Discusión

Estratificación de riesgo en el Síndrome Coronario Agudo confirmado

En los pacientes con diagnóstico de síndrome coronario agudo sin elevación del segmento ST, tras llevarse a cabo su ingreso hospitalario, debe realizarse una estratificación pronóstica. El riesgo en este grupo de pacientes se refiere a la probabilidad de muerte, desarrollo de infarto agudo de miocardio (IAM), isquemia refractaria o arritmias ventriculares en los 30 días siguientes. La evaluación de la probabilidad de evolución desfavorable se basa en la existencia de criterios de riesgo. Los enfermos se identifican como de alto riesgo si presentan alguno de los siguientes criterios:

–*Inestabilidad hemodinámica.*
–Angina recurrente con tratamiento adecuado.
–Angina de reposo con cambios del segmento ST ≥ 1 mV durante la crisis.
–Troponina marcadamente elevada (10 veces superior al valor normal).
–Angina postinfarto.
–Arritmias ventriculares graves.
–Disfunción sistólica ventricular izquierda severa.

El caso que nos ocupa se englobaría dentro del grupo de pacientes con angor de reposo y alteraciones del segmento ST ≥ 1 mm y por tanto se trata de un síndrome coronario agudo con criterios de alto riesgo.

Tratamiento del paciente con síndrome coronario agudo sin elevación del ST

La utilización de fármacos antiagregantes y antitrombóticos constituyen la piedra angular en el tratamiento del Síndrome Coronario Agudo sin elevación del ST. Diversos estudios han demostrado la eficacia de estos fármacos. La asociación entre ellos, interesante desde el punto de vista fisiopatológico, debe garantizar un aumento de la eficacia sin reducir la efectividad.

Diferentes estudios han demostrado la eficacia del tratamiento anticoagulante con distintas heparinas de bajo peso molecular en el tratamiento del síndrome coronario agudo (estudios ESSENCE, TIMI 11b, FRISC, FRAXIS)

A raíz del estudio CURE, es conocido que la administración de clopidogrel asociado a AAS estaría indicada en aquellos enfermos

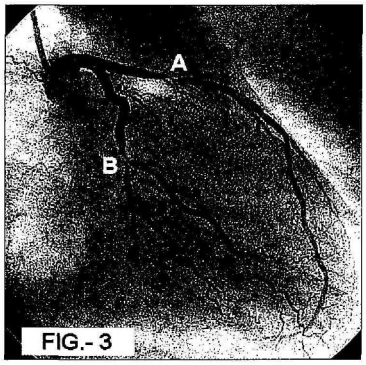

FIG.- 3


FIG.- 4

con Síndrome Coronario Agudo (Clase I) independientemente de si vayan o no a ser sometidos a cateterismo cardíaco.

Entre los diferentes inhibidores de la glucoproteina IIb/IIIa de administración intravenosa, el abciximab es el antagonista que ha demostrado de una manera más consistente un marcado beneficio en distintas situaciones asociadas al intervencionismo coronario percutáneo tanto en la angioplastia con balón convencional (estudios EPIC, CAPTURE, EPILOG) como en los procedimientos con stents (estudio EPISTENT) y estos beneficios son especialmente evidentes en los pacientes con criterios de alto riesgo.

Recientes estudios aleatorizados (FRISC II, TACTISCS-TIMI 18), diseñados para comparar la eficacia de una estrategia invasiva rutinaria frente a una estrategia conservadora en pacientes con SCA sin elevación de ST, han identificado de forma concordante determinados subgrupos de pacientes en los que el beneficio de una estrategia invasiva rutinaria condiciona un cambio muy importante en el pronóstico. Los pacientes con cambios en el ECG inicial y los pacientes con elevación de los marcadores de daño miocárdico fueron los subgrupos que en ambos estudios mostraron un marcado beneficio con la asignación inicial a la estrategia invasiva. Teniendo en cuenta los estudios co-

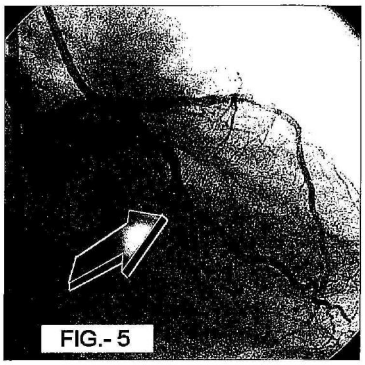
FIG.- 5

mentados, en los hospitales con disponibilidad de coronariografía e intervencionismo coronario percutáneo in situ puede aplicarse una estrategia intervencionista (coronariografía y revascularización si técnicamente es factible) en los pacientes estratificados clínicamente como de riesgo elevado (Clase I).

Stents liberadores de rapamicina

El reciente desarrollo tecnológico ha permitido la fijación de sustancias farmacológicas a la superficie metálica del stent para su posterior liberación controlada. Durante el último año han aparecido en la litera-

tura los resultados preliminares de varias series que evalúan el uso de stent recubiertos con fármacos biológicamente activos para disminuir la hiperplasia neointimal. Las sustancias antimitóticas que más están siendo investigadas en ensayos clínicos son la rapamicina y el paclitaxel.

La rapamicina es un citostático que se difunde bien el tejido vascular y se une a las proteínas receptoras intercelulares FKBP12 e interactúa con el ciclo celular inhibiendo la división celular entre las fases G1 y S1 (6). El stent Bx velocity es un stent tubular cortado con tecnología láser, de acero inoxidable 316L. La rapamicina se une a una mezcla de polímeros no corrosivos que componen la matriz de fijación a la superficie metálica del stent. Tras la aplicación de una fina capa (5 mm) de matriz-rapamicina sobre la superficie del stent se consigue una cantidad constante de rapamicina por unidad de área metálica (140 mg/cm^2). La droga es liberada lentamente hasta su eliminación al cabo de aproximadamente 28 días (Slow Release formulation).

Recientes estudios multicéntricos randomizados (RAVEL) han demostrado una espectacular reducción en la incidencia de reestenosis tras la implantación de stent liberadores de rapamicina (sirolimus) (0% de reestenosis a los 6 meses). Los pacientes que más se benefician son aquellos con alto riesgo de reestenosis (diabéticos, lesiones complejas, asentadas en arteria descendente anterior proximal, afectando a segmentos coronarios bifurcados...) con una supervivencia libre de eventos al seguimiento del 92.7% en el grupo de stent con sirolimus frente al 80.7% en el grupo de stent convencional (estudio SIRIUS).

De las guías y estudios a nuestro caso clínico

El caso expuesto se trata de un síndrome coronario agudo sin elevación del segmento ST manifestado como angina mixta con episodios de reposo y alteraciones ECG indicativas de alto riesgo. Tras su hospitalización se inició tratamiento antiagregante y antitrombótico con AAS, clopidogrel y Heparina de bajo peso molecular. El uso de betabloqueantes ha demostrado su eficacia en el control sintomático de la angina inestable. En principio se clasificó al paciente como de alto riesgo programándolo para realización de cateterismo cardíaco y difiriendo el uso de antiagregantes plaquetarios inhibidores de la glicoproteína IIb/IIIa en función de los resultados de la coronariografía y posibilidades de intervencionismo coronario.

Una vez evaluado angiográficamente el árbol coronario y tras comprobar la viabilidad técnica del tratamiento percutáneo se administró abciximab i.v. el cual ha demostrado disminuir la incidencia de complicaciones durante el intervencionismo coronario de este tipo de pacientes. Posteriormente se abordó la angioplastia mediante implantación de stents liberadores de rapamicina en las lesiones que presentaba el enfermo, las cuales por su localización (segmento proximal de arteria descendente anterior) y por su complejidad (afectando una bifurcación mayor) fueron consideradas como de alto riesgo de reestenosis en el caso de implantar stents convencionales (sin recubrimiento farmacológico) por lo que se optó por la colocación de stents liberadores de rapamicina. Los resultados angiográficos y clínicos han sido satisfactorios a corto y medio plazo.

Conclusión

Presentamos un ejemplo de Síndrome Coronario Agudo en el que se han llevado a la práctica las guías de actuación clínica vigentes en cuanto al diagnóstico y tratamiento de esta patología, aplicando todos los avances técnicos y farmacológicos disponibles en nuestro hospital y obteniendo un satisfactorio resultado clínico a corto y medio plazo. ◄

R. Cardenal, A. Fajardo, C. Lozano, E. Vázquez, A. Ramírez, M. Guzmán y **C. Pagola,** *Servicio de Cardiología. Complejo Hospitalario de Jaén.*